日消外会誌　35（11）：1713～1716，2002年

症例報告

サルコイドーシスに合併したVirchow転移を伴う横行結腸癌の1切除例

春日井市民病院外科

山田　英貴　　金井　道夫　　濱口　　桂　　小川　弘俊
中村　從之　　大場　泰洋　　鷲津　潤爾　　山田　達治
朴　　哲浩　　矢野　　孝

症例は15年前よりサルコイドーシスと診断されている60歳の女性．左頸部腫瘤を自覚し，当科受診．左頸部腫瘤の穿刺吸引細胞診で中分化腺癌を認めた．精査の結果，Virchowリンパ節転移，腹部大動脈周囲リンパ節（No. 216）転移を伴う進行横行結腸癌と診断し，左頸部リンパ節郭清と4群リンパ節郭清を伴う結腸右半切除術を施行した．縦隔リンパ節はサルコイドーシスによる腫大と考えられたため経過観察とした．切除標本では中結腸リンパ節（No. 222），腹部大動脈周囲リンパ節（No. 216 a_2，216b_1）にサルコイド結節と低分化腺癌の混在するリンパ節を認めた．術後カルモフール（HCFU）300mg/day経口投与を行い，3年11か月後の現在，無症状，無再発である．

以上，興味深いリンパ節組織所見を有するサルコイドーシスに合併した結腸癌の1例を経験し，積極的な外科的切除と化学療法により，良好な経過を得たので報告する．

はじめに

サルコイドーシスは，両側肺門リンパ節腫脹（bilateral hilar lymphadenopathy）により発見されることが多い原因不明の多臓器非乾酪性肉芽腫性疾患で，予後は比較的良好とされている．

一方，遠隔転移を有する進行大腸癌の予後は不良であるが，肉眼的に根治的な切除が可能であれば，予後の改善が期待できるとの報告例もあり[1]，近年積極的に遠隔転移や再発巣の切除が試みられている[2)3)]．

今回，頸部，縦隔，腹部大動脈周囲のリンパ節腫大を伴う横行結腸癌に対し，積極的な外科的切除と化学療法を行うことにより良好な経過を得ることができたので，興味深いリンパ節組織所見と合わせて報告する．

症　例

患者：60歳，女性

主訴：左頸部腫瘤触知

既往歴：1984年，両側肺門リンパ節腫脹を指摘され，縦隔鏡下生検でサルコイドーシスと診断された．1996年，サルコイドーシスによるMobitz2型の房室ブロックのためペースメーカーを留置された．

現病歴：1998年5月1日，左頸部の腫瘤に気づき当科を受診．穿刺吸引細胞診で中分化腺癌と診断した．原発巣の検索を勧めたが，他院を受診し，Virchow転移を伴う横行結腸癌と診断された．根治切除は不可能と判断され，当科を再受診した．

現症：身長145cm，体重50kg，血圧130/80mmHg，脈拍66/分整，左頸部に母指頭大の硬い腫瘤を2個触知した．眼瞼結膜に軽度の貧血を認めたが，黄疸やサルコイドーシス眼症状は認めなかった．

血液検査所見：RBC 310×10^4/μl，Hb 8.4g/dlと軽度の貧血を認め，血糖値は231mg/dlと高値であった．アンギオテンシン変換酵素は25.1U/*l*と上限境界値，血清カルシウムは8.9mg/dlと正常値であった[4)]．腫瘍マーカーはCEAが0.2ng/ml，CA19-9が4.8U/mlと正常範囲内であった．

胸部単純X線検査：右鎖骨下にペースメーカーが留置され，両側肺門のリンパ節腫脹を認めた．

注腸造影検査：横行結腸にapple core signを認めた．

大腸内視鏡検査：横行結腸に全周性狭窄を認め，生検にて低分化腺癌と診断した．

＜2002年7月24日受理＞別刷請求先：山田　英貴
〒486-8510　春日井市鷹来町1―1―1　春日井市民病院外科

Fig. 1　Cervical CT scan showed supraclavicular lymph node swellings.（Virchow metastases；arrows）

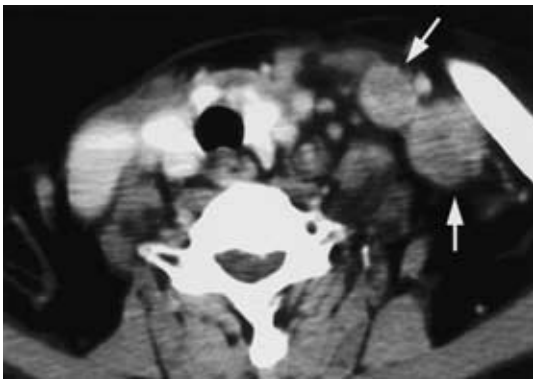

Fig. 2　Preoperative chest CT scan showed bilateral hilar lymphadenopathy（BHL）due to sarcoidosis.

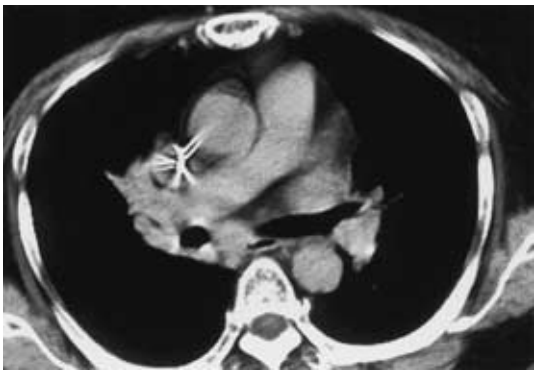

CT：頸部 CT で左鎖骨上リンパ節の腫大を認め（**Fig. 1**），胸部 CT では両側肺門リンパ節の腫脹を認めた（**Fig. 2**）．腹部 CT では横行結腸壁の肥厚と腹部大動脈周囲リンパ節（No. 216）の腫大を認めた（**Fig. 3**）．

術前診断：以上より Virchow 転移，No. 216 リンパ節転移を伴う進行横行結腸癌と診断した．縦隔リンパ節腫脹はサルコイドーシスによるサルコイド結節であるか癌の転移であるか確定できなかった．

手術：1998 年 7 月 7 日，腹部の 4 群リンパ節郭清と左頸部リンパ節郭清を伴う結腸右半切除術を施行した．術中迅速病理検査では腹部大動脈周囲リンパ節（$216a_2$，$b_1$inter）はサルコイド結節のみで癌細胞を認めなかった．

切除標本：主病巣は 4×6cm の亜全周性の 2 型の腫

Fig. 3　Abdominal CT scan showed the wall thickening of the transverse colon（arrow head）and paraaortic lymph node swelling（arrows）in No. $216a_2$ and No. $216b_1$.

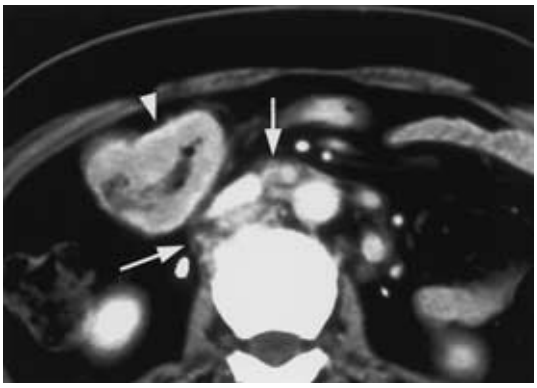

Fig. 4　Summarized findings of the dissected lymph nodes and sarcoid nodules.

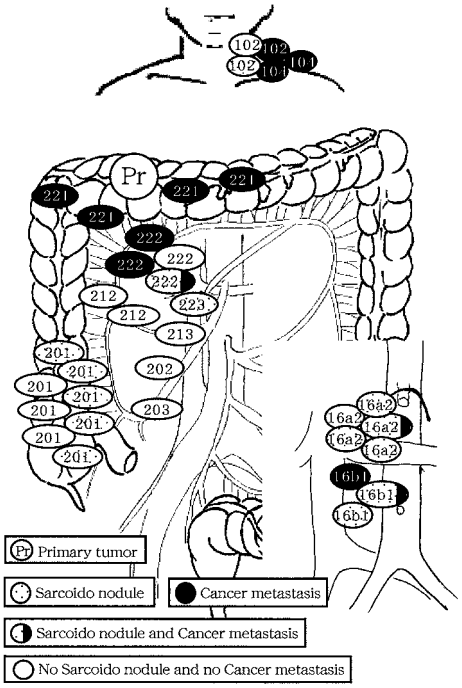

瘍で，組織学的には小腺管の成分を伴う敷石状に増殖する低分化腺癌であった．結腸傍リンパ節（No. 201），中結腸根リンパ節（No. 223），腹部大動脈周囲リンパ節（$216a_2$，$126b_1$），頸部リンパ節［食道癌取扱い規約に準

Fig. 5 Histological findings of the dissected lymph nodes in the No.216 lesions showed coexistance of sarcoid nodule（arrow head）and poorly differenciated adenocarcinoma（arrows）.（H.E. stain, a：×4, b：×40）

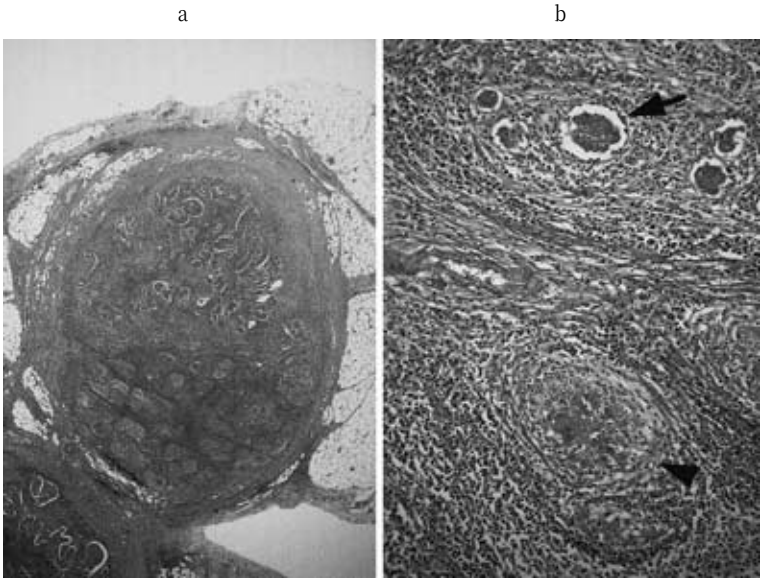

じる深頸リンパ節（No. 102）］にサルコイド結節を含むリンパ節を認めた（**Fig. 4**）．結節の内部には乾酪化は認めず，Langerhans巨細胞を伴っていた．一方，結腸傍リンパ節（No. 221），中結腸リンパ節（No. 222），216 a_2，216b_1，頸部リンパ節にはサルコイド結節を認めず，癌の転移のみを認めた．No. 222，216a_2，216b_1にはサルコイド結節と低分化腺癌が混在するリンパ節を認めた（**Fig. 5**）．大腸癌取扱い規約によればT（2型，mp），n_4（＋），P_0，H_0，M（＋），ly_2，v_0，stage IVであった．

術後経過：1998年8月よりカルモフール（HCFU）300mg/dayの経口投与による化学療法を行い，術後3年11か月の現在，再発の兆候は全く認めず，CT上，縦隔リンパ節も変化していない．

考　察

サルコイドーシスは免疫学的に遅延型過敏症の抑制，細胞性免疫の異常を伴うとされており，この免疫異常のため悪性腫瘍を合併しやすいと報告されている[5)~9)]．肺癌，胃癌などの合併例は多く報告されているが[5)~7)]，結腸癌の合併例はまれであり，2例が報告されているのみである[8)9)]．また，悪性腫瘍によるリンパ節のサルコイド反応についての報告例もみられ[9)~12)]，診断の際には注意が必要である．本例では結腸癌と診断される14年前に両側肺門リンパ節腫脹を認め，サルコイドーシスと診断されており，臨床経過からサルコイドーシスに結腸癌が合併したと考えられた．

加藤らはサルコイドーシスによるサルコイド結節ではリンパ節全体に小型で輪郭の明瞭な類上皮細胞肉芽腫が充満するが，サルコイド反応では類上皮細胞肉芽腫の形態が不規則で不明瞭であるという点で組織学的に鑑別が可能であると報告している[8)]．本例のサルコイド結節と癌転移が混在するリンパ節では全体に小型で輪郭の明瞭な類上皮細胞肉芽腫が充満し，その一部に癌細胞を認め（**Fig. 5**），組織学的所見からもサルコイド結節が存在するリンパ節に癌転移が生じたと考えられた．

一方，大動脈周囲リンパ節を含めた大腸癌の4群リンパ節転移陽性例の5年生存率は3%前後ときわめて不良である[2)]．Virchow転移を有する大腸癌のみを対象として予後を検討した報告はないが，Virchow転移はリンパ行性転移の終末像と考えられており，その予後はさらに不良と思われる．それゆえ，Virchow転移を認める大腸癌に対しては一般的に化学的療法が治療の中心となるとされている[13)14)]．しかし，外科的切除と化学療法により長期生存を得た症例も報告されており[1)15)]，Virchow転移を有する大腸癌といえども積極

的に治療していく意義はあるものと思われた．

最後に本例では縦隔リンパ節の腫大が進行する場合には2期的に切除する方針で臨んできたが，術後3年11か月の現在，縦隔リンパ節に変化はなく，サルコイドーシスによるリンパ節腫大と考えている．

稿を終えるにあたり，病理組織所見についてご指導頂いた春日井市民病院病理部杉浦浩部長に深謝いたします．

文　献

1) 馬場秀文, 田中克典, 菅　重尚ほか：Virchow ならびに腹部大動脈周囲リンパ節に転移を有したS状結腸癌手術後6年無再発生存の1例．日消外会誌 **31**：1907―1911, 1998
2) 森　武生, 高橋慶一, 大植雅之ほか：高度進行大腸癌治療の最前線―高度リンパ節転移例に対する郭清．消外　**24**：1335―1340, 2001
3) 東野　健, 柳生俊夫, 三嶋秀行ほか：大腸癌肝転移症例に対する肝切除例の検討．日臨外医会誌 **56**：497―502, 1995
4) 高橋睦夫, 石橋得博：サルコイドーシス. 病理と臨 **12**：395―398, 1994
5) 片岡幹男, 中田安成, 飛岡　徹ほか：サルコイドーシス患者における悪性腫瘍発生に関する研究．日胸疾患会誌　**30**：598―603, 1992
6) 安田秀美, 白取　昭, 土屋喜久夫ほか：肺癌を合併したサルコイドーシスの1例. 皮の臨　**30**：479―484, 1988
7) 酒井章次, 仲丸　誠, 桑原克之ほか：サルコイドーシスを合併した肺癌の1手術例．日胸臨　**55**：285―289, 1996
8) 宮下憲暢，中村路夫，河原崎暢ほか：Sarcoidosis を合併した同時性胃・大腸重複癌の一例．札幌病医誌　**60**：29―32, 2000
9) 加藤直子, 外舘晃洋, 冨田幸希ほか：結腸癌の所属リンパ節に類上皮細胞肉腫の充満像を示したサルコイドーシス―サルコイド反応とサルコイドーシスの相違について．臨皮　**50**：525―528, 1996
10) 増山喜一, 柚木　透, 山田　明ほか：所属リンパ節にサルコイド反応がみられたS状結腸癌の1例．日臨外医会誌　**56**：2301―2401, 1995
11) 安達洋祐, 松隈哲人, 井上博道ほか：所属リンパ節にサルコイド反応を生じた上行結腸癌．外科治療 **73**：481―483, 1995
12) 山田達治, 近藤　哲, 小川弘俊ほか：所属リンパ節にサルコイド反応を伴った早期胃癌の1例．癌の臨　**43**：679―683, 1997
13) 鈴木孝雄, 落合武徳, 永井松夫ほか：胃癌における左鎖骨上リンパ節転移陽性切除例の検討．日消外会誌　**25**：2963―2967, 1992
14) 東野秀洋, 島津久明, 吉中平次ほか：Virchow 転移を有する進行胃癌の治療．消外　**9**：1755―1761, 1989
15) 藤田浩二, 櫻井武雄, 尾浦正二ほか：Virchow リンパ節および縦隔リンパ節転移後長期生存している胃癌の1例．和歌山医　**46**：203―207, 1995

Resection of Colon Cancer and Its Metastases to the Virchow Lymph nodes in a patient with Sarcoidosis.

Hideki Yamada, Michiko Kanai, Katsura Hamaguchi, Hirotoshi Ogawa, Yoriyuki Nakamura, Yasuhiro Ohba, Junji Washizu, Tatsuharu Yamada, Chulho Park and Takashi Yano
Department of Surgery, Kasugai Municipal Hospital

A 60-year-old woman with 15-year sarcoidosis duration presenting with a tumor in the left supraclavicular fossa was found in aspiration biopsy to have moderately differenciated adenocaricinoma. Further investigation showed advanced transverse colon cancer with paraaortic (No. 216) and thoracic lymph node swelling. Under diagnosis of advanced transverse colon cancer with metastasis to the paraaortic and Virchow's lymph nodes and bilateral hilar lymphadenopathy (BHL) due to sarcoidosis, we conducted right hemicolectomy with D4 lymphadenectomy and left neck lymph node dissection. The resected lymph nodes at No. 222, No. $216a_2$, and $216b_1$ showed mixed cancer metastasis and sarcoidosis. The patient remains alive and well without recurrence 3 years and 11 months after surgery with peroral chemotherapy of carmofur (300mg/day).

This good prognosis was due to both right hemicolectomy with D4 lymphadenectomy and left neck lymph node dissection and postoperative chemotherapy.

Key words：sarcoidosis, Virchow's metastasis, advanced colorectal cancer

〔Jpn J Gastroenterol Surg 35：1713―1716, 2002〕

Reprint requests：Hideki Yamada　Department of Surgery, Kasugai Municipal Hospital
1-1-1 Takagi-cho, Kasugai-shi, 486-8510 JAPAN