日消外会誌　35（11）：1721～1725，2002 年

症例報告

S 状結腸間膜窩ヘルニアの 2 症例

中津川市民病院外科
丸山　浩高　　鈴木　夏生　　佐々木正志
関谷　正徳　　三尾　寿樹

S 状結腸間膜窩ヘルニアの 2 症例を経験したので報告する．症例 1 は 71 歳の男性．腹痛を主訴に当科受診．55 歳の時に胃癌にて幽門側胃切除術の既往歴があった．下腹部に軽度の膨満と圧痛を認めた．同日，腹部膨満は増強し腹痛も高度となったため，絞扼性イレウスと診断し緊急手術を行った．開腹所見では，S 状結腸間膜窩に嵌頓絞扼された回腸を認め，同部の嵌頓を解除し血流が良好であることを確認の上，ヘルニア門の縫合閉鎖を行った．症例 2 は 78 歳の男性．腹痛を主訴に来院．下腹部に軽度の膨満と圧痛を認めた．腹部 X 腺写真にて鏡面像を認め，入院となった．イレウス管を挿入し，保存的に治療しつつ精査を行った．イレウス管造影にて小腸に輪状狭窄を認めた．小腸腫瘍あるいは小腸結核等を主に疑い開腹手術を行った．開腹すると S 状結腸間膜窩に回腸が嵌頓しているのが確認された．嵌頓解除後，ヘルニア門を縫合閉鎖した．

1．はじめに

S 状結腸間膜窩ヘルニアは S 状結腸間膜付着部の異常陥凹に陥入するヘルニアで[1]，まれな疾患である．今回，われわれは S 状結腸間膜窩ヘルニアの 2 例を経験したので，若干の文献的考察を加えて報告する．

2．症　　例

症例 1：71 歳，男性

主訴：下腹部痛

家族歴：特記すべきものなし．

既往歴：55 歳，胃癌にて幽門側胃切除術．61 歳，脳梗塞（右不全麻痺を残した）．

現病歴：1998 年 7 月 4 日腹痛が出現したため当科を受診した．

入院時現症：身長 153cm，体重 48kg，脈拍 60/分 血圧 132/74mmHg，体温 36.8℃．上腹部正中に手術創があり，この下方の下腹部は軽度膨満し，圧痛を認めた．腹膜刺激症状は認めず，腸雑音も正常であった．表在リンパ節は触知しなかった．

入院時検査成績：BUN 30.7mg/dl と軽度の上昇を示したが，それ以外は特に異常を認めなかった．

入院時腹部 X 線所見：小腸ガスによる鏡面像を認めた（**Fig. 1**）．

Fig. 1　Plain X-ray film of the abdomen showing air and fluid levels.

入院後経過：胃切除術の既往があったことより癒着性イレウスを第一に考え，経鼻胃管を挿入し保存的治療を開始した．同日夜になり，急速に腹痛は増強し腹部

＜2002 年 7 月 24 日受理＞別刷請求先：丸山　浩高
〒508-8502　中津川市駒場 1522―1　中津川市民病院

Fig. 2　Photograph during operation. After revertion of strangulated ileum, hernia orifice was shown（arrow）.

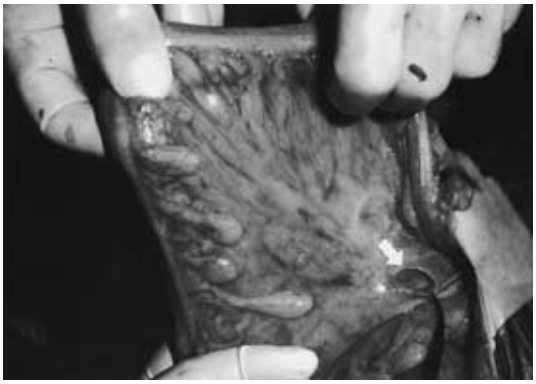

膨満も高度になってきたため，絞扼性イレウスと診断し緊急手術を行った．

手術所見：小腸の腹壁への癒着を認めた．これを剥離すると，S 状結腸間膜付着部の fusion fascia の位置にある直径 3cm の異常な窩に回腸末端から 60cm の回腸が約 5cm 嵌頓し，絞扼されていた（**Fig. 2**）．S 状結腸間膜窩ヘルニアと診断した．腸管の嵌頓を解除したところ，嵌入腸管の血行は良好であったため，腸切除は行わずヘルニア門の縫合閉鎖術を行った．

術後経過：肺炎と創感染を起こしたが，軽快し，術後 44 日で退院した．

症例 2：78 歳，男性

主訴：下腹部痛

家族歴，既往歴：特記すべきものなし．

現病歴：1999 年 7 月 24 日腹痛が出現したため当院を受診した．

入院時現症：身長 165cm，体重 43kg，脈拍 66/分 血圧 136/80mmHg，体温 36.8℃．下腹部に軽度の膨満があり，わずかに圧痛を認めた．腹膜刺激症状は認めず，腸雑音も正常であった．表在リンパ節は触知しなかった．

入院時検査成績：Hb10.6g/dl とわずかに貧血を認め, BUN33.5mg/dl と軽度の上昇を示したが, 他は特に異常を認めなかった．

入院時腹部 X 線所見：下腹部に小腸ガスを伴う鏡面像を認めた（**Fig. 3**）．

入院後経過：小腸によるイレウスの可能性が高いと判断した．イレウス管を挿入し，IVH も用いて加療し

Fig. 3　X-ray film of the abdomen. Small intestinal gas and fluid image was shown.

Fig. 4　Radiological study with contrast medium showed the annular stenosis of ileum.

つつ精査を行った．イレウス管挿入減圧後のイレウス管造影で，左下腹部に小腸の輪状狭窄を認めた（**Fig. 4**）．結核関連の検査では，ツベルクリン反応が陽性である以外は異常を認めなかった．以上より，小腸腫瘍あるいは腸結核を主に疑い開腹手術を行った．

手術所見：回盲部から 150cm の回腸が S 状結腸間膜の後腹膜付着部にある直径 2.5cm の異常な腔に約 5 cm 嵌頓しており, S 状結腸間膜窩ヘルニアと診断した（**Fig. 5**）．嵌頓解除後，回腸の血流は良好であった．腸切除は行わず，ヘルニア門の縫合閉鎖術を行った．

術後経過：良好な経過をたどり, 術後 13 日で退院した．

Fig. 5　Operative findings. Ileum was strangulated through the intersigmoid fossa（arrow）.

3．考　　察

急性腹症とは主に激痛を伴う腹部急性疾患の総称であるが，石川[2]は急性腹症の 13.3% がイレウスであったと報告している．また，イレウスの原因疾患として内ヘルニアは重要な位置を占めるが，その頻度は全イレウス症例の約 1～2% でありまれな疾患である[3]．

S 状結腸間膜に関連した内ヘルニアは極めてまれであり報告例も少ない．Benson ら[1]によると S 状結腸間膜によるヘルニアは以下の 3 種類に分類される．

（1）Intersigmoid hernia（S 状結腸間膜窩ヘルニア）S 状結腸間膜付着部の陥凹部に腸管が嵌入するもので，18 例が報告されている．

（2）Transmesosigmoid hernia（S 状結腸間膜裂孔ヘルニア）S 状結腸間膜の左右両葉の穿通性の欠損部に腸管が嵌入するもので，10 例が報告されている．

（3）Intramesosigmoid hernia（S 状結腸間膜内ヘルニア）S 状結腸間膜の左葉または右葉の欠損部に腸管が嵌入するもので，15 例が報告されている．

記載が十分な S 状結腸間膜窩ヘルニアの報告例に

Table 1　Reported cases of intersigmoid hernia in Japan（including our cases）

Case	Author	Year	Age	Sex	Herniated loop(cm)	Hernia orifice(cm)	Intestinal resection	Period (day)
1	Shirai	(1948)	48	M	—	—	no	21
2	Shirai	(1948)	46	M	—	—	no	—
3	Ogata et al	(1964)	—	—	70	—	yes	—
4	Takahashi et al	(1976)	61	M	3	—	no	0
5	Fujioka et al	(1976)	61	M	3	2.5	no	0
6	Fujioka et al	(1976)	50	M	5	1.5	no	0
7	Setoh et al	(1978)	69	M	—	2	no	1
8	Nakai et al	(1984)	—	—	5	2	—	—
9	Hara et al	(1984)	33	M	—	—	no	0
10	Sugimoto et al	(1985)	38	M	15	3	no	0
11	Matsuda et al	(1989)	64	M	10	3	no	0
12	Yaguchi et al	(1992)	71	F	—	—	no	0
13	Saitoh et al	(1995)	78	M	10	—	no	4
14	Murakami et al	(1996)	80	M	5	1.5	no	10
15	Saitoh et al	(1997)	65	M	10	2	yes	—
16	Inoue et al	(1998)	50	M	10	—	no	12
17	our case	(2002)	71	M	5	3	no	0
18	our case	(2002)	78	M	5	2.5	no	22

Period：time from admission to operation　—：not described　no：not performed　yes：performed

自験例 2 例を加えて検討した（**Table 1**）[4)~17)]．年齢は 33～80 歳で各年齢にわたり，平均 60.2 歳であった．女性はわずか 1 例であり[13)]，94% とほとんどを男性が占めた．初診時の主訴は腹痛が多いが，激痛を示すものは少ない．術中に診断される場合が多く，術前に確定診断を得ることは非常に困難である．術前診断症例は 1 例にすぎなかった[16)]．嵌頓した腸管は全例回腸であったが，腸切除を要さない症例がほとんどであり，腸切除を施行したのは 2 例のみだった[5)16)]．これは S 状結腸間膜窩ヘルニアでは腸管が入りこむスペースが小さく，嵌入された腸管も **Table 1** のように短いこともあり，血流障害による壊死に陥りにくいためと思われた[18)]．入院当日手術という症例が多いが，絞扼性イレウスの症状に乏しく緊急手術の絶対的必要がないため，確定診断を得ることを試み，消化管減圧などの加療および精査に手術まで 3 週間を要した症例もあった[4)]．全症例とも予後は良好で死亡例はなかった．

S 状結腸間膜窩の発生は先天的なものと考えられている[7)19)20)]．すなわち，下行結腸が腹腔内左側に位置した後，胎生 5 か月にこの腸間膜後葉と壁側腹膜が癒合し腸間膜を失う．こうした癒合が完全に行われないと，S 状結腸間膜付着部の頂点に逆 V 字形の空間が残り，S 状結腸間膜窩となる．

S 状結腸間膜窩の存在頻度は 50～85% とされているが[1)19)20)]，我々も下腹部の開腹手術症例連続 37 例で，37 例中 21 例（57%）に S 状結腸間膜窩を認めた．この様に S 状結腸間膜窩はごく一般的に存在するが，S 状結腸間膜窩腹側は S 状結腸間膜におおわれヘルニアが発症することは少ない．発症するには，S 状結腸間膜が牽引もしくは反転していること，小腸の一部が癒着などのため下腹部（骨盤腔など）に閉じこめられ，S 状結腸間膜背側に入り込みやすい状態であることなどが誘因となっている可能性があると考えられた[11)19)20)]．

S 状結腸間膜に関連したヘルニアは，重篤なイレウスのために緊急手術の適応となる症例が大部分である．したがって，術前に確定診断を得ることはまれであるとともに困難であるが，CT あるいはイレウス管による小腸造影が有用であったとの報告もあり[16)18)]，今後の検討を要する．今回の 2 症例とも CT では明らかな所見を認めなかったが，retrospective に検討すると 2 症例目はイレウス管造影である程度の狭窄を捉えられ，確定診断が得られた可能性もあった．イレウス症例を治療する際には，内ヘルニアの存在を念頭におき，十分な診断と時機を失わない早期手術が重要と思われた．

文　献

1）Benson JR, Killen DA：Internal hernias involving the sigmoid mesocolon. Ann Surg **159**：382―384, 1964
2）石川浩一：急性腹症とその鑑別診断．外科治療 **38**：513―524, 1978
3）礒谷正敏：イレウス．蜂須賀喜多男，中野　哲編．急性腹症の診断と治療．医学図書出版，東京，1987, p655―695
4）白井　喬：S 状結腸間窪ヘルニアの 2 例．日外会誌　**47**：29, 1948
5）緒方　武，鯉江久昭，木下辰男ほか：S 状結腸間膜陥凹ヘルニヤの 1 治験例．日外会誌　**65**：652, 1964
6）高橋勝三，里美　昭：内ヘルニア．外科治療　**18**：511―516, 1976
7）藤岡正志，宗沢利紀，端山俊晃ほか：S 状結腸間膜窩ヘルニアの 2 例．日消外会誌　**9**：199―203, 1976
8）瀬藤晃一，相生　仁，平石　深ほか：きわめてまれな内ヘルニアの 1 例．外科　**40**：1391―1393, 1978
9）中井秀郎，石飛幸三，濱名元一ほか：S 状結腸間膜窩ヘルニアの 1 例．日臨外医会誌　**45**：207, 1984
10）原　和人，横山　隆，篠田雅幸ほか：S 状結腸間膜窩ヘルニアの 1 例．外科診療　**26**：648―650, 1984
11）杉本邦夫，加藤量平，数井秀器ほか：S 状結腸間膜窩ヘルニアの一治験例．愛知医大医誌　**13**：242―245, 1985
12）松田泰次，森川栄司，久保隆一ほか：S 状結腸間膜窩ヘルニアの 1 例．近畿大医誌　**14**：559―563, 1989
13）谷口有乃，鈴木　忠，石川雅健ほか：S 状結腸間膜窩ヘルニアの 1 治験例．日救急医会関東誌　**13**：606―607, 1992
14）斎藤　節，佐々木英一，斎藤　肇ほか：S 状結腸間膜窩ヘルニアの 1 治験例．臨外　**50**：661―664, 1995
15）村上茂樹，岡島邦雄，礒崎博司ほか：S 状結腸間膜内ヘルニア陥頓によるイレウスの 1 例．日臨外医会誌　**57**：1983―1987, 1996
16）斎藤典才，古田和雄，横山　隆ほか：術前診断しえた S 状結腸間膜窩ヘルニアの 1 例．外科　**59**：489―492, 1997
17）井上正也，永山孝一，山本誠己ほか：S 状結腸間膜窩ヘルニアの 1 例．和歌山医誌　**49**：262, 1998
18）五十嵐　章，奥田康一，西脇　真ほか：術前診断しえた S 状結腸間膜内ヘルニアの 1 例．日消外会誌 **31**：1816―1820, 1998
19）Hamilton AJC：Intersigmoid hernia. Edinburgh

Med J **33**：448—454, 1926
20) Clemenz CFW, Kemmerer MAJWT：Intersigmoid hernia. Arch Surg **94**：22—24, 1967

Two Cases of Intersigmoid Hernia

Hirotaka Maruyama, Natsuo Suzuki, Masashi Sasaki, Masanori Sekiya and Hisaki Mio
Nakatsugawa City Hospital

We report 2 cases of intersigmoid hernia. Patient 1, a 71-year-old man, referred for abdominal pain, had undergone surgery 16 years earlier for gastric cancer. Eight hours after admission, abdominal distension and tenderness became worse. We diagnosed strangulated ileus and performed emergency surgery. Laparotomy showed an intersigmoid hernia. The strangulated ileum was reversed and the hernia orifice closed with sutures. Patient 2, a 78-year-old man, referred for abdominal pain, was found to have a slightly distended abdomen and mild lower abdominal tenderness. Plain radiography of the abdomen showed a small intestinal gas image and fluid. An ileus tube was inserted and annular stenosis found in the ileum. We diagnosed an ileum tumor or tuberculosis. An intersigmoid hernia was found by surgery. The incarcerated ileum was reversed and the hernia orifice closed.

Key words：intersigmoid hernia, internal hernia, sigmoid mesocolon

〔Jpn J Gastroenterol Surg 35：1721—1725, 2002〕

Reprint requests：Hirotaka Maruyama Department of Surgery, Nakatsugawa City Hospital
1-1522 Komanba, Nakatsugawa, 508-8502 JAPAN