日消外会誌　35（11）：1726～1730，2002 年

症例報告

マルチスライス CT より作成した 3-D 画像が術式決定に有用であった大腸癌肝転移の 1 例

市立池田病院外科，同　放射線科*

村田　　賢　　吉田　重幸*　　山形充佐子*　　立石　秀郎
本告　正明　　柴田　邦隆　　小林　哲郎

マルチスライス CT より作成した 3 次元画像が術式決定に有用であった大腸癌肝転移の 1 例を報告する．症例は 63 歳の男性．他院で下行結腸癌の手術を受け経過観察中，肝転移を指摘され当院を受診した．肝 CT 水平断像で腫瘍は S3 を中心に S4 に進展しており，左葉切除が必要であると考えられた．CT 肝動脈造影検査で左肝動脈は左胃動脈より分枝し，これが腫瘍に流入していることが示された．CT 門脈造影検査では，腫瘍は門脈 P3 本幹と離れていることが示された．以上より左肝動脈を切離の後，門脈 P3 本幹を温存した S3 部分切除が妥当であると判断され，これらの画像に推奨された手術が可能であった．近年，低侵襲で多くの情報が得られるマルチスライス CT が普及しつつあるが，肝臓外科領域での有用性についてはあまり報告されていない．本症例に肝切除を行うに際して，マルチスライス CT は適切な術式の決定に有用であった．

はじめに

転移性肝癌の治療法の中で肝切除は唯一根治が期待できる方法である．とりわけ大腸癌肝転移症例は，治癒切除がなされると 25～45% の 5 年生存が得られている[1]．さらに，治療成績の向上を図るためには肝切除の適応を拡大する工夫が必要である．一方，肝切除は他の治療法に比べると侵襲が大きいため，同時により安全な手術を行う工夫も必要である．

近年，低侵襲で多くの情報が得られるマルチスライス CT が普及しつつある[2]．しかし，今までに肝臓外科領域での有用性についてはあまり報告されていない．今回，マルチスライス CT 画像より作成した 3 次元画像が適切な術式決定に有用であった大腸癌肝転移症例を報告し，肝切除術前評価におけるマルチスライス CT 応用の可能性について考察した．

症　例

患者：63 歳，男性

主訴：肝腫瘍精査加療目的

現病歴：1996 年 1 月 30 日，他院で下行結腸癌に対して左半結腸切除を受け，経過観察されていた．今回，肝転移を指摘され 2001 年 12 月 16 日当院を紹介された．

入院時現症：貧血，黄疸を認めず．腹部は平坦軟で体表に病的なリンパ節を触知しなかった．直腸診で異常を認めなかった．

入院時検査成績：軽度の肝機能異常と血清 CEA 値の上昇（61ng/ml）を認めた．

腹部 CT 像：S3 の病変は S4 に進展しているため，肝左葉切除が必要であると考えられた（**Fig. 1A**）．また，腫瘍は一部門脈 P3 の本幹と近接していることが示された（**Fig. 1B** 矢印）．

CT 肝動脈造影検査：左肝動脈は左胃動脈より分枝し（**Fig. 2A**），これが腫瘍に流入していることが示された（**Fig. 2B** 矢印）．なお，CT 水平断像で左肝動脈に併走する門脈枝が認められた．

CT 門脈造影検査：腫瘍と門脈の関係を患者の正面より観察した maximum intensity projection（MIP）画像では，腫瘍は門脈 P3 本幹と離れていることが示された（**Fig. 3** 矢印）．腫瘍と門脈の関係を患者の上方より観察した volume rendering 画像では，MIP 画像と同様に門脈 P3 本幹は intact である可能性が示された（**Fig. 4** 矢印）．

CT 肝静脈造影検査：左肝静脈は末梢で一部腫瘍に巻き込まれている可能性があるものの，中肝静脈とは離れていることが示された．

＜2002 年 7 月 24 日受理＞別刷請求先：村田　　賢
〒630-0293　生駒市乙田町 1248―1　近畿大学医学部奈良病院外科

Fig. 1　Axial images of computed tomography. A：The tumor at the S3 segment of the liver developed to the S4 segment. B：A part of the tumor was adjacent to the P3 branch of the portal vein（indicated by arrow).

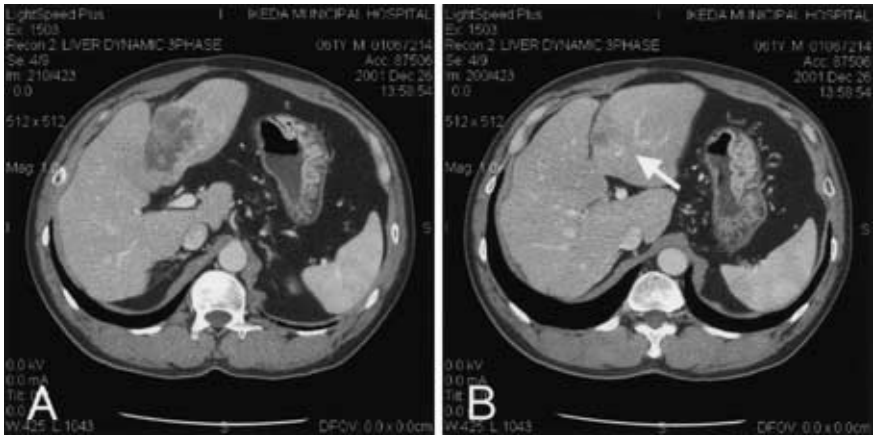

Fig. 2　Hepatic CT arteriography（volume rendering). A：The left hepatic artery branched from the left gastric artery（A, left hepatic artery, A2, A3 and A4 branches are indicated by arrows), which seemed to feed the tumor（B, indicated by arrow).

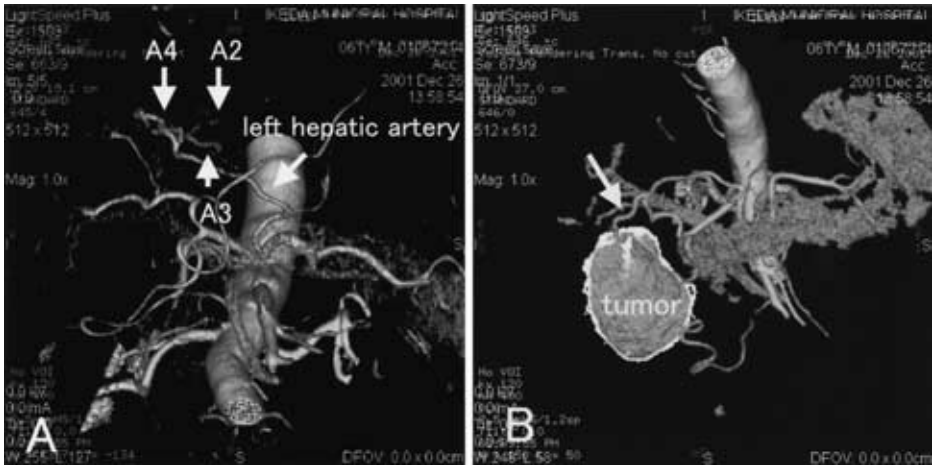

ワークステーション上でこれらの 3 次元画像を上下左右に自由な角度に回転させ interactive に評価することによって，本症例の腫瘍は左肝動脈を切離した上で門脈 P3 本幹を温存した S3 部分切除で切除可能であることが示唆された．

本症例の CT 検査は GE 横河社製 Light Speed plas U，ワークステーションは Advantage Workstation 4.0 を使用し，Volume Analysis で画像処理を行った．

なお，本症例に対しては血管造影検査を施行しなかった．胸部 CT，骨シンチ，注腸検査などによって他に転移巣や大腸の多発病変がないことを確認した上で 2002 年 1 月 22 日開腹術を施行した．

開腹所見：腫瘍は S3 を中心に S4 へ進展していた．左肝動脈を併走する門脈枝とともに結紮すると（**Fig. 5A** 矢印)，S3 領域の変色を認めた．したがって，結紮した門脈枝は主として S3 領域へ流入していたものと

推測された．P3 本幹のグリソンを温存しつつ（**Fig. 5 B** 矢印），S3 部分切除を施行した．

切除標本：切除標本の肉眼所見を **Fig. 6A** に示す．最大腫瘍径は約 6cm, 切除断端の距離は約 1cm であった．病理組織学的には肝転移巣は原発巣と同様に中分化型腺癌の像で大腸癌肝転移と診断された（**Fig. 6B**, HE 染色，×100）．

経過は良好で，動注リザーバーを留置した上で術後 41 日目に退院した．術後 4 か月現在外来で 5-FU を用いた動注化学療法を行っている．

考　察

マルチスライス CT は検出器が多列になり，データ

Fig. 3　Portal CT venography（maximum intensity projection）. The portal vein and the tumor were viewed from the front of the patient. The image showed that the P3 branch of the portal vein was intact（indicated by arrow）.

Fig. 4　Portal CT venography（volume rendering）. The portal vein and the tumor were viewed from the upper angle of the patient. The image showed that the P3 branch of the portal vein was intact（indicated by arrow）.

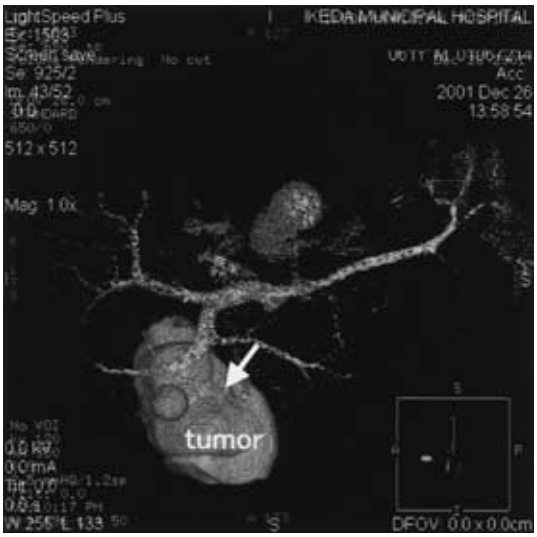

Fig. 5　Operative procedure. A：The left hepatic artery and an accompanying portal branch were ligated（indicated by arrow）. Then, the S3 segment soon appeared ischemic. B：The tumor was removed by S3 partial hepatectomy preserving the P 3 branch of the portal vein（indicated by arrows）.

A　　B

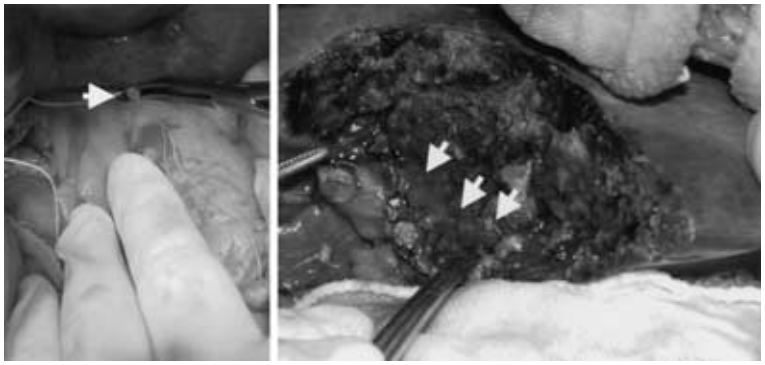

Fig. 6 Pathological findings. A：The tumor was about 6cm in diameter, and surgical margin was about 1cm. B：The liver tumor presented moderately differentiated adenocarcinoma similar to the primary lesion（H&E staining, original magnification：×100). Then the liver tumor was diagnosed as metastatic adenocarcinoma of the colon cancer.

A B

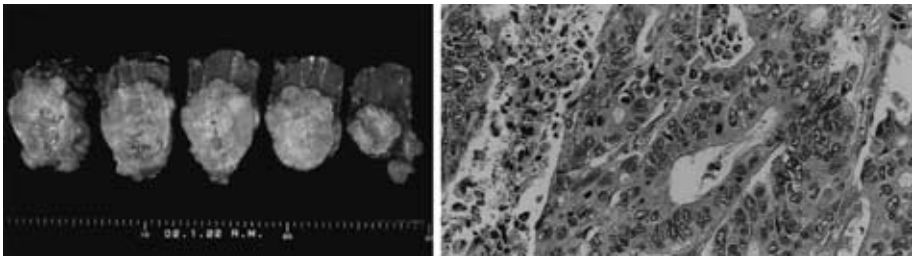

収集装置が高速化された点などにおいて従来のシングルスライスCTと大きく異なっている[3)4)]．この技術的な進歩により，時間分解能とZ軸方向の空間分解能が著しく向上し[3)]，薄いスライス厚の画像の高速撮影やCT血管造影を初めとする3次元画像をより低侵襲に作成することが可能になった[2)4)5)]．肝臓外科領域におけるマルチスライスCT応用の1つとして，脈管胆道系と腫瘍の立体的な位置関係の術前評価があげられる．いいかえると作成した3次元画像をワークステーション上でinteractiveに観察することによって，あらかじめ手術を画面上でシミュレーションすることができる可能性がある．しかし，その有用性についてはあまり報告されておらず，医学中央雑誌でマルチスライスCTと肝切除のキーワードで検索したところ，該当する報告は見られなかった．

本症例では，CT肝動脈造影検査で左肝動脈は左胃動脈より分枝しており，これが腫瘍に流入していることが示された．CT水平断像では，腫瘍は一部門脈P3本幹に近接していることが示されたが，これを温存できるかどうかは不明であった．そこで，CT門脈造影像を上下左右より観察したところ，はじめて門脈P3本幹を温存できる可能性が示された．左肝静脈は末梢で腫瘍に巻き込まれている可能性があるが，中肝静脈とは十分離れていることが示された．CTの水平断像からは肝左葉切除が必要であると考えられたが，作成した3次元画像をワークステーション上でinteractiveに評価すると，左肝動脈を切離した上で門脈P3本幹を温存したS3部分切除が適切な術式であると考えられた．実際に術前に3次元画像より推奨された手術が可能であった．

通常，肝切除に際してCTの水平断画像から腫瘍と主要脈管の位置関係をイメージし，これを術中エコーで確認しつつ手術を施行している[6)]．手術のナビゲーションに術中エコーが重要であることはいうまでもなく，我々も常に活用している．一方，術前に適切な術式を計画するためには，腫瘍と門脈枝や肝静脈などの主要脈管の位置関係を正確に把握することが重要であるが，本症例のようにこれらが近接する場合にはCT水平断像だけでは判断に難渋することがある．したがって，CT水平断像で腫瘍と主要脈管が近接することが示され，これらの脈管の処理のいかんにより術式が変更となりうる症例が今回報告した画像処理法の適応であると考えられる．

今回報告した画像は，volume rendering法やMIP法で作成したCT血管造影と水平断像や矢状断像より肉眼的に切り抜いた腫瘍とをワークステーション上で合成したものである．したがって，腫瘍と脈管との位置関係を正確に示す3次元画像を得るためには分解能が高く，連続性のよい，ノイズの少ない，もとデータが必要である．このような目的のためにマルチスライスCTは有用であることが示唆された．

今後は，肝臓外科領域におけるマルチスライスCTの有用性を多くの症例で客観的に検証し，外科臨床の場で積極的に応用していくことが重要な課題であると考えられる．

本論文の投稿に当たり病理学的見地よりご助言を賜った当院病理部の足立史朗先生に深謝いたします．

文　献

1）Ballantyne GH, Quin J：Surgical treatment of liver metastases in patients with colorectal can-

cer. Cancer **71**：4252—4266, 1993
2) Foley WD, Mallisee TA, Hohenwalter MD et al：Multiphase hepatic CT with a multirow detector CT scanner. Am J Roentgenol **175**：679—685, 2000
3) McCollough CH, Zink FE：Performance evaluation of a multi-slice CT system. Med Phys **26**：2223—2230, 1999
4) Tublin ME, Tessler FN, Cheng SL et al：Effect of injection rate of contrast medium on pancreatic and hepatic helical CT. Radiology **210**：97—101, 1999
5) Lo CM, Fan ST, Liu CL et al：Minimum graft size for successful living donor transplantation. Transplantation **68**：1112—1116, 1999
6) Torzilli G, Takayama T, Hui AM et al：A new technique aspect of ultrasound-guided liver surgery. Am J Surg **178**：341—343, 1999

3-Dimensional Images Processed by Multislice CT was Efficacious to Determine the Suitable Hepatectomy for a Case of Liver Metastasis of Colon Cancer

Masaru Murata, Shigeyuki Yoshida*, Misako Yamagata*, Hideo Tateishi,
Masaaki Motoori, Kunitaka Shibata and Tetsuro Kobayashi
Department of Surgery and Radiology*, Ikeda Municipal Hospital

We report a case of liver metastasis of colon cancer, in which 3-dimensional images processed by multislice computed tomography（CT）were efficacious in determining suitable hepatectomy. A 63-year-old man referred for evaluation of a liver tumor appearing during follow-up of an initial operation elsewhere for descending colon cancer was found in axial CT images of the liver to have a tumor at the S3 segment of the liver developing to the S4 segment and requiring left lobectomy. Hepatic CT arteriography showed that the left hepatic artery branched from the left gastric artery, which seemed to feed the tumor. Portal CT venography showed that the P3 branch of the portal vein was intact. These results indicated S3 partial hepatectomy preserving the P3 main branch of the portal vein after dissection of the left hepatic artery. Multislice CT scanners are non-invasive and provide large amounts of information and have been introduced into clinical practice. Their usefulness in hepatic surgery is not well demonstrated, although in our case, multislice CT was efficacious in determining suitable hepatectomy for the liver tumor.

Key words：multislice CT, 3-D image, hepatectomy

〔Jpn J Gastroenterol Surg 35：1726—1730, 2002〕

Reprint requests：Masaru Murata　Department of Surgical Oncology, Nara Hospital, Kinki University School of Medicine
1248-1 Otoda-cho, Ikoma, 630-0293 JAPAN