日消外会誌　35（11）：1731～1734，2002年

症例報告

メシル酸イマチニブ（Glivec®）が奏効した直腸原発c-Kit陽性gastrointestinal mesenchymal tumorの1例

島根医科大学第1外科，京都大学再生医科学研究所*

大森　浩志　　仁尾　義則　　山澤　邦宏　　北村　義則
小池　　誠　　板倉　正幸　　矢野　誠司　　橋本　幸直
角　昭一郎*　　樋上　哲哉

慢性骨髄性白血病の治療薬であるメシル酸イマチニブ（Glivec®）を用い部分寛解PRとQOLの改善を得られた直腸原発c-Kit陽性gastrointestinal mesenchymal tumor（GIMT）症例を経験した．症例は64歳の女性．直腸原発平滑筋肉腫にて低位前方切除術を施行されて以来，腹腔内再発により計5回の腫瘍摘出手術を施行．その後，再発腫瘍による右尿管閉塞をきたしたため，平成14年1月16日入院となった．右尿管閉塞に対してdouble-Jカテーテルを挿入留置した後，メシル酸イマチニブ400mg/日の経口投与を2か月行ったところ，CT画像上評価可能な2個の病変は縮小率62%，70%となり，新病変の出現もないことから部分寛解の状態となった．下腹部痛および腰背部痛は消失し，排便状態および腹部膨満感の改善が認められた．c-Kitの発現が確認できれば，狭義のGIST以外の消化管間葉系腫瘍にもメシル酸イマチニブによる治療が可能である．

はじめに

現在，癌治療はさまざまな治療手段の開発により，常に進歩し続けているが，治療困難な悪性腫瘍も依然として多数ある．その1つがgastrointestinal mesenchymal tumor（以下，GIMT）である．GIMTの治療は現在もなお手術療法が中心であるが，腹腔内再発をしばしばきたし，1人の患者に対し頻回の手術が施行され，悲惨な経過をとることもまれではない．手術不能や再発例に対しては限られた抗腫瘍剤の中から薬剤を選択し，化学療法を行うが，有効であるケースは非常に少ない．これに対し，狭義のgastrointestinal stromal tumor（以下，GIST）がチロシンキナーゼ活性を持つ受容体の一種であるc-Kitを発現していることから，c-Kitのチロシンキナーゼ阻害剤の応用が考えられてきた[1]．今回我々は，慢性骨髄性白血病に対して使用されるメシル酸イマチニブ（Glivec®）を用い部分寛解（PR）と顕著なQOLの改善を得られた直腸原発c-Kit陽性GIMT症例を経験したので報告する．

症　例

患者：64歳，女性

＜2002年7月24日受理＞別刷請求先：大森　浩志
〒693-8501　出雲市塩冶町89―1　島根医科大学第1外科

主訴：腹痛および腰背部痛

既往歴：特記事項なし．

家族歴：特記事項なし．

現病歴：平成8年8月直腸原発の平滑筋肉腫の診断で低位前方切除術を施行した．以後，腹腔内再発を繰り返し，平成10年10月，平成12年6月，平成12年10月，平成12年12月の合計5回の腫瘍摘出術を施行された．その後，平成13年7月にも骨盤内に再発腫瘍が出現したが手術を行わず，内腸骨動脈内に動注リザーバーを留置し，抗癌剤感受性試験の結果に基づき5-FUおよび4'-epirubicinによる化学療法を行ったが，不変（NC）の状態を維持するのがやっとであった．平成13年12月頃より骨盤内腫瘍の増大による右尿管閉塞をきたしたため，平成14年1月16日当科入院となった．

入院時現症：身長152cm，体重57kg，体温37.0℃，血圧116/68mmHg，脈拍数60回/分，貧血（－），黄疸（－）．下腹部正中に圧痛，右腰背部に叩打痛を認めた．

入院時検査所見：白血球数は4,340/mm^{3}であったが，CRP5.5と軽度の炎症所見を認めた．腎盂腎炎を併発しており，尿検査で潜血2（＋），尿沈渣で細菌および白血球を多数認めた．生化学的検査ではLDHも含めて異常値は見られず，各種腫瘍マーカーの上昇も見られ

Fig. 1　Abdominal enhanced CT scan showed（A）a recurrent tumor in the pelvis,（B）right hydronephrosis, and（C）the other recurrent tumor near right adrenal gland. Allows indicate the tumors.

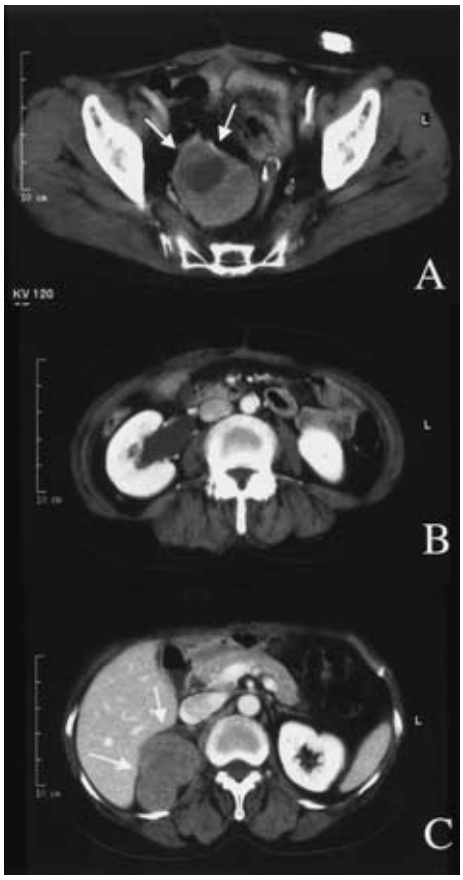

なかった．

入院時画像所見：骨盤内にほぼ筋肉組織と同等でわずかに造影効果の見られる径 7cm の再発腫瘍を認めた（**Fig. 1A**）．これにより右腎は水腎症となっていた（**Fig. 1B**）．別のスライスでは右副腎近傍にも径 6.5cm の再発腫瘍が認められた（**Fig. 1C**）．

入院後経過：平成 14 年 1 月 24 日，右尿路閉塞に対して double-J カテーテルを挿入留置し，右腎機能を温存した上で化学療法を検討した．

初回手術時の病理組織学的検査において本症例は Rosai の分野[2]における smooth muscle type の GIMT との診断であり，さらに手術時の切除標本に対し，c-Kit 蛋白に対する免疫染色を行ったところ陽性である

Fig. 2　Immunohistochemical staining of gastrointestinal mesenchymal tumor in the first operation revealed the positive for c-Kit.（×200）

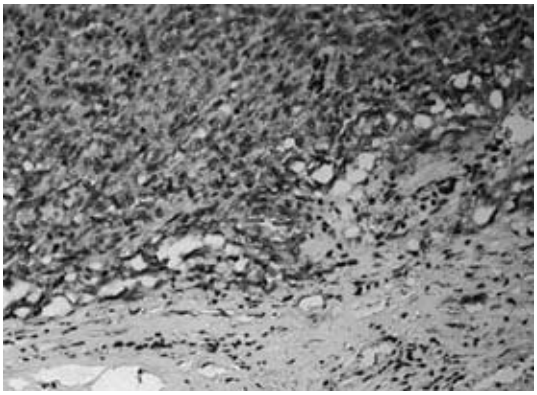

ことが判明した（**Fig. 2**）．この結果をふまえて c-Kit 陽性の狭義の GIST に対して増殖抑制効果が報告されているメシル酸イマチニブ（Glivec®）[1] 400mg/日の経口投与を 2 月 16 日より開始した後退院となった．副作用としては顔面部に軽度の浮腫が出現したのみで，骨髄抑制などの特記すべき副作用は見られなかった．

投与開始後約 2 か月時点での腹部造影 CT では顕著な腫瘍縮小効果が認められた．骨盤内の腫瘍は縮小率 62%（**Fig. 3A, B**），右副腎近傍の腫瘍は縮小率 70%（**Fig. 3C, D**）とそれぞれ変化し，これ以外に新たな病変の出現も見られないことから PR が得られたと判断した．自覚症状としては，下腹部痛および腰背部痛が消失したのに加え，排便状態の改善，腹部膨満感の改善が認められた．治療開始後 4 か月の現在も治療を継続しており，投与開始後約 3 か月の時点で W-J カテーテルを抜去した．

考　察

かつて消化管原発の間葉系腫瘍の多くは，平滑筋肉腫と診断されていたが，病理標本を用いた免疫染色により筋原性腫瘍と神経原性腫瘍に分類されるようになった．Rosai[2]は消化管間葉系腫瘍の中で筋原性への分化を示すものを smooth muscle type，神経原性への分化を示すものを neural type，両方への分化を示すものを combined smooth muscle neural type，それ以外のものを uncommitted type いわゆる狭義の GIST として 4 種類に分類した．4 種類を総称して広義の GIST とする論文が多いが，今回はこれを GIMT と表記し，混乱を回避した[3]．この分類を本症例に適応すると

Fig. 3　Abdominal enhanced CT scan showed the remarkable reduction of 2 tumors. The 2 lesions showed 62%（A versus B）and 70%（C versus D）reduction in size. A&C：pretreatment, B&D：posttreatment, Allows indicate the tumors.

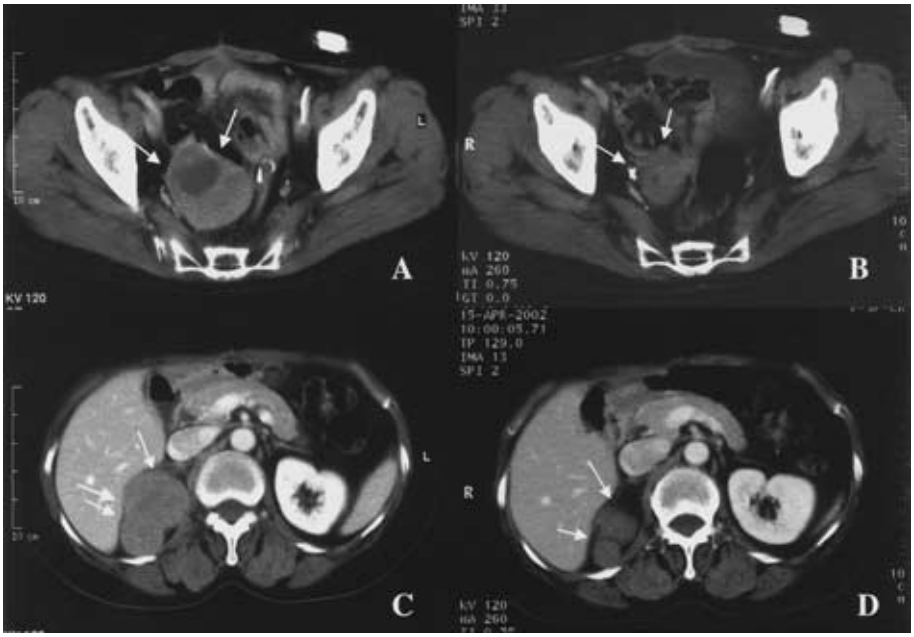

desmin，α-SMA に対する免疫染色が陽性であることから smooth muscle type の GIMT ということになる．通常，狭義の GIST は c-kit を発現していると言われているが，本症例は狭義の GIST ではないにもかかわらず免疫染色上 c-Kit が陽性であった．この点は今後の本薬剤の使用法を検討する上で重要な意味を持っている．すなわち，本症例で PR が得られたことは，c-Kit の発現が確認されれば狭義の GIST に限定されず，さまざまな悪性腫瘍に対してメシル酸イマチニブが治療効果を発揮する可能性を持っていることを意味している．

c-kit は細胞増殖関連の proto-oncogene で，その遺伝子産物 c-Kit が細胞膜表面に発現して，stem cell factor（SCF）に対する受容体を形成する．c-Kit の過剰なチロシンキナーゼ活性を抑制することで細胞の異常増殖を抑制することが Glivec の作用機序とされている．2001 年，Joensuu ら[1]が狭義の GIST の対して Glivec が有効であることを報告して以来，本邦でも GIST 症例に対してメシル酸イマチニブを用いた化学療法が有効であったとの報告が散見される[4)~6)]．しかしながら，本邦では慢性骨髄性白血病に対してのみ本薬剤の保険適応が認められており，一般的な治療法としては確立されておらず，大学病院などの特殊医療機関においてのみ処方されているのが現状である．以前より我々は^{3}H-thymidine uptake 阻害法や MTT 法を用いた癌感受性試験[7)8)]を消化管間葉系腫瘍に対しても施行し，化学療法に使用する薬剤を選択してきたが，Glivec を使用する前は明らかに有効と判定された薬剤はなく，かつ臨床的にも response を得られた症例はほとんど存在しなかった．このように消化管間葉系腫瘍に対する従来の化学療法では十分な効果が期待できないことから，本症例で見られた顕著な治療効果を考えると，Glivec の登場は画期的な進歩であるといえる．したがって，一刻も早く，c-Kit 陽性の消化管間葉系腫瘍に対して Glivec が保険適応とされることが望まれる．さらに，他のチロシンキナーゼを抑制できる薬剤が現在開発されており，他の癌腫，肉腫に対しても新たな治療薬剤が開発され，めざましい治療効果が得られることが期待されている．

平成 13 年度後期日本消化器外科学会教育集会において GIST に対する STI571 の使用についてご教示いただいた慶應義塾大学，大谷吉秀先生に深謝いたします．

文　献

1) Joesuu H, Roberts PJ, Sarlomo-Rikala M et al：Effect of the tyrosine kinase inhibitor STI571 in a patient with a metastatic gastrointestinal stromal tumor. N Engl J Med **344**：1052—1056, 2001
2) Rosai J：Stromal tumors. Edited by Rosai J, Ackerman LV. Ackerman 's surgical pathology. Vol 1 8 th ed. Mosby-Year Book, Inc, St. Louis, Chicago, 1996, p645—647
3) 岩下明徳，大重要人，原岡誠司ほか：gastrointestinal stromal tumor（GIST）の臨床病理—消化管間葉系腫瘍の概念の変遷と GIST の定義・臓器特異性を中心に—．胃と腸　**36**：1113—1127, 2001
4) 大谷吉秀，古河俊治，久保田哲朗ほか：GIST（gastrointestinal stromal tumor）の治療—手術と化学療法における新しい展開—．胃と腸　**36**：1169—1175, 2001
5) 寺島雅典，阿部　薫，武田雄一郎ほか：STI571 が奏効した胃　Gastrointestinal stromal tumor の 1 例．癌と化療　**29**：607—610, 2002
6) 宮原良二，後藤秀美，丹羽康正ほか：STI571 が有効であった悪性胃 GIST の一例．95 回日消病東海例会；5 回教育講演会（会議録）：87, 2001
7) Nio Y, Tamura K, Tsubono M et al：Anticancer chemosensitvity changes between the original and recurrent tumors after successful chemotherapy selected according to the sensitivity assay. Ann Surg **221**：89—99, 1995
8) 大森浩志，仁尾義則，三成善光ほか：キノリノン誘導体 Vesnarinone（OPC-8212）のヒト膵癌細胞株に対する抗腫瘍効果．日癌治療会誌　**31**：446—455, 1996

A Case of c-kit-positive Gastrointestinal Mesenchymal Tumor Responding to Imatinib Mesylate

Hiroshi Omori, Yoshinori Nio, Kunihiro Yamasawa, Yoshinori Kitamura, Makoto Koike, Masayuki Itakura, Seiji Yano, Koji Hashimoto, Shoichiro Sumi* and Tetsuya Higami
First Department of Surgery, Shimane Medical University
Institute for Frontier Medical Science, Kyoto University*

We report a case of c-kit-positive gastrointestinal mesenchymal tumor（GIMT）of the rectum evaluated as a partial response（PR）and in which the quality of life（QOL）was improved by imatinib mesylate（Glivec）. This drug is usually used to treat chronic myelocytic leukemia. The patient was a 64-year-old woman. Since the primary tumor was removed by rectal low anterior resection, 5 operations were needed to completely remove the tumors of intraperitoneal recurrence. She was again admitted on January 16 2002, for obstruction of the right urinary tract due to recurrent tumors in the pelvis. After we inserted a double-J catheter into the right urinary tract, imatinib mesylate（Glivec）at a dose of 400mg/day was administered orally for 2 months. The 2 lesions, estimable on computed tomography（CT）, reduced to 62% and 70% in size, with no new lesion found. We evaluated it as a PR. Hypogastric pain and low back pain disappeared and both abdominal fullness and constipation improved symptomatically. Treatment by imatinib mesylate is thus useful in gastointestinal mesenchymal tumors in addition to strict GIST, if the c-kit expression is confirmed.

Key words：imatinib mesylate, gastointestinal mesenchymal tumor, c-kit

〔Jpn J Gastroenterol Surg 35：1731—1734, 2002〕

Reprint requests：Hiroshi Omori　First Department of Surgery, Shimane Medical University
89-1 Enya-cho, Izumo, 693-8501 JAPAN