日消外会誌　35（11）：1735～1739，2002 年

症例報告

直腸癌穿孔手術後に発症した critical illness polyneuropathy の 1 例

回生会宝塚病院外科
大沢　常秀　　徳原　克治　　小島　善詞　　馬殿　芳郎

49 歳の女性．直腸癌穿孔による腹膜炎，敗血症性ショックのため緊急開腹術を施行した．術後多臓器不全を呈し，人工呼吸管理下にエンドトキシン吸着，持続的血液濾過透析を施行した．多臓器不全の回復とともに 50 日目から意識は改善し呼吸器から離脱したが，四肢麻痺・球麻痺の状態で，深部反射も消失していた．CT で脳に器質的変化認めず，髄液検査では軽度の蛋白増加を認めた．抗ガングリオシド抗体は陰性であった．末梢神経伝導検査では活動電位は著明に低下していた．術後 4 か月に上肢の筋力のみやや改善したが，嚥下・構音障害のため経過不良である．本例は，重症敗血症に合併した critical illness polyneuropathy（CIP）の典型例であると診断した．CIP は敗血症・SIRS の病態で発現する polyneuropathy で，欧米では詳細に報告されているが本邦での報告例はほとんどなく，類似症例の集積と本症の今後の原因究明が望まれる．

はじめに

重篤な敗血症・SIRS は，全身の炎症反応の結果，急性腎不全，呼吸不全，ショックなどの合併症を併発することが多い．しかし，神経合併症としての critical illness polyneuropathy（以下，CIP）については本邦ではあまり注目されておらず，外科医の認識は不十分である．Bolton らは，重症の臓器不全・敗血症患者を救命し，急性期を乗り切ったものの，原因の同定できない全身の筋力低下，呼吸筋麻痺のために人工呼吸から離脱困難な症例を polyneuropathy in critically ill patients として報告し，その後，電気神経学的検査で 2 週間以上敗血症状態に有る患者の約 50% に polyneuropathy が発症したと報告している[1)2)]．今回我々は，直腸癌穿孔による腹膜炎手術後の多臓器不全から，重篤な四肢麻痺・呼吸筋麻痺を呈した CIP を経験したので，診療経過とその病態につき報告する．

症　例

症例：49 歳，女性

既往歴：なし．

現病歴：2001 年 11 月 17 日頃から下腹部痛と発熱があったが，連日鎮痛剤でがまんしていた．11 月 24 日腹痛増強したため，当院夜間救急外来を受診した．

入院時現症：158cm，体重 60kg，体温 39℃，脈拍 114/分，整．血圧 120/64．貧血，黄疸なし．聴診上左肺野に湿性ラ音聴取．表在リンパ節触知せず．神経学的には意識清明，脳神経に異常なく，四肢の筋力低下も認めなかった．下腹部に圧痛を認めたが腹膜刺激症状は軽度であった．

検査所見：血液生化学検査所見では白血球と CRP が増加し，LDH の上昇を認めた．動脈血分析では代謝性アシドーシスを呈していた（**Table 1**）．胸腹部 X-P 検査では，特記すべき所見はなかった．

入院後の経過：大腸憩室炎を疑い，同日は保存的に加療した．翌日早朝から腹部全体の疼痛のあと，呼吸困難，冷汗，血圧低下（72/54）のショック症状を呈し，意識低下したため，直ちに蘇生処置を施行後，γグロブリン 5g とメチルプレドニゾロン 500mg を静注した．CT 画像で上部直腸に腫瘤様陰影と周囲の炎症所見，遊離ガス像を確認し，大腸癌穿孔を疑って緊急手術を施行した（**Fig. 1**）．

手術時所見：GOS による全身麻酔下に開腹した．腹腔内は混濁腹水が貯留し，子宮・大網・直腸が骨盤内に癒着していた．上部直腸（Rs）に 8cm 大の 2 型腫瘍と腫瘍中心部に 5mm 大の穿孔部を認めた．直腸癌穿孔による腹膜炎と診断し，腫瘍を含む直腸を切除し，人工肛門を造設した（Hartmann 手術）．閉腹前に腹腔内を生食 15L で洗浄した．病期分類は se，n_1（＋），P

＜2002 年 7 月 24 日受理＞別刷請求先：大沢　常秀
〒665-0022　宝塚市野上 2―1―2　回生会宝塚病院

Table 1　Laboratory data

Peripheral blood (2001. 11. 24)		
WBC	16,100	
RBC	519×10⁴	
Hb	9.1	g/dl
Ht	31.8	%
Plt	93.4×10⁴	
CRP	27.4	mg/dl
PT	14.4	sec
FDP-E	80	μg/dl
CEA	8.9	ng/ml
Na	139.9	mEq/l
K	3.61	mEq/l
Cl	103	mEq/l
BUN	20.1	mg/dl
Cr	1.1	mg/dl
TP	7.6	d/dl
Alb	2.9	g/dl
GOT	27	IU/l
GPT	12	IU/l
LDH	636	IU/l

Arterial blood gas analysis (2001. 11. 25)		
PH	7.42	
PaO_2	64	mmHg
$PaCO_2$	19	mmHg
BE	−9.0	
Bacterial culture (ascites. 11/25)		
E. coli	(+)	
α-streptococcus	(+)	
Cytokine		
TNF-α	＜5	pg/ml (11/26)
IL-6	162	pg/ml (11/26)
	11.5	pg/ml (11/29)
IL-10	8	pg/ml (11/26)

IgG class autoantibody to gangliosides (2001. 12. 29)	
anti-GM1 Ab	(−)
anti-GM1b Ab	(−)
anti-GD1a Ab	(−)
anti-Ga1 NAc-GD1a Ab	(−)
Cerebrospinal fluid (2002. 1. 22)	
cells	3 /mm³
protein	62 mg/dl
suger	86 mg/dl
EMG laboratory (2002. 4. 9)	
Conduction verocity	
MedianMCV	56 m/s
MedianSCV	52 m/s
UlnarMCV	51 m/s
Sensory Nerve action potential	
remarkably reduced	

Fig. 1　Abdominal CT scan showed the free air in the peritoneal cavity at a wide window setting. Marginal spiculated mass was found in the pelvic cavity.

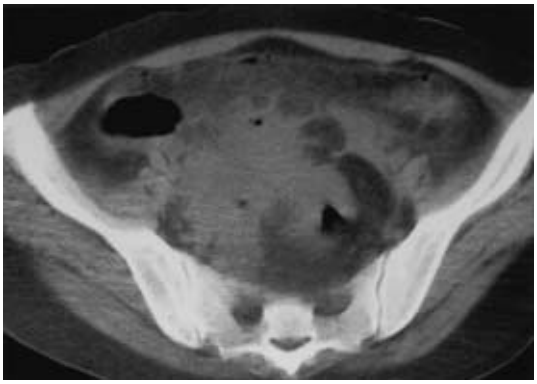

0，M（−），stage IIIaであった．

手術後の経過（**Fig. 2**）：手術当日は急性循環不全，DICに対し，FFP8単位/日，塩酸ドパミン5γ/kg/min．FOY 1,000mg/dの持続投与を開始した．また，人工呼吸器のもと鎮静のためmidazolam 5mg/hの投与を開始した．術後2日目も敗血症性ショック，急性腎不全，ARDSの病態にあったため，エンドトキシン吸着療法ののち，PMMA膜を用いた持続的血液濾過透析（CHDF）を開始した．なお，CHDF開始前後でIL-6は162pg/mlから11.5pg/mlに改善した．術後7日目には横紋筋融解によるミオグロビン尿があり，その後も無尿のためCHDFを術後14日目まで施行した．この間，意識レベルは強い刺激で顔をしかめるも四肢の動きはほとんどなかった．術後14日には白血球は正常化し，ARDSも改善したが，腎不全に対し週3回の人工透析を開始した．術後18日目に40度以上の発熱とCKの著明な上昇があり，悪性症候群を疑いダントリウムを投与し，すみやかにCKの下降をみた．術後30日でも意識は回復せず，septic encephalopathyを疑ったがCT画像上器質的変化はなかった．多臓器不全・SIRSの状態が改善した術後40日頃から意識は急速に改善し，術後44日目に人工透析から離脱した．

術後50日目（1月13日）の神経学的所見は，意識レベルJCS10で，瞳孔の大きさ正常では左右差なく，対光反射正常で眼球運動障害はなかった．顔筋麻痺と開口障害を認めたが，副神経・舌下神経の麻痺はなかった．四肢は弛緩性麻痺で，手指末梢のみ多少の運動がみられた．四肢の知覚障害はなく，疼痛刺激に反応した．四肢麻痺は徐々に改善していることからGuillain-Barré症候群（GBS）を疑い，術後59日（1月22日）に髄液検査を施行した．外観透明で，細胞数単核球3個/mm³，総蛋白62mg/dlであった．さらに，GBSの補助

Fig. 2 Clinical course

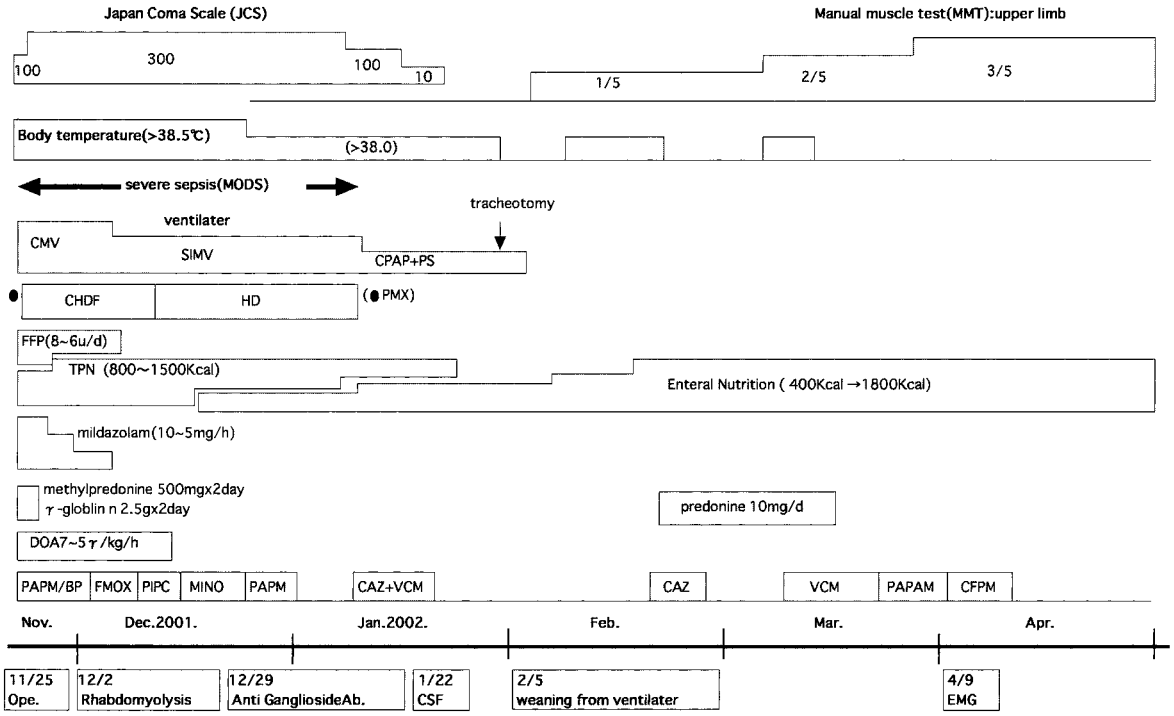

診断マーカーとなる抗体（GM1，GM1b，GD1a，GALNAc-GD1aガングリオシドに対するIgG抗体）を検索した（発症35日目の血清）．いずれも結果陰性であった． GBS発症の要因となる先行感染については，手術時採取した糞便・腹水培養検査でE. coli，α streptococcusは検出されたがC. jejuni，CMVは検出されなかった(**Table 1**)．人工呼吸からの離脱が困難で術後68日目(1月30日)に気管切開を施行した．術後74日目には呼吸器から離脱しえたが，横隔膜・肋間筋の筋力低下による構音障害，喀痰排出障害のためspeech catheterを装着した．術後138日目には四肢の筋力(MMC)は上肢遠位筋1/5,近位筋3/5に回復し，顔面の筋力は比較的保たれていたが，嚥下・咀嚼は不可能であった．同日の末梢神経伝導検査では，正中神経,尺骨神経の運動神経伝導速度(MCV)は正常であった．正中神経の感覚神経活動電位(SNAP)の振幅は著明に低下していたが，伝導速度（SCV）は正常であった．下肢の腓骨神経は，感覚神経，運動神経ともに誘発電位導出不能であった．

以上により,本症例の四肢麻痺は軸索障害型のpolyneuropathyで，臨床経過とあわせcritical illnes polyneuropathyと診断した.現在,術後5か月経過したが,経鼻経管栄養で管理し，気管切開部にはspeech catheterを留置し，発声リハビリテーションを行い，四肢は他動的介助によるリハビリテーションを施行している．筋力は上肢3/5，下肢2/5に回復し，開口・嚥下も徐々に回復したが，構音障害の回復は不良である．

考　察

Critical illness polyneuropathy（CIP）は，Boltonらによって提唱された疾患概念で，敗血症などSIRS患者の加療中に，急性の四肢脱力（弛緩性麻痺）と筋萎縮を呈する疾患である．病態は多発性末梢運動神経優位の1次性軸索障害によるpolyneuropathyであると考えられている[3]．

Critical illnessは敗血症とMOFからなる病態で，SIRSと同義語である[4]．SIRSにはseptic encephalopaty，CIP，motor neuropathy，横紋筋融解症などのさまざまな神経合併症を併発しえる.SIRSにおいては重症感染により炎症性サイトカイン（IL1，2，6，TNF-αなど)，凝固因子，フリーラディカル，白血球が

活性化され，毛細血管内皮細胞の閉塞，細動脈拡張により臓器，組織の虚血状態を生じ，多臓器不全を生じるとされる[5]．末梢神経では毛細血管にautoregulationがないことから，神経内膜での微小循環障害，虚血が起こり，エネルギー需要の高い軸索輸送蛋白の変性により，末梢神経の軸索変性を起こすとCIPが発症するものと考えられている．

本症例は，術後約40日間にわたり昏睡状態にあったが，これはSIRSによるseptic encephalopathyであり，術後7日目のミオグロビン尿，腎不全はSIRSに合併した横紋筋融解症であったと考えられる．いずれも大腸穿孔によるbacterial translocationとcytokine stormの状態がこのような神経・筋の障害を招いたものと考えた．四肢の弛緩性麻痺が術後50日頃からやや改善し，髄液で蛋白細胞解離を認めたため，感染によるGuilain Barré症候群（GBS）を疑った．GBSは自己抗体が末梢神経上のGM1ガングリオシドと反応し，末梢神経障害を来す機序が推測されているため，IgGクラスの抗ガングリオシド抗体の検索が診断に有用とされている[6]．そこで獨協医科大学神経内科に保存血清を送付し抗体検索を依頼した．その結果，本例の麻痺症状は重篤な敗血症の極期に発症し，抗ガングリオシド抗体が陰性であること，髄液中の蛋白が軽度上昇にとどまっていることから，CIPをもっとも疑った．また，CIPは神経軸索障害型のニューロパチィであることから，誘発電位は低下するが伝導速度は正常であることがGBSとの鑑別点である[7]．誘発電位検査で神経軸索型のパターンを呈したことから，本症例はCIPと確定診断した．

CIPの本邦報告例は本例を含めて3例目である[8)9)]．しかし，欧米ではMOF患者を対象にprospective studyを施行し，septic MOFの約70%にCIPがみられるという報告もあり，救急疾患を扱う医師は常に本症のことを念頭におき，神経合併症の発症に留置すべきである．

CIPの特異的な治療法は確立していないが，γグロブリン療法の効果が期待されている．Mohrら[10]はprospective studyでグラム陰性桿菌による敗血症，多臓器不全にγ-グロブリンを使用するとCIP発症頻度が低かったと報告している．本症例も発症初期からγグロブリンを投与し，抗サイトカイン療法として免疫吸着療法，CHDFを施行して多臓器不全はすべて改善したが，四肢麻痺，構音障害（球麻痺），嚥下障害という重篤な神経後遺症を残している．CIPの長期成績については，Seze[11]らは19例の2年間の経過観察で，2例が死亡，11例が完全に回復し，6例に四肢麻痺が残ったとしている[11]．Polyneuropathyの機能的予後不良因子としては，口咽頭筋麻痺，電気生理学的な軸索障害，人工呼吸管理期間の長い症例で回復不良とされている．

敗血症多臓器不全に発症する本症は，鎮静剤投与下に人工呼吸管理していることがほとんどであり，発症早期の診断は非常に困難である．しかし，呼吸離脱困難な症例では，唯一の症状である四肢の筋力低下・麻痺に留意し，CIPを疑って電気生理学的検査を施行するべきであり，早期診断後のSIRSに対するcritical careと理学療法が予後改善に重要である．

本稿を終えるにあたり，抗ガングリオシド抗体検査や資料提供にご協力下さった獨協医科大学神経内科の結城信泰先生に感謝申し上げます．

文　献

1）Bolton CF, Gilbert JJ, Hahn AF et al：Polyneuropathy in critically ill patients. J Neurol Neurosung Psychiatry **47**：1223―1231, 1984
2）Witt NJ, Bolton CF, Sibbalad WJ：The incidence and early features of the polyneuropathy of critical illness. Neurology **35**（Supple 1）74, 1985
3）Bolton C：Sepsis and systemic inflammatory response syndrome：neuromuscular manifestications. Crit Care Med **24**：1408―1416, 1996
4）American College of Chest Physician/Society of Critical Care Medicine Consensus Conference：Definition for sepsis and organ failure and guidelines for the use of innovative therapies in sepsis. Chest **101**：1644, 1992
5）Bolton C, Young G：Critidcal illness polyneuropathy. Curr Treat Opin Neurol **2**：489―498, 2000
6）Ang CW, Koga M, Jacobs BC et al：Differential immune response to gangliosides in Guillain-Barré syndrome patients from Japan and the Netherlans. J Immunol **121**：83―87, 2001
7）Yuki N, Hirata K：Relation between critical illness polyneuropathy and axonal Guillain-Barré syndrome. J Neurol Neurosung Psychihatry **67**：128―129, 1999
8）川田純也，岡田篤信，西願　司ほか：S状結腸穿孔後腹膜炎を伴うcritical illness polyneuropathyの一例．臨神経　**35**：509―512, 1995
9）表多希子，原田一暁，明田克之ほか：重症気管支喘息に対する人工呼吸管理中に出現したcritical illness polyneuropathyの一例．日内会誌　**90**：138―140, 2001

10) Mohr M, Englisch L, Roth A et al：Effect of early treatment with immunoglobulin on critical illness polyneuropathy following multiple organ failure and gram-negative sepsis. Intensive Care Med **23**：1144—1149, 1997
11) Seze de M, Peiti H, Wiart L et al：Critical illness polyneuropathy. A 2 year follow-up study in 19 severe cases. Eur Neurol **43**：61—69, 2000

A Case of Criticall Illeness Polyneuropathy after Surgery for Perforated Rectal Cancer

Tsunehide Osawa, Katsuji Tokuhara, Yoshinori Kojima and Yoshiro Baden
Department of Surgery, Kaiseikai Takarazuka Hospital

We report a case of critical illness polyneuropathy（CIP）after surgery. A 49-year-old women diagnosed with diffuse peritonitis due to perforation of rectal cancer suffered from multiple organ failure（MOF）just after surgery, so we undertook hemoabsorption（PMX）and continuous hemodiafiltration（CHDF）. Her consciousness improved on 50 postoperative day, and she recovered form MOF. She was weaned from the respirator but with severe flaccid tetraparesis. Neurological examination showed an absence of the deep tendon reflex. Computed tomogaraphy（CT）showed no organic change. Total proteiin of the cerebrospinal fluid was slighthy elevated. Serum Ig-G class antibodies to gangliosides were not detected. Sensory nerve action potential (SNAP) was severely decreased. Her limb strength improved (MMT3/5), but she was not able to swallow or speak 4 months after surgery. We diagnosed her condition as CIP complicated by severe sepsis. CIP is an acute axonal neuropathy that develops duriing treatment of patients with severe ill such as sepsis and SIRS. While there are many papers about CIP in Europe, only a few cases were reported in Japan.

Key words：critical illness polyneuropathy, SIRS, muscle weakness

〔Jpn J Gastroenterol Surg 35：1735—1739, 2002〕

Reprint requests：Tsunehide Osawa Department of Surgery, Kaiseikai Takarazuka Hospital
2-1-2 Nogami, Takarazuka city, 665-0022 JAPAN