日消外会誌　35（11）：1740～1744，2002 年

症例報告

術前診断可能であった成人大網原発巨大 lymphangioma の 1 切除例

遠軽厚生病院外科，旭川医科大学第 2 外科*

新居　利英　　稲葉　　聡　　矢吹　英彦　　吉川大太郎
石崎　　彰　　富田　一郎*　唐崎　秀則*

大網原発成人発症の lymphangioma はまれなものでありその術前診断率も低率であるが，今回 CT，超音波，MRI にて術前診断可能であった 1 例を経験したので報告する．

症例は 55 歳の男性．腹痛，腹部膨満感を主訴として受診．CT にて胃大彎に接し骨盤内にまで及ぶ充実性腫瘍を認め超音波にて多房性，また MRI にて cystic lymphangioma パターンを呈した．他の検査を含め大網原発の lymphangioma と診断し手術を施行した．開腹すると腫瘍は薄い皮膜に覆われ腹腔内前面を占居．網嚢を解放し大網を頭側に脱転してくると膵や胃結腸間膜が認められ，腫瘍は大網原発であることが確認された．腫瘍内容は透明なやや粘張性のある液体であった．病理にて大網内に嚢胞上に拡張するリンパ管の増生を認め内皮細胞に異形性はなく lymphangioma と診断された．

I．はじめに

リンパ管腫は小児の代表的な良性腫瘍の 1 つで通常出生時，または出生直後に出現しリンパ管の異常発育を示すものと考えられている．基本的には良性疾患とされ，その好発部位は頸部，腋窩であり成人発症の腹部発生例はまれである[1]．また，腹部腫瘍の中でも大網原発腫瘍は非常にまれなもの[2)3)]で，その術前診断も困難とされている．今回，我々は腹腔内大腫瘍として発見され CT，MRI，超音波（US）にて術前診断された大網原発，成人発症嚢胞状リンパ管腫の 1 例を経験したので報告する．

II．症　　例

症例：55 歳，男性

主訴：腹痛，腹部膨満感

既往歴：平成元年，腰椎椎間板ヘルニア．

家族歴：特記すべきことなし．

現症：身長：185cm，体重：103.6kg．最近の 5 年間で約 25kg 体重増加あり，肥満体型に変化．眼瞼結膜に貧血および黄疸なし．腹部に著明な膨隆は認めず，圧痛もなく腫瘤も触知しなかった．

現病歴：平成 11 年 12 月より腹痛あり．平成 12 年 3 月近医受診．CT にて腹腔内腫瘍認め当院紹介となる．

＜2002 年 7 月 24 日受理＞別刷請求先：新居　利英
〒099-0494　北海道紋別郡遠軽町大通北 3 丁目　遠軽厚生病院外科

入院時血液検査では軽度の貧血と炎症反応を認めたが他に大きな異常は認めなかった．

CT 所見：胃大彎側より膵前面に造影効果のない内部均一な充実性腫瘍を認める．大きさは骨盤内にまで及び，内部には索状に造影される構造物を認め栄養血管と考えられた，部位的に大網動脈の分枝と判断した（**Fig. 1**）．

超音波（US）所見：薄い隔壁を持つ内部比較的均一な hypoechoic な多房性腫瘤を認めた（**Fig. 2**）．

MRI 所見：T1 強調で low intensity，T2 強調で脂肪より高信号となる high intensity となり，病変内部は隔壁を擁し不均一であった（**Fig. 3**）．

以上より多房性の嚢胞性腫瘍で内容物は水に近く第一にリンパ管腫を疑い，発生部位としては大網が有力視された．

平成 12 年 3 月 28 日．手術施行．開腹すると薄い皮膜に覆われた腫瘍が腹腔内前面を占居していた．頭側は胃大彎と接していた（**Fig. 4**）．網嚢を解放し大網を頭側に脱転してくると膵と胃結腸間膜が認められ，腫瘍は大網原発であると判断（**Fig. 5**）．胃大彎とは剥離不能であったため完全切除を目的として大網付着部の大彎を約 20cm に亘って 1cm 幅程度部分切除した．

切除標本：肉眼的には大網内に大小さまざまな嚢胞が認められる．嚢胞壁は薄く均一で嚢胞内には充実部分は認めない（**Fig. 6**）．腫瘍内容は透明なやや粘張性

Fig. 1　Enhanced computed tomography（CT）. CT showed giant tumor and vascular shadow（suspected brunch of Rt. Gastroepiploic artery）.

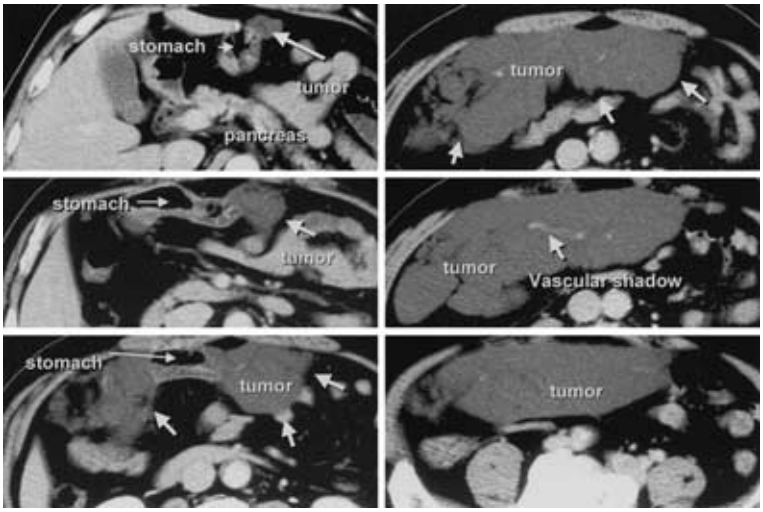

Fig. 2　Ultrasonography（US）
US revealed a polycystic and hypoechoic tumor.

Fig. 3　Magnetic resonance imaging（MRI）
MRI showed that T1 is low density and T2 is high density which is higher than fat. internal tumor are irregular and has many walls.
These mean lymphangioma pattern.

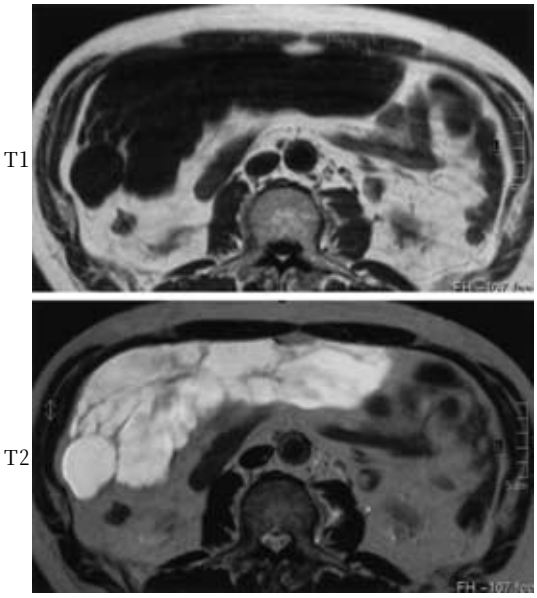

のある液体であった．

病理標本：大網内に嚢胞状に拡張するリンパ管の増生を認めた．内皮細胞に異形性はなくリンパ管腫と診断された（**Fig. 7**）．

経過良好にて術後 24 日目に退院された．

Ⅲ．考　　察

リンパ管腫は小児の代表的な先天性良性腫瘍の 1 つで成人発症はまれとされる．定型的なものは 1 歳以下の小児の頸部に生じそこが嚢状に腫大しさらに鎖骨後部を通して縦隔や腋窩から側腹部へと広がり hygroma の呼び名で知られている．大網嚢腫としては本邦では 1975 年谷口ら[4]が 85 例，1978 年桜井ら[5]が 136 例を，1983 年小川ら[6]が 124 例の集計，検討を報告しており，最高 80 歳の報告[4]があり成人発症例も散見されるが，16 歳未満の発見例が 94 例，特に 5 歳未満での発

Fig. 4　Operation findings
Thin capsula covered the tumor which occupied front part of abdominal space.

Fig. 5　Operation findings
Omental bursa opened, omentum ablated upper side then appearanced pancreas and gastrocolic ligament. therefore tumor originates from the great omentum.

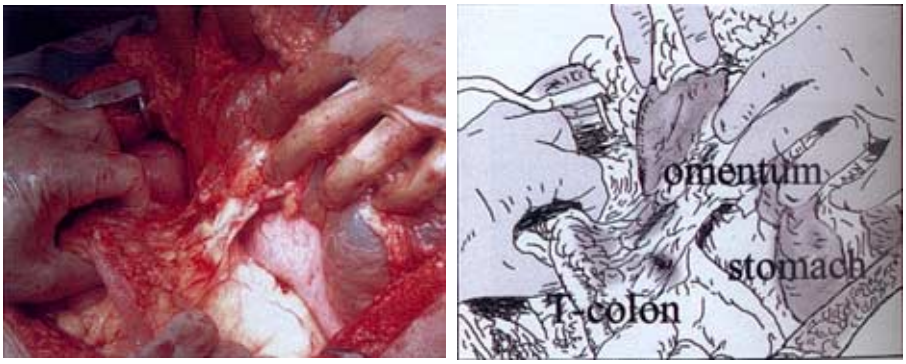

見例が 59% と報告されている[1]．リンパ管腫の好発部は頸部 75%, 腋窩 20% であり, 腹部発生は 5% 未満とされる[1]．腹部発生例の内訳は腸間膜が 69%，大網 15%. 結腸間膜 10%, 後腹膜 5% と報告されており[1]，今回のような成人，大網発生例は比較的まれであると考える．形態的には血管腫の場合と同じく毛細リンパ管腫，海綿状リンパ管腫，嚢胞状リンパ管腫の 3 型が区別され[7]，本邦では海綿状，多房性が多くが 62% を占める[5]．

大網発生時には臨床的に腹部膨満，腹部腫瘤，腹痛が主訴になることが多く, 茎捻転[6)8)]，嚢胞内出血[9)10)]を起こし急性腹症のかたちで発症することもあるが特有な症状がないため，その大部分が術前診断困難で診断率は 11%～13%[5)6)11)]とかなり低いものとなっている．診断には血管造影による栄養血管の同定や，穿刺細胞診，リンパ管造影など侵襲的検査が有用とされ[12)～16)]最近では腹腔鏡による診断，切除も試みられている[17)～19)]．画像診断では CT より US が有用[5)20)21)]とされていたが現在ではヘリカル CT による造影 thin slice により存在診断能が向上している．自験例では CT にて腫瘍内に血管像を捕らえることができ部位的に大網動脈の枝と考え原発部位の同定に有効であった. また, 質的診断には MRI が US, リンパ管造影, CT より周囲組織とのコントラストや浸潤範囲の把握に優れるとされ，特に嚢胞状リンパ管腫に関してはリンパ管腔を満たす液体により T1 強調画像では筋肉とほぼ当信号の不均一な病変として描出され, T2 強調画像では脂質より高信号となる MRI 上特定のパターンを示すことが

Fig. 6　Resected specimen
These showed many multiform cysts and no mass.

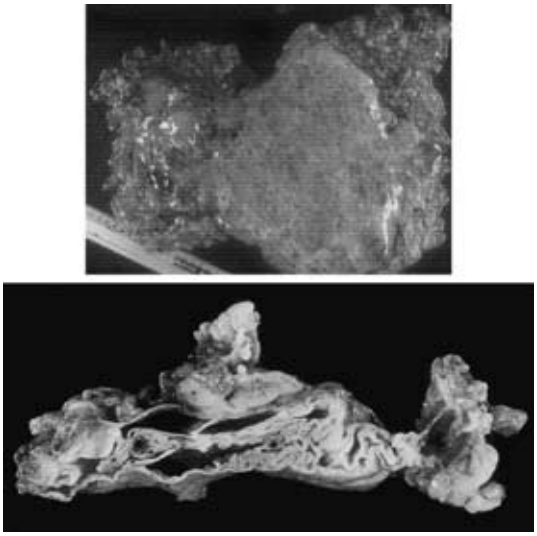

Fig. 7　Histologic findings
That revealed cystic dilation of lymphatic duct and no malignancy. (HE stain×400).

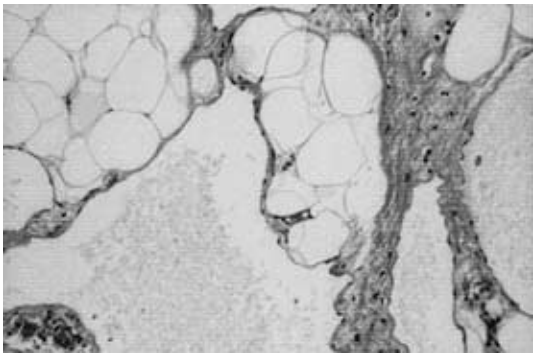

H-E×400

報告されている[22]．本症例においても MRI 上，上記のパターンを有し，CT，US と合わせ術前診断が可能であった．鑑別診断としては腹水，偽性粘液腫，卵巣癌，消化器癌の腹膜転移などがあげられるが上述したように CT による栄養血管の描出と MRI パターンの確認，消化管精査，腫瘍マーカーの測定[23]にて診断精度の向上が計れると考える．

治療は完全切除が原則とされている．自験例は術前診断をリンパ管腫としたが，術中に最終的良悪性の確定診断ができず悪性時の嚢胞内容流出による腹膜播種を考慮し胃大彎を合併切除した．また病理にて良性と診断されても再発[24]の報告もあり局所の完全切除は必要と考えた．また基本的には良性疾患であるが少数の再発例もあるので数年間は年 1 回程度の経過観察は必要と考える．

文　献

1) Galifer RB, Pous JS, Juskiewenski S et al：Intraabdominal cystic lymphangiomas in childhood. Prog Pediat Surg **11**：173―238, 1978
2) 岩橋寛治：腹壁・腹膜・イレウスの外科 I. 出月康夫，川島康生，杉町圭蔵編．新外科学大系．第 25 巻 A，中山書店，東京，1991, p291―297
3) Stout AP, Hendry J, Purdie FJ.：Primary solid tumors of the great omentum. Cancer **16**：231―243, 1963
4) 谷口勝俊, 青木洋三, 栗本博史ほか：稀な大網嚢腫の 2 例と本邦報告例の検討．日臨外医会誌　**36**：288―294, 1975
5) 桜井　衛, 山口宗之, 久保田和博ほか：血性腹水症状を呈した巨大大網嚢腫の 1 治験例．日小児外会誌　**14**：597―603, 1978
6) 小川正道, 岩村春樹, 山村　京ほか：急性腹症を呈した大網嚢腫の 1 例―本邦における大網嚢腫 124 例の検討―．小児臨　**36**：1505―1510, 1983
7) 池田重雄：血管腫およびリンパ管腫. 小林　登, 多田啓也, 薮内百治編. 小児皮膚科学 II. 新小児医学体系．第 40 巻 B．中山書店，東京，1983, p95―144
8) 服部春生, 井上康弘, 垣内敏孝ほか：茎捻転による急性腹症を呈した大網嚢腫の 1 例．小児臨　**36**：602―604, 1983
9) 鈴木　裕, 伊藤喬広, 杉藤徹志ほか：小児巨大大網嚢腫の 2 例．小児外科　**13**：1663―1668, 1981
10) 井上勝裕, 長島雅子, 山上卓士ほか：嚢胞内出血を来した大網リンパ管腫の 1 女児例．日小児外会誌　**29**：114―117, 1993
11) 武重　徹，石川雅健，今　眞人ほか：大網腫瘍の 1 例．日救急医会関東誌　**16**：108―109, 1995
12) 深尾　立：大網腫瘍. 消外　**19**：1098―1100, 1996
13) 岡田守久, 小林久人, 金崎周造ほか：血管造影が発生臓器の確定に有用であった大網腫瘍の 1 例. Jpn J Clin Ragiol **40**：937―940, 1995
14) 藤居隆太, 宮崎　要, 金井昌弘ほか：大網原発悪性中皮腫の 1 例．群馬医　**70**：79―85, 2000
15) 弥政晋輔, 松崎安孝, 河合正巳ほか：低血糖症状を伴った大網原発肉腫の 1 例．日臨外会誌　**59**：226―230, 1998
16) Hayami S, Kubota Y, Nakada T et al：Retroperitoneal cystic lymphangioma diagnosed by computerized tomograph, ―magnetic resonance imaging and thin needle aspiration. Int Urol Nephrol

28：21—26, 1995
17）Kuriansky J, Bar-Dayan A, Shabtai M et al：Laparoscopic resection of huge omental cyst. Laparo-endos Adv Surg Tech A **10**：283—285, 2000
18）Colon KC, Dougherty EC, Klimatra DS：Laparoscopic resection of a giant omental cyst. Surg Endosc **9**：1130—1132, 1995
19）Kuriansky J, Bar-Dayan A, Shabtai M et al：Laparoscopic resection of Huge omental cyst. Laparoscopic Adv Surg tech A **10**：283—285, 2000
20）森脇里香, 横山瑞香, 塩田光隆ほか：術前超音波検査が有用であった腸間膜リンパ管腫の 1 例．松江赤十字病医誌　**11**：63—68, 1999
21）小野寺健一, 岡本和美, 菅野千治ほか：成人の大網嚢腫の 1 例．外科　**48**：1435—1437, 1986
22）倉持　朗：リンパ管腫の MRI 診断．埼玉医大誌　**23**：47—60, 1996
23）土井卓子, 西山　潔, 大滝修司ほか：大網腫瘍を疑い手術した Normal Size Ovary Carcinoma Syndrome の 1 例．日外科系連会誌　**23**：891—896, 1998
24）Walker AR, Putnam TC：Omental, mesenteric, and retroperitoneal cysts：A clinical study of 33 new cases. Ann Surg **178**：13—19, 1973

Resected Lymphangioma Originating from the Greater Omentum in an Adult, Diagnosed Preoperatively

Toshihide Arai, Satoshi Inaba, Hidehiko Yabuki, Daitarou Yoshikawa,
Akira Ishizaki, Ichirou Tomita* and Hidenori Karasaki*
Department of Surgery, Engaru Kousei Hospital
Second Department of Surgery, Asahikawa Medical College*

Lymphagioma originating from the greater omentum is rare in adults and its preoperative diagnosis is rare. We report a case of lymphangioma diagnosed preoperatively by computed tomography（CT）, ultrasonography（US）, and magnetic resonance imaging（MRI）. A 55-year-old man reporting abdominal pain and enlarged abdomen was found in CT to have a solid tumor extending from the area adjacent to the greater curvature of the stomach to the pelvis. US showed the tumor to be multilocular and in MRI to have a cystic lymphangioma pattern. Based on these findings and other test, We diagnosed the tumor as lymphangioma originating from the greater omentum. When the abdomen was incised, we found a thin-membrane-covered tumor occupying the anterior abdominal cavity. After releasing the omental bursa then moving the greater omentum toward the head, the pancreas and gastrocolic ligament were noted and the tumor was confirmed to originate from the greater omentum. The tumor contained transparent, slightly viscous fluid. Pathological examination showed lymph vessel hyperplasia extending to a cyst in the greater omentum without atypical endothelial cells. The diagnosis of lymphangioma was thus comfirmed.

Key words：lymhpangioma, omental tumor, MRI

〔Jpn J Gastroenterol Surg 35：1740—1744, 2002〕

Reprint requests：Toshihide Arai　Department of Surgery, Engaru Kousei Hospital
Engaru-cho, Monbetu-Gun, Hokkaido, 099-0494 JAPAN