日消外会誌　35（11）：1745～1748，2002 年

症例報告

小網嚢腫の１例

宝塚市立病院外科，明和病院外科*

北山　佳弘　　山中　若樹*　　光信　正夫*

林　　勝彦*　　安井　智明*

患者は 70 歳の女性．食欲不振，嘔吐を主訴に来院．腹部超音波検査，CT 検査，MRI 検査で肝左葉，胃，膵に接する単房性の嚢胞性腫瘤を認めた．小網ないしは腸間膜嚢腫と診断し手術施行した．腫瘍は小網より発生し肝，胃，膵からは独立しており，摘出術を施行した．組織学的にはリンパ管腫と診断された．小網嚢腫は非常にまれであり，本邦でもその報告例はほとんどない．これらを含め若干の文献的考察を加え報告した．

はじめに

腸間膜嚢腫は現在まで数多くの報告を見るが，網嚢膜に発生する嚢腫は比較的まれである．なかでも小網に発生する嚢腫は非常にまれであり，またその多くは小児例である．今回，われわれは 70 歳女性の小網嚢腫の１症例を経験したので報告する．

症　　例

症例：70 歳，女性

主訴：食思不振，嘔吐

既往歴：特記すべきことなし．

家族歴：特記すべきことなし．

現病歴：2000 年 12 月，感冒様症状が出現し近医にて内服薬の投与を受けていた．しかし，症状が改善せず，次第に食思不振と嘔吐が出現してきたため，当院紹介入院となった．

入院時現症：身長 133cm，体重 35kg，栄養良好．結膜に貧血，黄疸なく，心肺に異常を認めなかった．腹部所見では心窩部に軽度圧痛を認めるも，明らかな腫瘤は触知しなかった．表在リンパ節も触知しなかった．

入院時検査所見：末梢血液，血液一般生化学検査，尿検査，糞便検査にて異常を認めなかった．上部消化管透視では，矢印のごとく胃体上部から幽門部にかけての透亮像が胃を背側より圧排挙上し，通過障害を呈していた（**Fig. 1**）．腹部超音波検査では肝左葉外側区域・胃・膵に接し均一で薄い壁をもつ，9.5×6.0cm 大の単房性の嚢胞性腫瘤を認めた．腹部 CT では，肝左葉・胃に接する，肝実質内に向かって凸の low density な腫瘤を認め，さらに肝左葉に実質の欠損像（矢印）を認めた．また膵臓との境界は明らかであり連続性は認めなかった（**Fig. 2**）．腹部 MRI では，CT に一致して T1 強調像で低信号域，T2 増強像で高信号域となる腫瘤を認めた．以上より，肝嚢胞や膵嚢胞は否定的で網

Fig. 1　Upper gastrointestinal radiography showed a large extragastric mass（arrows）compressed the stomach from the body to the antrum.

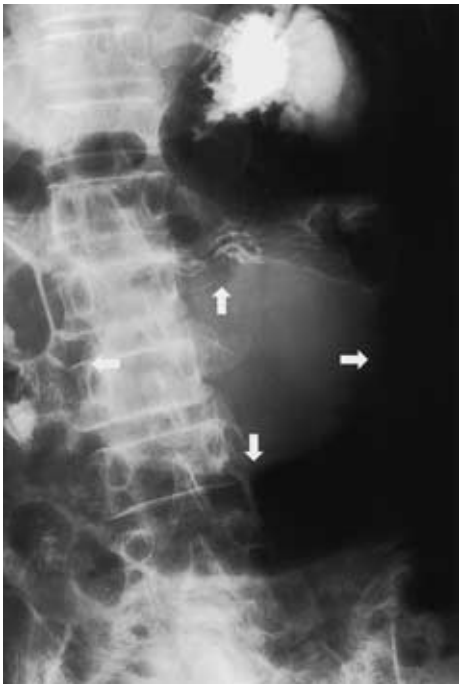

＜2002 年 7 月 24 日受理＞別刷請求先：北山　佳弘
〒665-0827　宝塚市小浜 4―5―1　宝塚市立病院外科

嚢腫と診断し，手術施行した．

手術所見：開腹するに，小網嚢内に小児頭大の単房性の嚢胞を認め，これにより胃は小彎側より左方に圧排され，肝左葉の下面から前面に重なる形で存在していた．ここでCT検査で認められた肝実質の欠損像は，実際には嚢腫の長期間圧排に伴う肝実質の菲薄化のみであった．また肝・膵・横行結腸との癒着は認めなかったため，嚢胞壁を損傷せぬように嚢胞を摘出した（**Fig. 3**）．

Fig. 2　Abdominal CT scan showed a low density area surrounded by the left liver lobe, stomach, and pancreas. Especially, it showed defect of a part of the left hepatic lobe（arrows）.

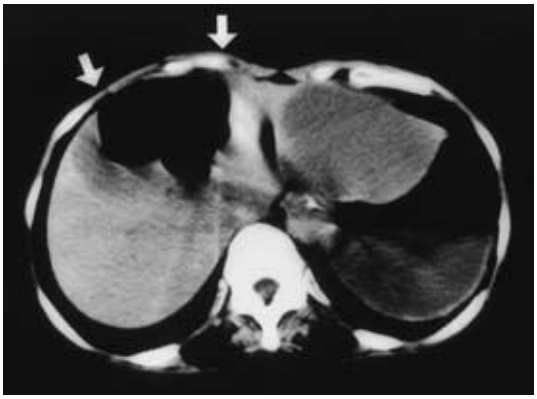

病理組織所見：嚢胞壁は膠原線維よりなり，一層の内皮細胞に被われた大小の管腔，血管，軽度のリンパ球浸潤が認められる．脂肪組織は少なく，嚢胞状リンパ管腫と診断された（**Fig. 4**）．

術後経過は良好で，術後第10病日で退院し現在まで再発の兆候はない．

考　察

一般に腸間膜嚢腫の発生頻度は0.001%[1]程度で比較的まれである，大網嚢腫は全腸間膜嚢腫の1/3～1/10[2]とされ，小網嚢腫にいたっては大網嚢腫の1/5[3]とさらに少ない．松村[4]は嚢腫の分類としてその成因から①胎生発生的嚢腫(腸管由来，泌尿生殖系由来，類皮嚢胞，リンパ組織の胎生的欠損から生じた嚢胞)，②外傷性あるいは後天性嚢腫(内皮細胞のないもの)，③新生物性嚢腫(良性と悪性がありリンパ管腫も含める)，④感染性および退行性嚢腫(糸状菌性，寄生虫性，結核性)としたが，網嚢腫は①および③に含まれ，大網嚢腫，小網嚢腫ともに最も頻度が高いのはリンパ管腫である[5)6)]．発生部位として大網，小網のいずれからも発生しうるが，小網嚢腫の発生頻度は前者の1/5で，年齢は大網嚢腫の大半が小児に見られるのに対し，小網嚢腫の分布はさまざまでむしろ成人に多く見られる（**Table 1**）．網嚢腫の多くを占めるリンパ管腫の発生機序は①リンパ組織の発生障害，②組織の自律増殖を伴

Fig. 3　Operative findings showed a cystic tumor surrounded by the left hepatic lobe and lesser curvature of the stomach（left）. Newborn head sized cyst was located in the lesseromentum（right）.

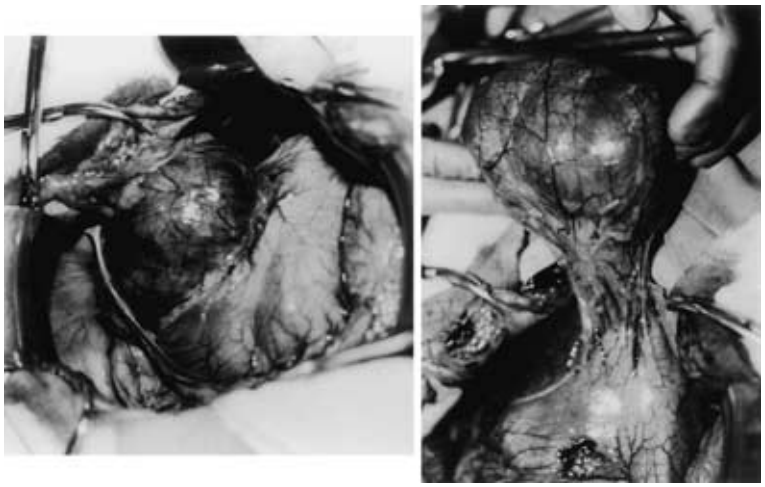

Fig. 4　Histopathological findings of cystic mass（HE. left×40, right×100）. It showed a lymphangioma covered with single layered endothelial cells.

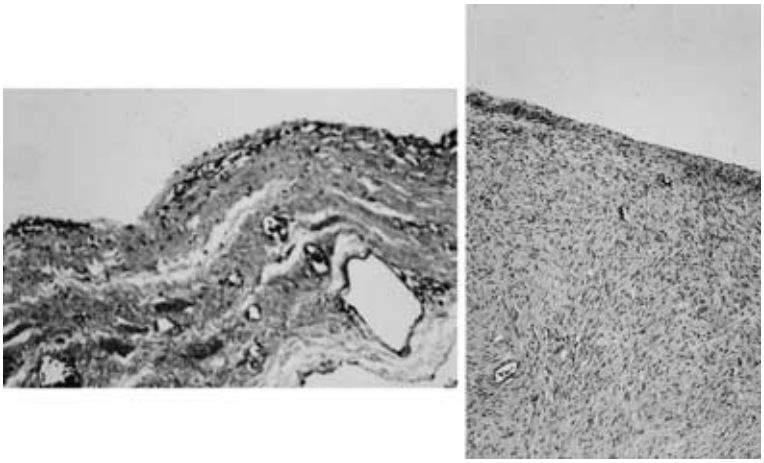

Table 1　Comparison with great omental cyst and lesser omental cyst in Japan[3)]

	Great omental cyst	Lesser omental cyst
Cases	140 cases,（31% within mesentric tumor）	28 cases
Age	prenatal ～ 80 y and under 10 y 68%	1 ～ 74 y and over 50 y 62%
Sex	male：female ＝ 1.7：1	male：female ＝ 0.6：1
Histology	lymphangioma 67.7%, serous or mucinous cyst 5.7%, etc（dermoid cyst, mesothelioma, etc）and unknown 12.1%	lymphangioma 88.9%, leiomyosarcoma 1 case
Character	unicystic：multicystic ＝ 1：2.1	unicystic：multicystic ＝ 1：5
Symptoms	abdominal distension 59.7%, abdominal pain 44.4%, abdominal tumor 35.5%	abdominal tumor 44.4%, abdominal distension 37.0%, abdominal pain 29.6%
Prognosis	dead 4 cases	all alive

うリンパ管新生物，③機械的閉塞によるリンパ鬱滞説，④リンパ節の嚢腫性変性などの説があるが定説はない[5)]．また，Table 1 のごとく小網嚢腫と大網嚢腫は臨床的に異なり，また小網は胎生期の腹側腸管膜に由来するが大網は背側腸管膜に由来するといった違いがあるため，両者の成因に相違があるという説もある[7)]．本症例でも発生時期ははっきりせず，開腹所見においてもその原因を究明するには至らなかった．臨床症状では小さな腫瘤は無症状に経過することが多く，徐々に増大するに従って不定の消化器症状を呈するとされている．Montgomery ら[8)]は本症を症状により 1）腹部膨隆，腹部不快感，腫瘤触知，腹痛を訴える群 2）嚢腫の茎捻転，破裂を来す群 3）無症状群に分類しているが，実際は嚢腫が増大した場合に隣接臓器を圧迫したり，嚢腫内出血，茎捻転，破裂，イレウスなどの合併症を生じた場合に初めて症状を呈し，慢性に経過した場合は不定の消化器症状を呈する．診断は一般に超音波検査，CT 検査，MRI 検査などでなされるが術前の確定診断は困難で，特に類縁疾患である腸間膜嚢腫との鑑別は難しい．本症例では術前検査にて網嚢腫と診断しえたものの，最も興味深かったのは CT 検査で肝実質の欠損像があった点である．実際には嚢腫の長期間圧排に伴う肝実質の菲薄化のみであった．そして今回，高齢になって消化管の不定愁訴を呈し発見されたものと思われた．治療は嚢腫の摘出が基本であるが，最近では腹腔鏡の技術や器材の向上により，腹腔鏡下の摘出も容易であり[9)]，特に高齢者の手術では侵襲の少ない腹腔鏡下の手術が妥当であると思われた．

文　献

1）Warfield JO：A study of mesenteric cysts with a

report of two recent cases. Ann Surg **96**：329—339, 1932
2) Beahrs OH, Judd ES, Dockerty MB：Chylous cysts of the abdomen. Surg Clin North Am **30**：1081—1096, 1950
3) 仁瓶善郎, 三島好雄：腹膜, 後腹膜, 腸間膜, 大網, 小網, 横隔膜症候群—その他の関連疾患を含めてII. 腫瘍性疾患　網嚢腫. 別冊日本臨床. 日本臨床社, 東京, 1996, p210—212
4) 村松高典：後腹膜腫瘍. 金原秀雄編. 新臨床外科全書II. 金原出版, 東京, 1978, p73—74
5) 小川正道, 岩村春樹, 山村　京ほか：急性腹症を呈した大網嚢腫の1例—本邦における大網嚢腫124例の検討—. 小児臨　**36**：1505—1510, 1983
6) 内田信之, 柳田康弘, 新井和男ほか：小網嚢腫の1例. 日消外会誌　**28**：1867—1871, 1995
7) 鈴木宏文, 松尾　聡, 平山廉三ほか：小網嚢腫の一例. 外科診療　**76**：558—560, 1976
8) Montgomery AH, Wolman IJ：Lymphangioma of great omentum. Surg Gynecol Obstet **60**：695—702, 1935
9) 石和直樹, 福澤邦康, 倉田文秋ほか：腹腔鏡手術にて摘出し得た巨大小網嚢腫の一例. 日臨外医会誌 **56**（増）：372, 1995

A Case Report of Lesser Omental Cyst

Yoshihiro Kitayama, Naoki yamanaka*, Masao Mitsunobu*, Katsuhiko Hayashi* and Chiaki Yasui*
Department of Surgery, Takarazuka Municipal Hospital, Department of Surgery, Meiwa Hospital*

A 70-year-old woman with appetite loss and vomiting was found in ultrasonography（US), computed tomography（CT) and magnetic resonance imaging（MRI) to have a unilocular cystic tumor surrounded by the left liver lobe, stomach, and pancreas. Under a diagnosis of cyst of the lesser omentum or mesenterium, we conducted a laparotomy. The cystic tumor was located in the lesser omentum alone and not connected to other organs. Histopathological diagnosis showed lymphangioma. A lesser omental cyst is relatively rare, and even rarer in the aged.

Key words：lesser omental cyst, lymphangioma

〔Jpn J Gastroenterol Surg 35：1745—1748, 2002〕

Reprint requests：Yoshihiro Kitayama　Department of Surgery, Takarazuka Municipal Hospital
4-5-1 Kohama, Takarazuka city, 665-0827 JAPAN