日消外会誌　35（11）：1749～1753，2002 年

症例報告

原発巣不明の癌性腹膜炎にて発見された腹膜原発漿液性乳頭状腺癌の１例

関西医科大学附属香里病院外科，同　病理*

長谷川健司　鎌野　尚子　小倉　徳裕　奥野　雅史
山田　　修　森田　治雄　大沢　常秀　高田　秀穂
四方　伸明*　泉　　春暁*

症例は 74 歳の女性で，腹膜膨満，上腹部痛を主訴に受診，腹部 CT にて腹水貯留を認めるも，血液検査所見にては，腫瘍マーカー CA15-3，CA125 の異常高値を認めるのみであった．試験開腹術を施行した．腹膜播種と部分的に肥厚した大網を認めるも，原発巣不明の癌性腹膜炎の状態で，術中迅速病理検査では卵巣癌と類似した組織像であった．

Omental cake 状の大網を可及的に切除し，腹腔内に CDDP を散布して閉腹した．術後の病理組織学的検査で腹膜原発漿液性乳頭状腺癌と診断され，CDDP を用いた化学療法を続けた．8 か月後に再開腹したところ，腹膜播種巣は消失しており，遺残した大網にわずかな腫瘍遺残を認めるのみであった．初回手術より 24 か月後の現在，再発徴候もなく健在である．腹膜原発漿液性乳頭状腺癌はまれな疾患であるが，原発巣不明の癌性腹膜炎の鑑別診断として銘記すべき疾患と考えられた．

はじめに

腹膜原発漿液性乳頭状腺癌は，卵巣の漿液性乳頭状腺癌と類似した癌が，腹膜に発生する比較的まれな疾患であり，1959 年に Swerdlow[1]により初めて報告された．今回，我々は原発巣不明の癌性腹膜炎の診断のもとに，外科的切除による治療とシスプラチン（以下，CDDP と略記）を用いた化学療法が著効を示した腹膜原発漿液性乳頭状腺癌の１例を経験したので，文献的考察を加え報告する．

症　　例

患者：74 歳，女性

主訴：腹部膨満，上腹部痛

既往歴：急性虫垂炎（23 歳）．高血圧（68 歳より加療中）．両眼白内障（73 歳）．

現病歴：数日前より感冒症状と上腹部痛にて近医受診，その際，腹部膨満と腹水貯留を指摘され，紹介入院となった．

入院時所見：身長 147cm，体重 56kg，体温 36.8℃，血圧 124/70mmHg，脈拍 72/分，整．意識清明，眼瞼結膜に貧血，眼球結膜に黄疸を認めず．表在リンパ節は触知せず，胸部理学的所見なし．腹部は肝，脾腫大を認めなかったが，腹部の軽度膨隆と右中腹部に圧痛を認めた．

入院時検査所見：血液の一般生化学検査では，血算・生化学検査にて異常は認められず，尿検査も異常所見がなかった．腫瘍マーカーでは血清 CEA：1.0ng/ml 以下，CA19-9：10U/ml と正常範囲であったが，CA 15-3：490U/ml ならびに CA125：10,000U/ml と異常高値を示していた．

上部消化管内視鏡検査・注腸造影検査：異常所見は認められなかった．

腹部造影 CT 検査：大網に濃度上昇を伴った結節状あるいは索状陰影が認められたが，腫瘍性か炎症性変化かの鑑別はできなかった．少量の腹水貯留が認められたが，子宮および両側の卵巣には異常所見は見られず，他臓器にも腫瘍性病変を見出せなかった（**Fig. 1**）．

以上より大網の炎症性腫瘤とそれに伴う腹水貯留も考えられたが，腫瘍マーカーである CA15-3 ならびに CA125 が異常高値であることより，原発巣不明の癌性腹膜炎あるいは微小卵巣癌に伴う癌性腹膜炎の可能性も考えられた．十分のインフォームドコンセントのう

＜2002 年 7 月 24 日受理＞別刷請求先：長谷川健司
〒572-8551　寝屋川市香里本通町 8―45　関西医科大学附属香里病院外科

Fig. 1　Contrast-enhanced CT scan demonstrating high-density mass in the greater omentum（arrows）.

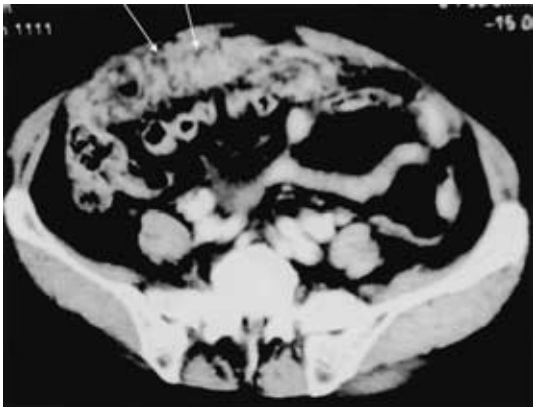

Fig. 2　Microscopic findings of resected tissue of the first operation（H-E stain, ×150）
Psammoma bodies were present in resected tissue（arrows）. Tumor cells composed of small nucleus with nucleus and physaliferous cytoplasm showed papillary proliferation.

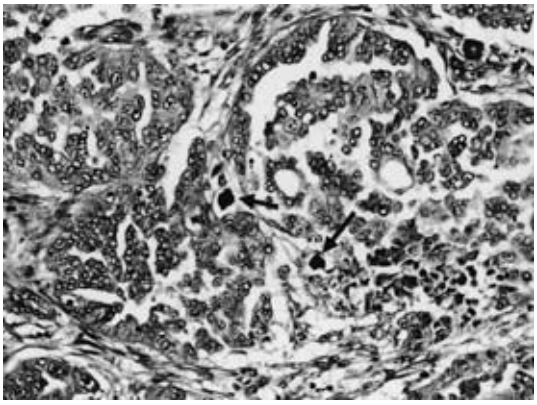

え，手術を行った．

手術所見：腹腔内には非血性の腹水が少量貯留しており，迅速細胞診の結果は腺癌であった．横隔膜下からダグラス窩に至る腹膜に白色の小結節が散在しており，術中迅速病理検査では卵巣癌に類似した形態を示す腺癌との結果を得た．大網はいわゆる「omental cake」様の小結節を持つ肥厚を示し，横行結腸を圧排していた．原発巣を検索すべく腹腔内のすべての臓器を検索したが，子宮ならびに卵巣も年齢相応に萎縮しており，どこにも腫瘍性病変を見出すことができなかった．

外科的治療の不可能の原発巣不明の癌性腹膜炎であるとの診断をしたが，患者の上腹部痛の原因が，肥厚した大網腫瘤による横行結腸の圧排に起因している可能性を考慮し，大網を可及的に切除した．腹腔内にCDDPを50mg注入し，さらに術後のCDDPを腹腔内に注入するためのカテーテルを留置して手術を終了した．

病理組織学的所見：核小体を有する小型核，胞体性の腫瘍細胞の繊細な樹枝状乳頭状増殖が主体で，その中に砂粒体（psammoma body）が認められる．分化度の低い充実性の部分は少ない（**Fig. 2**）．また同部のCA125染色では，乳頭状増殖部，腫瘍細胞膜に不均等ながらCA125陽性所見を示した（**Fig. 3**）．これらの病理組織学的所見ならびに術中所見より腹膜原発漿液性乳頭状腺癌と診断した．

術後経過：術後もCDDPの腹腔内投与を予定して

Fig. 3　Immunohistochemical staining of CA125（×300）
In papillary proliferating portion, tumor cell membranes were heterogeneously stained with CA125（arrows）.

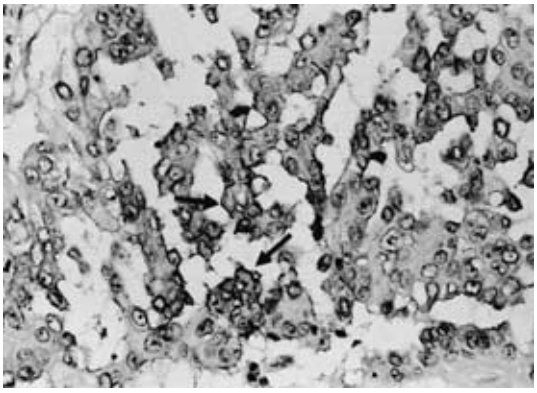

いたが，患者ならびに家族の希望により施行せずに退院となった．外来での治療は，週1回の割合でCDDP（10mg）の点滴投与を開始した．術前に異常高値を示した血清CA125値は急激に低下し，正常範囲内となった（**Fig. 4**）．術後の定期的な腹部CT検査でも，遺残した大網腫瘤や腹膜転移巣の増大は見られず，腹水の再貯留もなく，QOLも良好であったが，腹部創の瘢痕ヘル

Fig. 4 Change in serum CA125 level and clinical course.

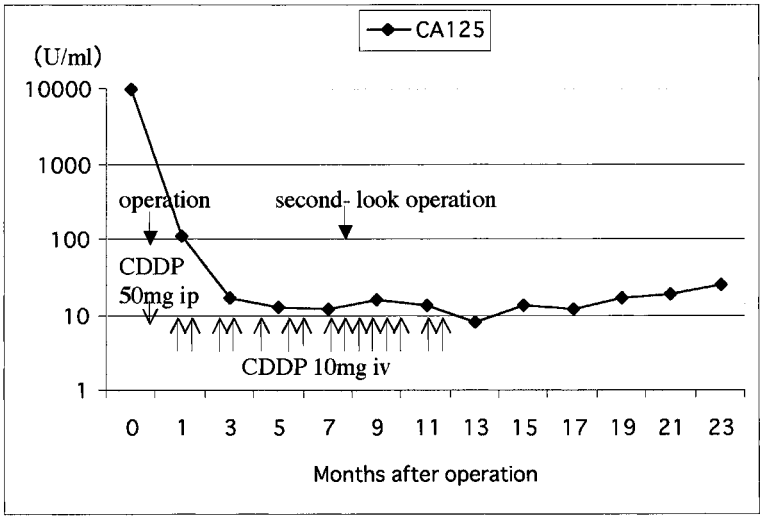

Fig. 5 Microscopic findigns of residual omentum resected at second-look operation Resected tissue was rich in granulation tissue with few tumor cell nests. Psammoma body was present within the fibrocollageneous tissue（arrow）.

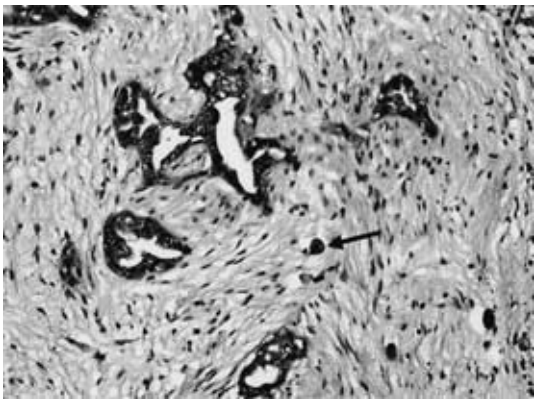

ニアを生じ，術後 8 か月目に手術を施行することになった．

再手術所見：腹腔内を検索するに，腹膜播種巣は全て消失していたが，前回の手術で大網腫瘤を遺残させた横行結腸肝彎曲部に 72×36mm の弾性硬の腫瘤があり，右側腹壁に強固に癒着していた．この腫瘤の一部を術中迅速病理検査に提出したところ，大部分は肉芽組織であり，腫瘍細胞が少数散在するも虚脱萎縮像を示し，肉芽組織中に砂粒体が残存するとの結果を得たので，同腫瘤を完全切除した（**Fig. 5**）．さらに両側の卵巣を観察したところ，初回手術時と同様に異常所見は見られなかったが，腫瘍の組織型が卵巣癌に類似しており，卵巣の occult cancer の存在を否定する意味から両側の卵巣を摘除した．術後の病理組織検査では，両側の卵巣には腫瘍性病変ならびにその痕跡も認められなかった．

再手術後の経過：退院後の外来でも再手術前と同様の化学療法を継続したが，患者の希望の CDDP を中止した（CDDP の総投与量 200mg）．初回手術後 24 か月目の現在，再発の徴候なく外来通院中である．

考　察

腹膜原発漿液性乳頭状腺癌は，Feuer[2] らが提唱した Normal-sized ovary carcinoma syndrome（腹腔内にびまん性の播種性眼病変があるが，卵巣は肉眼的に正常大で，卵巣表面が細顆粒状か全く正常であり，原発巣が不明な癌性腹膜炎を呈する症候群）に含まれる疾患群の 1 つである．本症は Swerdlow[1] が 1959 年に，卵巣の papillary cystadenocarcinoma に類似した組織像を示す癌性腹膜炎を malignant mesothelioma と報告したのが最初である．本疾患は今までに peritoneal mesothelioma，serous surface papillary carcinoma，peritoneal papillary serous carcinoma，papillary carcinoma arising from extraovarian tissue など，各種の名称が用いられており，Gynecologic Oncology Group

Table 1　Reported cases of extraovarian peritoneal serous papillary carcinoma in Japan（1990～2001）

case	Author	Year	Age	Sex	Therapy	CA125 level (U/ml)	Prognosis (month)	References
1	Asagoe	1990	71	F	Mitomycin C , CDDP	10330	5 dead	J Sumitomo Hospital 17:137-139,1990
2	Tsujimura	1991	71	F	unknown	10330	2 dead	Acta Pathol Jpn 41: 642-646,1991
3	〃	1991	44	F	unknown	3590	4 dead	〃
4	Ikuma	1992	48	F	CDDP, operation＋MMC,CDDP	2000	alive	Acta Obst Gynaec Jpn 44: 877-880,1992
5	Fujiwara	1992	64	F	5-FU・Ifosfamide（IFM）Etoposide（VP-16）	6000	alive	Acta Obst Gynaec Tyu-shikoku Jpn 41: 38-41,1992
6	Satoh	1993	83	F	CDDP	1180	20 days	J Jpn Soc Clin Cytol 32: 536-542,1993
7	Suga	1994	60	F	operation＋CAP（Cyclophosphamide・Adriamycin・Cisplatin）,second look operation	1200	16 dead	J Aomori Prefectural Central Hospital 39:249-253,1994
8	Uemura	1995	67	F	CAP, EP（CDDP・Etoposide）,second look operation	2723	no mention	Acta Obst Gynaec Tokyo Jpn 44: 339-341,1995
9	Yamazaki	1995	42	F	CDDP, Cyclophosphamide（CPA）, Adriamycin（ADM）	415	17 dead	Acta Obst Gynaec Jpn 47: 27-34,1995
10	〃	〃	63	F	Carboplatin（CBDCA）, CPA, Epirubicin（EPI）	2392	alive	〃
11	〃	〃	53	F	CBDCA, CPA, EPI	10	alive	〃
12	〃	〃	68	F	CDDP, CPA, ADM	820	1 7 dead	〃
13	〃	〃	64	F	CDDP, CPA, Pirarubicin（THP）-ADM	200	alive	〃
14	〃	〃	66	F	CBDCA, CPA, EPI	2100	20 dead	〃
15	〃	〃	67	F	Mitomycin C , CDDP, VP-16	1200	20 dead	〃
16	Ichinose	1995	78	F	CBDCA, CPA	93	alive	Clin Neurol 35: 633-637,1995
17	Takizawa	1996	69	F	CDDP, CAP, VP（Vindesine・CDDP）-CDDP, second look operation	589	27 dead	Int J Clin Oncol 1: 190-194, 1996
18	Satoh	1996	55	F	CDDP＋CDDP, VP-16	525	8 dead	J Jpn Soc Clin Cytol 35: 613-616,1996
19	Sasagawa	1997	54	F	CAP, CPA, THP, CDDP	normal	no mention	J Jpn Soc Clin Cytol 36: 305-308,1997
20	Irie	1997	69	F	no mention	570	no mention	Jpn J Clin Radiol 42: 1183-1186,1997
21	Ishii	1998	63	F	CAP	1900	alive	Acta Obst Gynaec Saitama Jpn 28: 12-16,1998
22	Akimori	1998	31	F	TJ（Paclitaxel・CBDCA）, second look operation	37	alive	Acta Obst Gynaec Tokyo Jpn 47: 561-564,1998
23	Saitoh	1998	76	F	CDDP, second look operation	506	4 daed	Acta Obst Gynaec Tokyo Jpn 47: 555-560,1998
24	Yamazaki	1999	50	F	CDDP, operation＋CAP, CDDP	7390	14daed	Internal medicine 84: 574-576,1999
25	Narimatu	1999	63	F	CAP, EP, second look operation	190	alive	Acta Obst Gynaec Jpn 51: 1179-1183,1999
26	Shimoyama	2000	72	F	CDDP	7300	alive	Int J Clin Oncol 5: 337-340,2000
27	Hara	2000	59	F	CJ（CPA・CBDCA）, second look operation＋CJ, CAP, JP（CBDCA・CDDP）	3700	12 dead	Acta Obst Gynaec Jpn 52: 626-630,2000
28	〃	〃	56	F	CAP, second look operation＋CAP, ECF（EPI・5-FU・CPA）	3160	18 daed	〃
29	〃	〃	62	F	CJ, second look operation＋CJ, JP	8177	alive	〃
30	〃	〃	70	F	CJ,second look operation＋CJ, JP	860	14 daed	〃
31	〃	〃	84	F	operation＋CJ, CDDP	746	alive	〃
32	〃	〃	48	F	CJ, JP,second look operation＋VIP（Vindesine・IFH・CDDP）,JP,CDDP+Irinotecan	78	alive	〃
33	〃	〃	63	F	CJ, VIP, second look operation＋VJ（Vindesine・CBDCA）	130	alive	〃
34	〃	〃	67	F	CJ, JP, second look operation＋JP	250	alive	〃
35	Shigeta	2000	71	F	TJ, second look operation	242	alive	J Himeji Red Cross Hospital 24: 38-42,2000
36	Nishimura	2000	73	F	CDDP, CPA	281	no mention	J Gastroenterol 35: 540-547, 2000
37	Oonishi	2001	61	F	CDDP, CJ, second look operation＋CJ	651	alive	Jpn J Gastroenterol Surg 34: 1552-1555, 2001
38	Yamazaki	2001	62	F	CBDCA	750	no mention	J Jpn Soc Clin Surg 62: 2835（Abstract）,2001
39	our case	2001	74	F	CDDP,second look operation	10000	alive	

（以下，GOG と略記）は本疾患について以下の診断基準[3]を提唱している．1．両側卵巣は正常大か，腫大している場合には良性疾患であること．2．卵巣外の病巣は卵巣表層の病巣より大きいこと．3．顕微鏡的には卵巣は以下のいずれかであること（a）癌は認められない（b）卵巣病巣は表層上皮に限局し，皮質への浸潤を欠く（c）卵巣表層上皮と直下の皮質間質病巣がある場合，いずれも 5×5mm 以下である（d）卵巣表層に癌病巣があってもなくても，卵巣組織内病巣が 5×5mm 以下である．4．組織学的，細胞学的に卵巣漿液性乳頭状腺癌（分化度は問わない）と同一か類似していること．

本症は中年から高年の女性に発症例が多いが，4 歳児[4]や男性の発症例[5]も報告されている．本邦における 1990 年以降の本症報告例は，著者が調べた範囲では自験例を含め 39 例であり，患者はすべて女性，発症年齢は平均 63.1 歳（31～84 歳）であった（**Tabel 1**）．

診断ならびに治療効果の判定に有用な腫瘍マーカーは血清 CA125 であり，本症では血清 CA125 が異常高値を示すことが多く，Altaras[6]らもその有用性を報告している．本邦における本症報告例の 39 症例においても，37 例（95%）に血清 CA125 の高値が示されている（**Table 1**）．血清 CA125 が高値を示すことについては，卵巣および腹膜の一部は胎生期のミューラー管から発生し，その腹膜に遺残したミューラー管が癌化し，その腫瘍が CA125 を産生するとの報告があり[7]，今回の症例でも CA125 染色が陽性であった．腹膜原発漿液性乳頭状腺癌の発生については諸説があるが，ミューラー管上皮由来説[8]が支持されている．

本症の治療法としては，卵巣癌に準じて CDDP を用いた化学療法が効果的であるとの報告が多く[6)9)10]，その有効率が 65% であったとの報告もあり[11]，本邦報告例でもほぼ全例に CDDP が使用されている（**Tabel 1**）．我々も今回の症例に CDDP を用いた化学療法を施行した．術前高値であった CA125 は速やかに正常域へ低下し，化学療法施行後に行った再開腹時には腹膜播種巣が消失しており，本症における CDDP の有効性が確認できた．

予後については Ben-Baruch ら[12]は自験例の 25 例での検討で，本症の平均生存期間は 21 か月であり，同様の組織型である卵巣漿液性乳頭状腺癌の stage III～IV の場合と同じであったと報告している．さらに彼らは出来る限り外科的切除によって腫瘍量を減ずれば，予後が改善することを報告している．本症例では腫瘍

量の多かった大網を可及的に切除したことが，良好な予後に寄与したのかもしれない．今回集計した本邦報告例の内，記載のあった死亡例16例での平均生存期間は13.4か月（20日～27か月）であった（**Tabel 1**）．

原発巣不明の癌性腹膜炎の場合でも，腹膜原発漿液性乳頭状腺癌であれば可及的に腫瘍切除を行い，CDDPを中心とした化学療法を施行すれば劇的な治療効果を期待できることがある．臨床上，原発巣が不明の癌性腹膜炎の症例をみた場合は，本症を念頭におき，適切な診断，治療にあたる必要があると考えられた．

文　献

1) Swerdlow M：Mesothelioma of the pelvic peritoneum resembling papillary cystoadenoma of the ovary：Case report. Am J Obstet Gynecol **77**：197—200, 1959
2) Feuer GA, Shevghuk M, Calanog A：Normal-sized ovary carcinoma syndrome. Obstet Gynecol **73**：786—792, 1989
3) Bloss JD, Liao SY, Buller RE et al：Extraovarian peritoneal serous papillary carcinoma. Gynecol Oncol **50**：347—351, 1993
4) Kannerstein M, Churg J, McCaughey WTE et al：Papillary tumors of the peritoneum in women：Mesothelioma or papillaey carcinoma. Am J Obstet Gynecol **127**：306—314, 1977
5) Shah IA, Jayram L, Gani OS et al：Papillary serous carcinoma of the peritoneum in a man. Cancer **82**：860—866, 1998
6) Altaras MM, Aviram R, Cohen I et al：Primary peritoneal papillary adenocarcinoma Clinical and management aspects. Gynecol Oncol **40**：230—236, 1991
7) 浅越康助，山口すみれ，迫田寛人ほか：CA125が高値を示した腹膜原発の漿液性乳頭状癌の1例．住友医誌　**17**：137—139, 1990
8) August CZ, Murad TM, Newton M et al：Multiple focal extraovarian serous carcinoma. Int J Gynecol Pathol **4**：11—23, 1985
9) 井上卓也，野々垣比路史，南部吉彦ほか：腹膜原発と考えられる腺癌の組織学的検討．産婦の進歩 **41**：571—576, 1989
10) Chen KTK, Flam MS：Peritoneal papillary serous carcinoma with long-term survival. Cancer **58**：1371—1373, 1986
11) Ulbright TM, Morley DJ, Roth LM et al：Papillary serous carcinoma of the retroperitoneum. Am J Clin Pathol **79**：633—637, 1983
12) Ben-Baruch G, Sivan E, Moran O et al：Primary peritoneal serous papillary carcinoma：A study of 25 cases and comparison with stageIII-IV ovarian papillary serous carcinoma. Gynecol Oncol **60**：393—396, 1996

A Case of Extraovarian Peritoneal Serous Papillary Carcinoma

Kenji Hasegawa, Naoko Kamano, Tokuhiro Ogura, Masashi Okuno, Osamu Yamada,
Haruo Morita, Tsunehide Ohsawa, Hideho Takada, Nobuaki Shikata* and Haruaki Izumi*
Department of Surgery and Division of Pathology*, Kouri Hospital of Kansai Medical University

A 74-year-old woman with history of abdominal distension and pain was found in abdominal CT to have a slight fluid collection. Laboratory studies showed only high serum CA 15-3 and CA125. Laparotomy showed widespread metastasis to the parietal peritoneum and the greater omentum, but other abdominal organs were normal. Intraoperative pathological findigns diagnosed as a cancer something like ovarian cancer. We conducted omentectomy and CDDP administered intraperitoneally at surgery. Histology of resected tissues showed extra-ovarian peritoneal serous papillary carcinoma.

She underwent adjuvant chemotherapy with intravenous CDDP, with no sign of a peritoneal tumor found at the second-look operation after 8 months, although a few cancer cells were still found histologically in the resected residual omentum. She underwent additional chemotherapy and has shown no recurrence after 24 months of follow-up. It is important to think EPSPC as a differential diagnosis of peritonitis carcinomatosa with indistinct primary tumor.

Key words：carcinosis peritonei, extraovarian peritoneal serous papillary carcinoma

〔Jpn J Gastroenterol Surg 35：1749—1753, 2002〕

Reprint requests：Kenji Hasegawa　Department of Surgery, Kouri Hospital of Kansai Medical University
8-45 Kourihondouri-cho, Neyagawa-city, 572-8551 JAPAN