日消外会誌　35（11）：1754～1758，2002 年

症例報告

開腹手術を契機に症状が発現した Morgagni 孔ヘルニアの１例

慶應義塾大学伊勢慶應病院外科
森　　克昭　　米川　　甫　　千葉　斉一　　山本　　裕

開腹手術を契機に症状が発現した Morgagni 孔ヘルニアの１例を経験したので報告する．症例は 69 歳の女性で，婦人科において開腹手術施行後１週間頃より嘔吐，呼吸苦を認め，精査にて Morgagni 孔ヘルニアと診断され当科転科となった．手術は経腹的に行い，ヘルニア内容は横行結腸，大網であった．嚢を切除し，横隔膜の直接縫合にて修復し手術終了した．術後７か月を経過し再発は認めていない．

はじめに

Morgagni 孔ヘルニアは，比較的まれな疾患であり，横隔膜ヘルニアの中でも最も頻度が少ない[1]．今回，それまで無症状であったが開腹手術を契機に症状が発現した本邦初の Morgagni 孔ヘルニアを経験したので，文献的考察を加え報告する．

症　　例

症例：69 歳，女性

主訴：嘔吐，呼吸困難

既往歴：40 歳時に転倒による腰椎骨折（保存的に軽快）．66 歳時より高血圧（内服中）．

家族歴：特記すべきことなし．

現病歴：平成 13 年 5 月 10 日卵巣嚢腫手術目的のため当院産婦人科入院．以前より胸部単純写真で右心横隔膜角に腫瘤陰影を認めており，Morgagni 孔ヘルニアが疑われていたが，無症状のため経過観察されていた．5 月 17 日全身麻酔下にて子宮両側付属器切除術を施行．周術期は経過良好であったが，術後１週間頃より嘔吐を繰り返し，呼吸苦・胃部不快感も認めたため当科紹介受診となり，精査加療目的で 6 月 4 日当科転科となった．

外科転科時現症：身長 125cm，体重 45.5kg，血圧 145/82mmHg，体温 37.5℃，脈拍 80/分，整．呼吸苦を訴え，30% 酸素を吸入していた（吸入下において SaO_2 95～97%）．胸部聴診上，右下肺野にグル音を認め，その他の異常は認めなかった．腹部は，婦人科手術創を含め異常を認めなかった．

＜2002 年 7 月 24 日受理＞別刷請求先：森　　克昭
〒191-0062　日野市多摩平 4―3―1　日野市立病院外科

Table 1　Laboratory data

WBC	9,600 /mm^3	TP	6.0 mg/dl
RBC	337 × 10^4 /mm^3	GOT	15 IU/L
Hb.	10.2 g/dl	GPT	14 IU/L
Ht.	32.2 %	LDH	219 IU/L
Plt.	21.4 × 10^4 /mm^3	ALP	165 IU/L
		TB	0.4 mg/dl
		BUN	17.9 mg/dl
		Cr	0.8 mg/dl
		Na	138 mEq/L
		K	4.5 mEq/L
		Cl	98 mEq/L
		Glu	150 mg/dl
		CRP	3.85 mg/dl

外科転科時検査成績：Hb. 10.2g/dl と軽度の貧血および CRP の軽度上昇（3.85mg/dl）を認めた（**Table 1**）．30% 酸素吸入下での血液ガス分析では，PO_2 76.5 mmHg，$PC0_2$ 45.0mmHg であった．

胸部 X 線写真：正面像では，右横隔膜の挙上および右心横隔膜角の腫瘤影を認め，その中に結腸ガスと思われる腸管ガス像を認めた（**Fig. 1A**）．側面像では陰影および腸管ガス像は胸骨後部に認められ，前方の横隔膜陰影は消失していた（**Fig. 1B**）．

胸部 CT：右胸腔内前下方に拡張した腸管ガスと連続する脂肪を認め，結腸脾彎曲部，胃前庭部などの脱出が疑われた（**Fig. 2A**）．

胃造影検査：胃体中部に狭窄を認めたが，経鼻胃管の通過は容易で，粘膜面も正常であり，胃軸捻転の合

Fig. 1　Chest X-ray showed a tumor shadow including colon gas in the right cardiodiaphragmatic angle (A). The shadow was located behind the sternum (B).

A

B

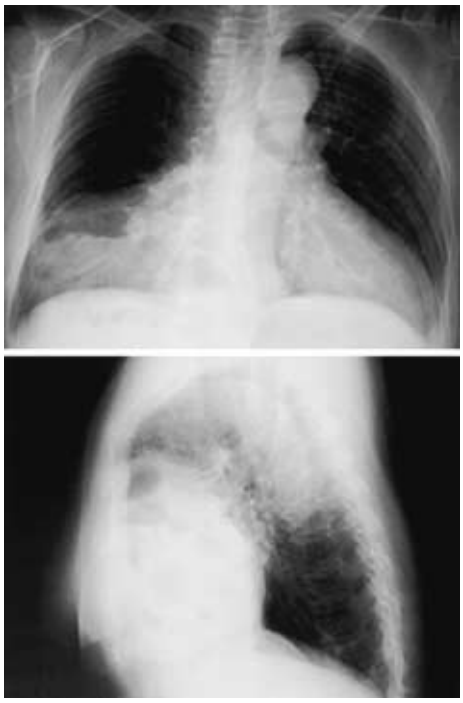

Fig. 2　A Chest CT showed a bowel shadow with fat in the right thoracic cavity (A). Upper GI series showed a stricture on the stomach body and suggested incarcerated lower stomach and bulbs (B).

A

B

併が疑われた．また，前庭部および十二指腸球部は頭側に挙上し胸腔内への脱出が疑われた（**Fig. 2B**）．

胃内視鏡検査：胃体部にくびれがあり，胃が二分されていたが，ファイバーの通過は容易であった．他に異常所見を認めず，造影検査同様に胃軸捻転合併の可能性が示唆された．

胸部 MRI：T1 強調冠状断にて，縦隔より右肺下葉を圧排するように胸腔内に脱出する脂肪濃度の腫瘤影を認め，内部に腸管ガスを認めた（**Fig. 3A**）．T1 強調矢状断においては，その腫瘤影は明らかに腹腔と連続しており，脱出部は剣状突起後方の横隔膜欠損部と診断された（**Fig. 3B**）．

以上より Morgagni 孔ヘルニアと診断し，呼吸器・消化器症状を有するため 6 月 14 日全身麻酔下にて根治手術を施行した．

手術所見：上腹部正中切開で開腹，婦人科手術（下腹部正中切開）による癒着は軽度（小腸が数か所腹壁に癒着）であり，腹水も認められなかった．ヘルニアは胸骨右後方であり，結腸および大網と思われる脂肪塊の脱出を認めた．まず脱出臓器を順次腹腔内へ還納することとした．多少の牽引力を要したが，用手還納は容易であった．ヘルニア内容は横行結腸，腸間膜および反転した大網であり，胃前庭部や十二指腸球部は(少なくとも手術時には)脱出を認めなかった．また，反転した大網の一部がヘルニア門の前方に癒着しており， 胃体部にトンネル状に巻き付いていた(**Fig. 4A**)．胃軸捻転は認められず，術前検査で認められた軸捻転様の胃のくびれ所見は，前述の大網の癒着により生じたと考えられた．その癒着剥離により，ヘルニア門全容が確認された．ヘルニア門は胸骨後方正中やや右寄りで, 長径約 3cm のだ円型であり, Morgagni 孔ヘルニアであった．ヘルニア嚢を認めたため，真性ヘルニアであった．次に，そのヘルニア嚢を反転切除し（**Fig. 4B**), 胸腔内観察した. 右下葉無気肺の胸壁への癒着を軽度認めた．右側胸部より胸腔ドレーンを挿入した．最後に，胃，十二指腸，横行結腸全長など周辺臓器に

Fig. 3　Chest MRI T1 images showed a mass of fat intensity in the right lower thoracic cavity（A）. The mass was obviously come from the abdominal cavity（B）.

A

B

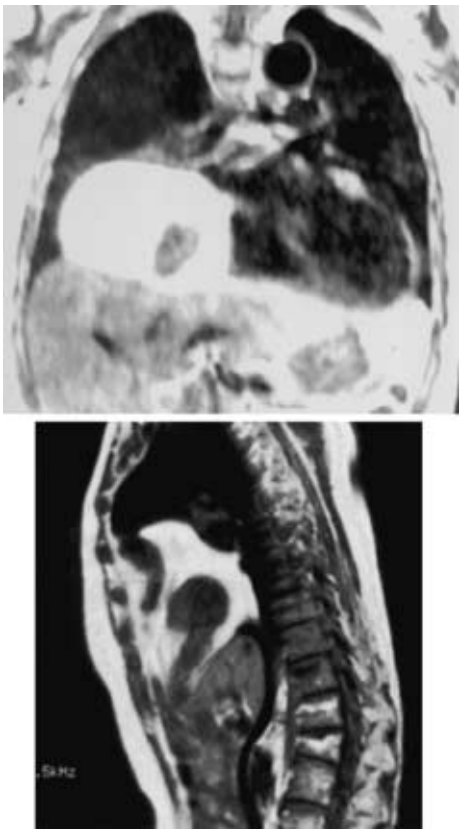

Fig. 4　Operative findings：（A）Thick arrows showed hernia orifice. A part of incarcerated greater omentum（*）adheres to the orifice（thin arrow), and coiled itself around stomach body（**）.（B）The hernia sac was resected.

A

B

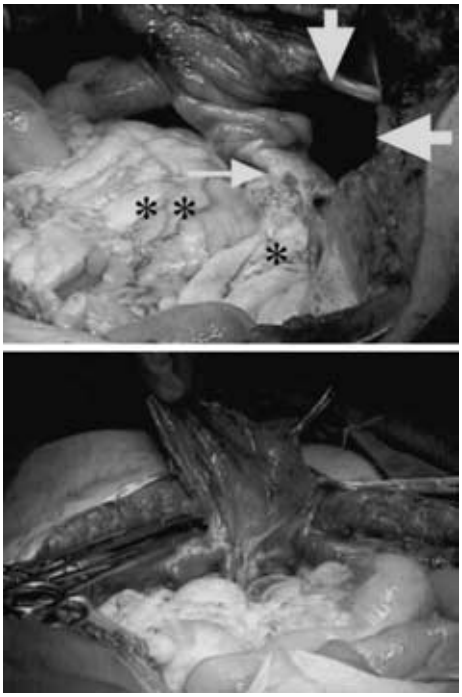

損傷が無いことを確認し，横隔膜の修復を施行した．修復は直接縫合が可能であり，横隔膜と，右方は肋骨弓を正中は胸骨後方の筋膜をそれぞれ 1-0NUROLON で結節縫合した．修復後，右横隔膜下にドレーンを挿入し閉腹，手術終了した．

術後経過：術直後は，胸部 X 線写真上右下葉の無気肺も軽快し経過良好であったが，術後 3〜4 日目より，心不全・MRSA 腸炎を認め全身状態は増悪した．さらに MRSA 肺炎も併発したが，術後 10 日目頃より徐々に軽快した．少量の右胸水は認められたが，術後 44 日目に退院した．

考　　察

Morgagni 孔ヘルニアは，胸骨後方の横隔膜胸肋三角をヘルニア門とする横隔膜ヘルニアであり，左右比は 1：8 で右側に多い[2]．本来なら，右側のみを Morgagni 孔ヘルニアとすべきであるが，左側も Larrey 孔ヘルニアとせず，Morgagni 孔ヘルニアと呼ぶのが一般的である[3]．

本症は比較的まれな疾患で，1769 年 Morgagni がはじめて報告したとされる．横隔膜ヘルニアの約 3% に過ぎないとされているが[1]，近年では高齢者を中心に報告例が増加しており，1997 年の北角ら[4]による 266 例の集計報告以来，筆者らの検索した範囲では 2000 年までに 286 例報告されている．発症年齢は小児（10 歳以下）と中高年（50 歳以上）にそのピークを持つ 2 峰性の分布を示す[5]．小児の場合，そのほとんどは先天的因子に因り 40% に合併奇形（とくに心奇形や Down 症候群との合併が多い）を伴うとされ，男性に多い[6)7]．一方，中高年の場合，肥満による腹圧の上昇や出産・加齢による腹壁・横隔膜の脆弱化など後天的因子の関与が考えられるため女性に多い[8]．本症例も肥満傾向（身長 125cm，体重 45.5kg）および分娩歴 3 回を認め前述の傾向に合致していた．その他ステロイド投与が関

与したとする報告例もある[9)10)].

臨床症状としては，無症状あるいは軽症のことが多く，検診で偶然発見されることも多い．本症例のように呼吸器症状（咳嗽・呼吸困難など）や消化器症状（腹痛・嘔吐）を認めるものは少なく，何れも約30%程度である[11)]．また，重篤なものはさらに少なく，本邦においてイレウスは17例，穿孔は4例しか報告されていない[8)]．それまで無症状であったが外傷や骨粗鬆症による腰椎後弯を契機に症状が発現した例やヘルニア嚢増大による症状発現例は報告されているが[6)12)～15)]，本症例のように開腹手術を契機に症状が発現した報告例は本邦初である．また，筆者らの検索した範囲では海外文献においても，心筋梗塞を契機に症状が発現した報告例はあるが[16)]，やはり開腹手術を契機に症状発現した報告例は無い．開腹手術後の長期就床などによる腸管蠕動麻痺が，脱出結腸内でのガス・便の貯留および巻き付いた大網による停滞胃内容の圧排などを引き起こし，消化器症状発現に寄与したと考えられる．また，脱出腸管膨満による右肺圧排の増強と全身麻酔時の気管内挿管が呼吸器症状発現に関与したと推察される．

ヘルニア内容は，大網が最も多く約50～60%であるが，他臓器と大網という組み合わせが多く大網のみというものは約25%と少ない．次に多いのは横行結腸で約40～50%，次いで，肝・小腸・胃の順に多いとされている[10)17)]．逆に大網を含まない複数臓器の脱出は少なく，10%以下である[18)]．また嚢の有無であるが，Bochdalek孔ヘルニアは無嚢なことが多いのに対し，Morgagni孔ヘルニアは81%が有嚢とされている[19)]．本症例も，ヘルニア嚢を有し，内容は大網，横行結腸（および結腸間膜）であった．

診断は，胸部単純写真が最も有用であり，右心横隔膜角腫瘤影や胸腔内の腸管ガスを認めれば，確定診断とされる．縦隔・肺腫瘍との鑑別など診断が困難な場合や脱出臓器の同定には消化管造影，CT，MRIなどが施行され，さらに血管造影が有用な場合もある[20)21)]．最近はMRIによる胸腹部連続撮影が特に有用とされ，今回も術前診断の決め手となった．

治療についてであるが，自然治癒する可能性はない以上すべての症例に手術適応があるという意見が最も多いが[1)2)4)8)12)]，無症状なら小児のみ手術という意見や無症状ならヘルニア内容が腸管のときのみ手術という意見も散見される[2)5)6)]．筆者らは，本症例のように他疾患で開腹手術を要する場合，症状があるなしにかかわらず同時に手術すべきと提唱する．今回もそれにより症状発現が未然に防げたのではないかと考える．到達法では経腹法が最も多い．術前診断がついている場合（約54%とされている[22)]），腹部臓器の処置が容易で，両側性の検索，腹腔内の他損傷・合併奇形の検索などが可能な経腹法が最も良いと思われる[1)]．胸腔内での癒着が著しいときや肥満者の場合は経胸法が有用であるが[3)]，胸骨縦切開法は，縦隔腫瘍との鑑別が困難な場合を除きあまり行われていない．手術方法は，ヘルニア内容を環納後，嚢を反転切除し，横隔膜を用いた1次的縫合による修復が一般的であるが，横隔膜が脆弱な場合やヘルニア門が大きい場合はMarlex meshなどの修復材も利用されている[10)12)20)]．また最近では腹腔鏡下手術も報告されている[23)]．

Morgagni孔ヘルニアの予後は，乳幼児症例における重篤な合併奇形や成人症例における重症合併症がある場合を除き，総じて良好である．直接原因となった死亡例や手術後の再発例は報告されていない[1)2)5)7)8)]．

文　献

1）Comer TP, Clagett OT：Surgical treatment of the foramen of Morgagni. J Thorac Cardiovasc Surg **52**：461―468, 1966

2）細井　順，宮田道夫，松沢裕一ほか：Morgagni孔ヘルニア―その手術適応―．外科　**45**：1477―1481, 1983

3）宇都光伸，上原景光，久保博明ほか：術前に診断しえたMorgagni孔ヘルニアの1例．手術　**45**：1049―1054, 1991

4）北角泰人，下松谷匠，堀内哲也ほか：イレウス症状により診断されたMorgagni孔ヘルニアの1例．日臨外医会誌　**58**：787―790, 1997

5）井村賢司，岡田　正，鎌田振吉ほか：乳幼児Morgagni孔ヘルニアの4症例．小児外科　**13**：799―808, 1981

6）市谷迪雄，北野司久，弘野慶次郎ほか：Morgagni孔ヘルニアの4手術例．日胸外会誌　**25**：1087―1091, 1977

7）師田　昇，中岡　康：横隔膜ヘルニア．呼吸　**6**：595―600, 1987

8）古谷四郎，佐藤泰雄，大塚康吉ほか：横行結腸の嵌頓穿孔による腹膜炎を来したMorgagni孔ヘルニアの1例．日臨外医会誌　**51**：291―296, 1990

9）林田昌之，三宅千恵，岡　浩之ほか：前縦隔腫瘍が疑われたMorgagni herniaの1例．佐世保病紀　**21**：119―122, 1995

10）勝山新弥，坂本　隆，勝木茂美ほか：胃軸捻転症を伴った成人Larrey孔ヘルニアの1例．日消外会誌　**23**：2803―2807, 1990

11）豊田暢彦，倉吉和夫，牧野正人ほか：胃および横行

結腸を内容としたMorgagni孔ヘルニアの1例．日臨外医会誌　**52**：2083—2087, 1991
12）館林孝幸, 大貫恭正, 伊藤秀幸ほか：外傷を契機としたMorgagni孔ヘルニアの1治験例．日臨外医会誌　**54**：2574—2577, 1993
13）坂下正典, 藤澤貴史, 友藤喜信ほか：胃幽門部, 十二指腸球部, 横行結腸の脱出をみたMorgagni孔ヘルニアの1例．兵庫医師会医誌　**37**：150—153, 1995
14）尾崎良智, 佐藤寿彦, 岩切章太郎ほか：開胸下に横隔膜修復術を施行したMorgagni孔ヘルニアの1例．日胸外会誌　**58**：874—877, 1999
15）中村博幸, 渡辺　治, 柏原光介ほか：縦隔脂肪腫との鑑別が困難であったMorgagni孔ヘルニアの1例．日呼吸会誌　**37**：317—319, 1999
16）Wolloch Y, Grunebaum M, Glanz I et al：Symptomatic retrosternal（Morgagni）hernia. Am J Surg **127**：601—605, 1974
17）法化図陽一，有馬寛雄，井形昭弘：Morgagni孔ヘルニアの1症例と本邦報告例の文献的考察．臨と研　**58**：1182—1186, 1981
18）入江秀明，山本篤志，河野博光：Morgagni孔ヘルニアの2例．日臨外会誌　**61**：916—920, 2000
19）幅　光正，長屋昌宏，新実紀二ほか：Morgagni孔ヘルニア．外科診療　**18**：223—231, 1976
20）山口祐二, 田平洋一, 森　　毅ほか：食道裂孔ヘルニアを合併したMorgagni孔ヘルニアの1例．日臨外会誌　**60**：689—692, 1999
21）平良勝己, 比嘉　昇, 比嘉淳子ほか：術前に診断しえたMorgagni孔ヘルニアの1例．日臨外会誌　**60**：3143—3147, 1999
22）廣瀬昌博，難波康男，山本吉浩ほか：Morgagni孔ヘルニアをともなう特発性S状結腸穿孔の1例．日消外会誌　**33**：240—244, 2000
23）吉田和彦，山崎洋次，石田祐一ほか：腹腔鏡下Morgagni孔ヘルニアの修復術の経験. 日鏡外会誌　**2**：391—395, 1997

A Case of Morgagni 's Hernia Manifesting Symptoms after Laparotomy

Katsuaki Mori, Hajime Yonekawa, Naokazu Chiba and Yutaka Yamamoto
Department of Surgery, Ise-keio Hospital, School of Medicine, Keio University

We treated a case of Morgagni 's hernia symptomatic after laparotmy. A 69-year-old woman with dyspnea and vomitting about a week after gynecologic laparotomy diagnosed with Morgagni 's hernia underwent abdominal surgery. The hernia contained the transverse colon and greater omentum. After reducing these organs, its sac was resected and the orifice was closed by direct sutures of the diaphragm. There is no sign of recurrence 7 months after surgery.

Key words：diaphragmatic hernia, Morgagni 's hernia, MRI

〔Jpn J Gastroenterol Surg 35：1754—1758, 2002〕

Reprint requests：Katsuaki Mori　Department of Surgery, Hino Municipal Hospital
4-3-1 Tamadaira, Hino-shi, 191-0062 JAPAN