日消外会誌　35（11）：1759～1762，2002 年

臨床経験

経鼠径ヘルニア嚢による腹腔鏡下イレウス解除術の１例

牧野記念病院外科，同　内科*，東京医科大学外科第 3 講座**

青木　利明　　河野　守男　　原　　知憲　　太田　喜洋
斉藤　勝正*　一宮　博勝　　青木　達哉**　小柳　泰久**

右鼠径ヘルニア嚢より腹腔鏡下イレウス解除術を施行した 1 例を報告した．症例は 68 歳の男性．嘔気，下痢にて受診し内服加療受けるも改善せず再受診した．腹部単純 X 線写真にてイレウスと診断し入院となる．同時に右鼠径ヘルニア脱出を認めたが用手整復可能であった．保存的療法にて小腸ガスは軽減したが，完全には消失しなかった．手術は右鼠径ヘルニア根治術とともに，右鼠径ヘルニア嚢から 12mm と 5mm のトロカーを 2 本挿入し，気腹法にて腹腔鏡にて観察したところ，臍下部に臍腸管索と思われる索状物を認め，同部を凝固，切断した．鼠径ヘルニアとイレウスを合併した症例に対し，鼠径ヘルニア嚢からトロカーを挿入して行う腹腔鏡下イレウス解除術は，腹壁切開や穿刺を伴うことなく手術できることから，有効なアプローチ法と考えられる．

はじめに

腹腔鏡下手術が近年種々の消化管疾患に行われており，イレウスに対して腹腔鏡下手術の報告も散見される．今回我々は，イレウスと右鼠径ヘルニアを併発する症例に対し，鼠径ヘルニア根治術とともに鼠径ヘルニア嚢からの腹腔鏡下イレウス解除術を施行した．本法は腹部を切開や穿刺することなく同一視野から施行でき，有用なアプローチの方法と考えられるので若干の文献的考察[1)2)]を加え報告する．

症　例

症例：68 歳，男性

主訴：嘔気，下痢

既往歴：40 年前と 1 か月前尿管結石症にて保存療法を受けていた．狭心症にて内服加療中．

家族歴：特記すべきことなし．

現病歴：2001 年 10 月 29 日嘔気，下痢にて受診し胃腸炎の診断にて内服加療を受けるも改善せず，10 月 31 日腹部膨満にて再受診し，腹部 X 線写真にてイレウスの診断のもと入院となった．

現症：身長 167cm，体重 63kg，腹部は膨満していたが，圧痛などは認めなかった．嘔気は軽度で，入院当日は下痢を 3 回していた．右陰嚢腫大があり，右鼠径ヘルニア脱出を認めたが，用手整復可能であった．

血液生化学検査：血液検査では白血球 8,840/mm^3 と軽度上昇，生化学検査では CRP 5.74mg/dl と軽度上昇を認める以外，LDH，CPK などは正常値であった．

Fig. 1　Plain abdominal X-ray showed dilated loops of small intestine and niveau.

＜2002 年 7 月 24 日受理＞別刷請求先：青木　利明
〒193-0944　八王子市館町 1163　東京医科大学八王子医療センター消化器外科

Fig. 2　Pelvic CT scan revealed fat density component and calcification in right inguinal hernia sac. No small intestine could be seen.

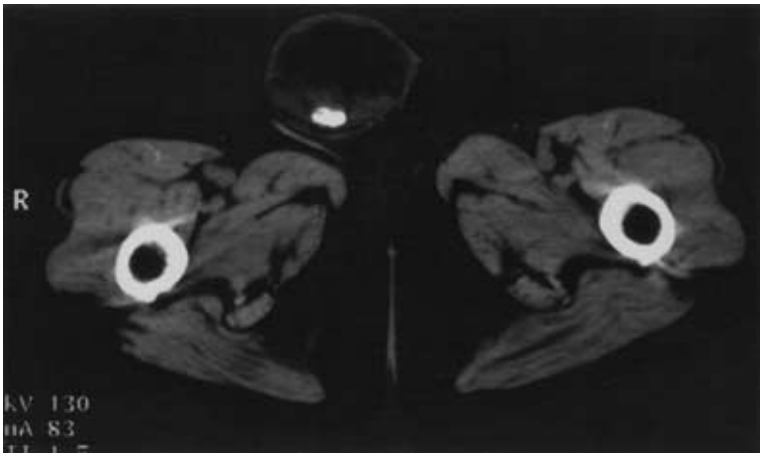

腹部単純X線検査（立位）：左上腹部から正中に鏡面像を伴う小腸ガスを認め（**Fig. 1**），小腸イレウスと診断した．

骨盤CT検査：右鼠径管から陰嚢内に脂肪吸収域と低吸収域を認め，また長径約2cm大の結石様の高吸収域を認めるも，明らかな小腸像はなく（**Fig. 2**），脂肪組織と石灰化物のヘルニア嚢内への脱出と診断した．

ガストログラフィン小腸造影X線検査：ガストログラフィン服用2時間後の写真で，小腸拡張像を認めたが，明らかな閉塞部・憩室は認めず，また造影剤は直腸まで到達していた（**Fig. 3**）．

臨床経過：入院後は排ガス，排便（下痢）も認められたため，禁飲食と点滴保存加療を行い，鼠径ヘルニア脱出は用手整復した．10日ほどで流動食摂取は可能となったが，小腸イレウスガスは，軽減したが完全には消失しなかった．

以上より右鼠径ヘルニアとイレウスの診断にて2001年11月16日手術を施行した．

手術所見：初めに，右鼠径ヘルニアの定型的手技にて鼠径上部を切開し，ヘルニア嚢を露出し，ヘルニア嚢末梢を解放したところ，大網と長径2cm大の石灰化物を認めた．石灰化物を摘出し，大網を腹腔内にもどした．続いて，ヘルニア嚢より12mmと5mmのトロカーを腹腔内に挿入し（**Fig. 4**），ヘルニア嚢周囲の結紮と用手的ヘルニア嚢の圧迫も加え，気腹を行った．硬性鏡にて腹腔内に観察したところ，臍下部に臍腸管索と思われる索状の癒着が1か所のみ認められ（**Fig. 5**），同部を5mmポートより挿入した鋏鉗子にて凝固切断した（**Fig. 6**）．他部位には明らかな癒着などを認めず腹腔内操作を終了した．鼠径ヘルニアはプロリンヘルニアシステムを用いて，ヘルニア根治術を施行した．

Fig. 3　Two hours later gastrographin swallow, plain abdominal X-ray shows the dilated small intestine, and contrast medium reaching to the rectum.

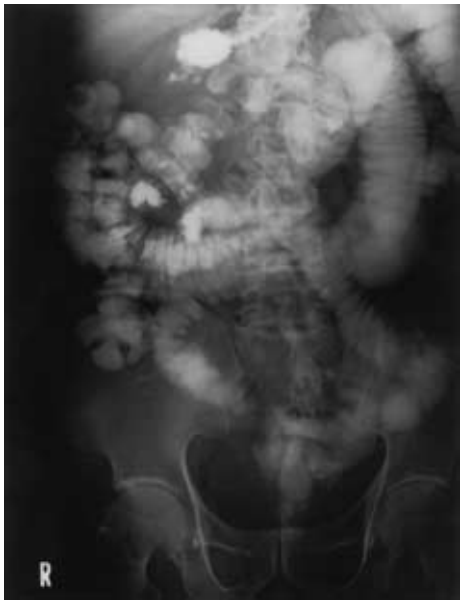

Fig. 4　12mm and 5mm trocars were inserted in right inguinal hernia sac.

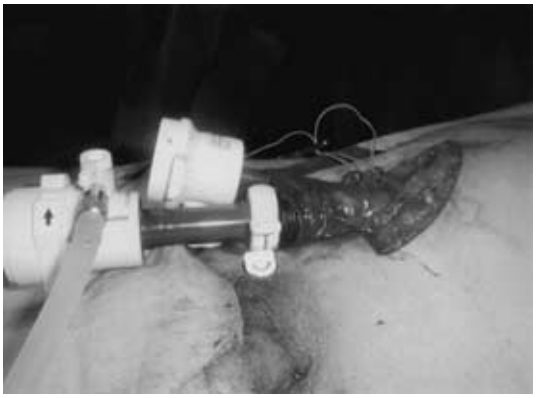

Fig. 5　The laparoscopic findings. The band observed between omentum and abdominal wall.

術後経過：第 2 病日には，小腸イレウスガスは完全に消失し，経口摂取も良好となり，第 7 病日退院した．腹腔内の石灰化物はリン酸カルシウムと不明成分で明らかな成因は不明であった．

考　察

腹腔鏡下手術は近年種々の消化器疾患に対して行われており，イレウスに対して腹腔鏡下に癒着剥離術の報告[1]や小児外科領域において，鼠径ヘルニアの対側検索として腹腔鏡を患側ヘルニア嚢から挿入する方法も報告[2)3)]されている．その他，経膣的アプローチを併用し，腹腔鏡下に胃部分切除術[4]や胆嚢摘出術[5]を行った報告も散見される．

自験例では，鼠径ヘルニア嚢から 12mm と 5mm の

Fig. 6　The band was cut and coagulated by electoric monopolar scissors.

ポート 2 本を挿入し，硬性鏡下の観察により，臍腸管索と考えられる索状物によるイレウスと診断し，5mm ポートより，鋏鉗子にてイレウス解除術として索状物凝固・切断を，鼠径ヘルニア嚢のみからのアプローチで行ったものであり，検索した限りでは同様な報告は見当たらなかった．腹腔内へのポート挿入経路については，色々な試みがなされており，本アプローチ法も 1 つの選択肢と考えられる．

手術既往のないイレウスの原因として，小児外科領域で臍腸管索に起因したイレウスは，教科書的にもいわれており，成人例の報告もされている．また，CT にて索状物を診断した小児例の報告[6]もある．自験例の CT では拡張した小腸像を認めるも，明らかな索状物は確認できなかった．また，メッケル憩室の診断も重要とされているが，自験例では，ガストログラフィン小腸造影 X 線検査にて明らかな憩室はなく，小腸拡張はあるものの通過は保たれており，索状物の切断のみ行い，イレウスガスは消失・改善し，事なきを得た．現在，経過観察中であるが再発・出血などの症状もなく経過中である．

自験例の問題点としては，一側鼠径ヘルニア嚢からのみで，腹腔鏡下に観察し，1 本の鉗子で全腹腔内，小腸，大腸の精査は困難であり，腹腔内の十分な展開を行うためには，更にポートを追加挿入する必要があると考えられた．ポート・硬性鏡・鉗子の太さの変更など，手術法の改善の余地はあると考えられた．

本術式の最も大きな利点としては，腹壁を切開・貫通する創部なく，腹腔内の検索に引き続き，手術的処

置も出来ることであり，腹部手術既往症例や他疾患への適応など，応用範囲も広いものと考えられ，若干の文献的考察を加え報告した．

文　献

1）中川国利, 阿部　永, 鈴木幸正ほか：外鼠径ヘルニアを併発したイレウス例に対する腹腔鏡下癒着剥離術．手術　**53**：1087―1089, 1999
2）Lobe TE, Schropp KP：Inguinal hernias in pediatrics：Initial experience with laparoscopic inguinal exploration of the asymptomatic contralateral side. J Laparoendocs Surg **2**：135―140, 1992
3）小川富雄, 宇野かおる, 仁科孝子ほか：片側ヘルニアの腹腔鏡下対側検索．小児外科　**30**：38―44, 1998
4）水島恒和，谷口英治，井上善文ほか：経膣的アプローチを併用した腹腔鏡下胃原発 gastrointestinal stromal tumor の摘出術．日内視鏡外会誌　**3**：70―75, 1998
5）松田正道, 渡辺五朗, 橋本雅司：細系鉗子を用いた経膣的胆嚢摘出の試み．日内視鏡外会誌　**5**：475―479, 2000
6）吉澤康男, 真田　裕, 池田忠明ほか：臍腸管遺残に起因した腸閉塞症に対する腹腔鏡下手術．小児外科　**26**：58―64, 1994

Laparoscopic Ileus Operation Approached via Right Inguinal Hernia Sac

Toshiaki Aoki, Morio Kohno, Tomonori Hara, Yoshihiro Ohta, Katsumasa Saitou*,
Hirokatsu Ichimiya, Tatsuya Aoki** and Yasuhisa Koyanagi**
Department of Surgery, Makino Memorial Hospital and Department of Internal Medicine*,
3rd Department of Surgery, Tokyo Medical University**

We report a case of laparoscopic ileus surgery approached via a ritht inguinal hernia sac. A 68-years old man reporting nausea and diarrhea was given medication, that did not cured his symptom. He was admtted 2 days later. Abdominal plain film showed air fluid level. We diagnosed ileus, and a prolapsed fat component in the right inguinal hernia sac. The patient was treated conservatory and the air fluid level was improved, but was not completely cured. Surgery was conducted with a diagnosis of right inguinal hernia and small intestine ileus. We cut the right inguinal lesion, and prepared the hernia sac, inserting 12mm and 5mm trocars into the intraperitoneal space via the rithg inguinal hernia sac.

The abdomen was sufflated using carbon dioxide. Laparoscopic findings showed a cord-like omphalomesenteric band between the omentum and abdominal wall. We cut and coagulated the band by electoric monopolar scissors. This laparoscopic ileus operation approached via a right inguinal hernia sac is useful for a patients suffered from inguinal hernia and ileus because it avoids abdominal puncture or incision

Key words：laparoscopic operation, via inguinal hernia sa, ileus

〔Jpn J Gastroenterol Surg 35：1759―1762, 2002〕

Reprint requests：Toshiaki Aoki　Department of Gastroenterological Surgery, Hachiouji Medical Center of Tokyo Medical University
1163 Tate-machi, Hachiouji-si, 193-0944 JAPAN