日消外会誌　36（1）：18～22，2003年

症例報告

十二指腸に嵌頓し ball valve syndrome を呈した胃底部平滑筋肉腫の１例

三重大学医学部第２外科，新宮市立医療センター外科*
吉山　繁幸　　問山　裕二　　荒木　俊光　　松本　収生*
嶋　　廣一*　　三木　誓雄　　楠　　正人

胃の腫瘍性病変が十二指腸に脱出し，幽門を閉塞する病態は，Ball valve syndrome と定義される．今回我々は，胃底部に発生し，十二指腸に脱出，嵌頓し，その後自然脱落した平滑筋肉腫の１例を経験したのでその概要を報告する．患者は 65 歳の男性．突然の嘔吐にて発症し，入院精査中，突然の大量下血を来し，ショックとなり，内視鏡にて胃底部の腫瘍の十二指腸への脱出，嵌頓に伴う部分的な自然脱落により大量胃出血を来したと判断した．残存している腫瘍を含めた胃部分切除を行った．切除標本の病理診断では平滑筋肉腫であった．術後経過は良好であり，現在，再発兆候を認めない．

はじめに

胃の腫瘍性病変が十二指腸に脱出し，幽門を閉塞する病態は，Ball valve syndrome と定義される[1]．この病態の多くは上皮性腫瘍によるものであり粘膜下腫瘍によるものは極めてまれである．今回，我々は胃底部に発生し，十二指腸に脱出，嵌頓し，Ball valve syndrome を呈した平滑筋肉腫の１例を経験したためここに報告する．

症　　例

患者：65 歳，男性

主訴：嘔気，嘔吐

現病歴：患者は精神発達障害のため，施設入所中であった．平成 11 年 4 月 19 日突然の嘔吐を認め，翌 20 日当院内科受診，21 日上部消化管内視鏡施行するも，患者本人の協力が得られず，精査不能にて上部消化管造影検査へ変更したところ，胃体上部より幽門に続くレリーフ像と，胃小彎部の短縮，および十二指腸球部の腫瘤様陰影が，認められた（**Fig. 1**）．絶食，輸液などの保存的治療にて症状軽快し，いったん退院となった．

外来経過観察中の 6 月 6 日，黒色便を認めたため来院．6 月 9 日再び上部消化管内視鏡施行し，6 月 11 日再入院となった．

6 月 9 日の上部消化管内視鏡では胃体上部より胃角部にわたる索状物が認められ，数本の雛壁となって幽門内へ消失していた．内視鏡の十二指腸への挿入は不可能であった（**Fig. 2a**）．

Fig. 1　Upper gastrointestinal series demonstrated the shortening of lesser curvature and a ball-like tumor in the bulbus.

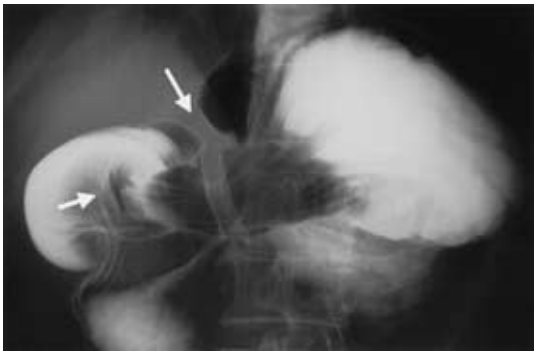

＜2002 年 9 月 25 日受理＞別刷請求先：吉山　繁幸
〒514-8507　津市江戸橋 2―174　三重大学医学部第 2 外科

Fig. 2　a : Endoscopy revealed the cord-like structure that spread from upper part of stomach to anglar notch. b : The cord-like structure that was found previously had disappeared, and elevated lesion with an ulcer was found at the fornix.

a　　b

Table 1　Laboratory data

WBC	4,200 / μl	TP	7.9 g/dl	BUN	19.9 mg/dl
RBC	3.81 × 10^6 / μl	T-Bil	0.29 mg/dl	Crea	0.92 mg/dl
Hgb	6.9 g/dl	GOT	20 IU/*l*	Na	139.6 mEq/*l*
Hct	24.80 %	GPT	12 IU/*l*	K	4 mEq/*l*
Plt	22.6 × 10^4 / μl	LDH	235 IU/*l*	Cl	106.4 mEq/*l*
Bleeding time	1 min	ALP	353 IU/*l*	Ca	8.5 mg/dl
APTT	31.2 sec	Cho-E	4.99 IU/ml	P	8.5 mg/dl
PT	11.1 sec	CPK	93 IU/*l*		
AFP	3.58 ng/ml	Amy	110 IU/*l*		
CEA	5.21 ng/ml	GLU	110 mg/dl		
CA19-9	16.24 U/ml				

入院中の 6 月 13 日，突然の大量下血を認め，ショックの状態となった．幽門部の腫瘍からの出血の可能性が強く疑われたが，精神発達障害のため，本人の理解が得られず，また家族も手術などの積極的治療を望まなかったため，輸血，輸液などの保存的治療のみにて経過観察を行っていたところ全身状態も回復し，食事も摂取可能となった．9 月 1 日施行の上部消化管内視鏡検査所見では前回観察された索状物は消失し，噴門直下に潰瘍を伴う隆起性病変が認められた（**Fig. 2b**）．

以上の所見より本症例の約 5 か月間にわたる経過を要約すると，胃底部の腫瘍の十二指腸への脱出，嵌頓，そして一部自然脱落によって嵌頓は解除された．大量胃出血をきたし，ショック状態に陥ったものの，保存的治療にて自然に止血しえたものと推測された．

嵌頓解除後の胃内視鏡所見では，Fornix に潰瘍を伴う隆起性の腫瘍性病変を認めた．生検の結果，

CD34 陽性，smooth muscle actin 陽性，S100 陰性であり，leiomyosarcoma と診断された．

入院時現症：体格小，栄養中等度，眼瞼結膜貧血を認め，眼球結膜に黄染を認めなかった．表在性リンパ節を触知せず，腹部は平坦で，腫瘤や，肝，脾，腎は触知しなかった．

Fig. 3　A resected speciemen demonstrated a submucosal tumor（4×4×2cm in size）.

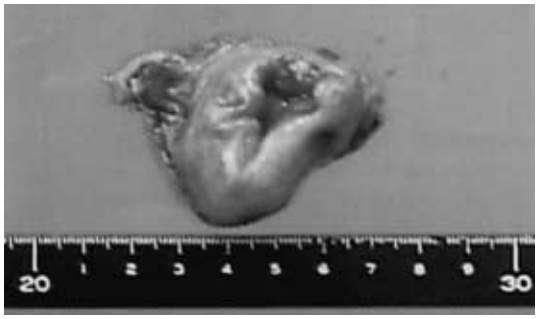

血液検査所見：転科時，Hgb 6.9g/dl，Hct 24.8％と著明な貧血を認めたほか，異常所見は認めなかった．腫瘍マーカーでは CEA 5.21ng/ml，CA 19-9 16.24U/ml と CEA の軽度上昇を認めた（**Table 1**）．

胃底部の平滑筋肉腫と診断し，平成 12 年 7 月 14 日開腹手術を行った．

手術所見：胃底部大彎側前壁寄りの漿膜面に軽度の陥凹を認め，この部に一致して，鶏卵大の可動性良好な腫瘤が触知された．腫瘍は長径 5cm 以下の粘膜下腫瘍であり，同部位を含めた胃部分切除を行った．

肉眼所見：4×4×2cm の粘膜下腫瘍であり，胃内型発育を示していた（**Fig. 3**）．

病理組織学的所見：紡錘形細胞が束状に交錯しており tumor cell の多形性は目だたないものの細胞密度も高く，ごくまれにマイトーシスも認められ，また前回の免疫染色にて筋原性の証明もされ

Fig. 4　A : H.E. stein, ×200. An immunohistochemistry study demonstrated positive expression of CD34（B : ×200）, smooth muscle actin（C : ×200）and negative expression of S100（D : ×200）. Histopathological diagnosis was leiomyosarcoma.

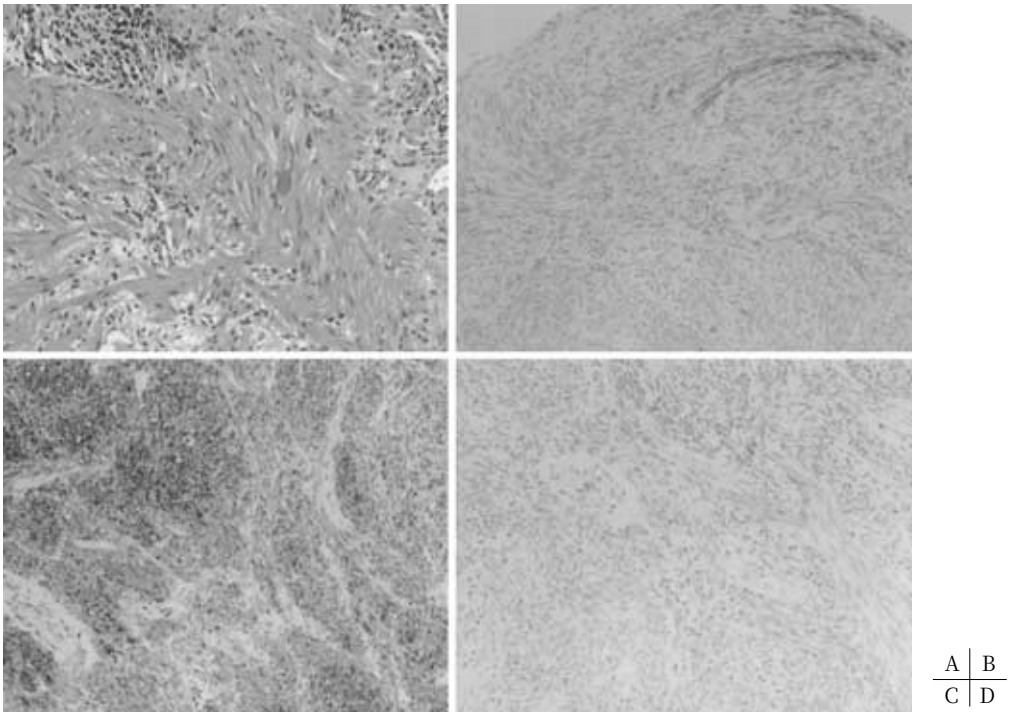

Table 2 Reported cases of submucosal tumor arising from the upper part of the stomach which intussuscepted into the duodenum

reporter	Age, Sex	Histology	Size(cm)	weight(g)
1. Koga(1968)	68, M	leiomyoma	7.5 × 5.4 × 5.0	—
2. Hisamoto(1975)	76, F	leiomyosarcoma	5.8 × 5.5 × 5.0	70
3. Nishikawa(1977)	63, M	leiomyoma	6.0 × 4.5 × 4.0	65
4. Kobayashi(1979)	68, F	neurinoma	5.5 × 4.5 × 5.0	67
5. Saku(1981)	65, M	leiomyoma	7.0 × 5.3 × 5.0	80
6. Ishikawa(1984)	72, F	leiomyoma	7.0 × 5.0 × 3.0	—
7. Ooshita(1990)	72, F	leiomyosarcoma	4.5 × 4.0 × 3.5	—
8. Sasaki(1998)	68, F	leiomyosarcoma	4.5 × 4.0 × 3.0	—
9. Takayama(1999)	65, F	leiomyosarcoma	6.5 × 7.5	120
10. Yoshiyama	65, M	leiomyosarcoma	4.0 × 4.0 × 2.0	—

ており，leiomyosarcomaと診断された(**Fig. 4**)．術後経過は良好であり，現在，再発兆候はない．

考　察

胃原発の腫瘍が十二指腸へ脱出する現象は必ずしもまれではない．しかし，その多くは幽門輪上や前庭部に存在するポリープや隆起性の癌腫であることが多く，胃粘膜下腫瘍が脱出，嵌頓する症例は比較的まれである[2]．佐々木ら[3]によると本邦では40例が報告されているのみであり，さらに胃体上部に発生した粘膜下腫瘍によるものは極めてまれであり，胃底部に限定すると現在までに，自験例を含めて約40年間で10例の報告を認めるのみである[4]．

年齢は63～76歳まで平均68.2歳と比較的高齢者に多く，また男女比では4：6と女性に多かった．腫瘍最大径は平均6.1cm，記載例の重量は65～120g，平均80.4gと大型のものが多かった(自験例では一部脱落しており，正確なsizeは不明)．組織型では平滑筋腫4例，神経鞘腫1例，平滑筋肉腫3例，平滑筋脂肪肉腫1例であった(**Table 2**)．

胃体上部の粘膜下腫瘍が球部に脱出する機序は，胃蠕動によって腫瘍近傍の粘膜が牽引されて茎柄の役割を果たし，腫瘍が胃腔内に下垂して，幽門輪を脱出するものと考えられる[2]．したがって，腫瘍の可動性という点から大彎側に近いもの，胃固有筋層との関係が粗なもの，5.0～8.0cmで50g以上の球形に近いもの，胃の支持組織が脆弱な高齢女性の場合に，比較的脱出を起こしやすいと考えられている[5]．

胃の腫瘍性病変が十二指腸に脱出して幽門を閉塞すると，いわゆるBall valve syndromeといわれる，激烈な心窩部痛，嘔気，嘔吐を惹起する．胃の上部に発生した粘膜下腫瘍が十二指腸に脱出した場合の上部消化管造影像の特徴は，見かけ上の小彎の短縮を伴う強い胃の変形，胃の長軸方向とそれに直交する2種類の異常レリーフ像，十二指腸内の腫瘤陰影である．また，胃内視鏡検査では，数条の雛壁を含む索状の被牽引粘膜とそれによる小彎のたわみが観察される[6]．したがって，診断は比較的容易になされているが，これらの例では以前より診断されていた腫瘍が嵌頓したものであり，その他の例では診断に難渋する例も散見され，8か月を要した例も存在する[7]．

今回われわれの症例では，精神発達障害があり，患者自身の協力が得られなかったこと，また家族も積極的治療を望まなかったことより，診断，治療に難渋した．本症例では長期にわたる嵌頓により虚血に陥った結果，腫瘍が一部脱落し，大出血を来したものと考えられた．

文　献

1) Hobbs WH：Gastroduodenal invagination due to a submucous lipoma of the stomach. Am J Surg **71**：505―518, 1946
2) 石原健二，久本信実，木原　彊ほか：十二指腸球部に嵌頓した胃Schwannomaの一例．Gastroenterol Endosc **23**：320―326, 1981
3) 佐々木厚博，島貫公義，佐竹賢仰ほか：十二指腸

球部に脱出した胃穹窿部平滑筋肉腫の１例．日消病会誌　**95**：233―237, 1998
4）高山智燮，島野吉裕，山口　晃ほか：十二指腸に嵌頓した胃底部平滑筋肉腫の１例．日消外会誌　**32**：2548―2552, 1999
5）大下裕夫，田中千凱，伊藤隆夫ほか：十二指腸に脱出し，通過障害をきたした胃穹窿部平滑筋肉腫の１例．消外　**13**：1553―1557, 1990
6）井田和徳，中島正継，赤坂裕三ほか：十二指腸への脱出性胃腫瘍のＸ線像．臨放線　**15**：609―615, 1970
7）久本　寛，米沢美枝子，牛島康栄ほか：胃穹窿部に基を有し長期十二指腸に嵌頓した胃粘膜下腫瘍の１例．臨外　**30**：385―389, 1975
8）古賀安彦，賀来正義，岡部治弥ほか：興味ある臨床像を呈した胃粘膜下腫瘍の一例．Gastroenterol Endosc **10**：136―137, 1968
9）西川睦彦，星島説夫，岩永幸夫ほか：胃穹窿部粘膜下腫瘍（平滑筋腫）の十二指腸脱出例．胃と腸　**12**：1333―1337, 1977
10）小林成禎，大島健次郎，広瀬　洋ほか：胃・十二指腸重積を起こした胃穹窿部神経症腫の１例：胃と腸　**14**：1211―1215, 1979
11）朔　元則，草場威稜夫，納富昌徳ほか：十二指腸内へ嵌頓した胃穹窿部平滑筋腫の１例．消外　**4**：1464―1467, 1981
12）石川隆尉，鈴木良一，浅田　学ほか：十二指腸へ嵌頓した胃穹窿部平滑筋腫の一例．旭中病医報　**6**：395―398, 1984

A Case of the Leiomyosarcoma that Intussuscepted into the Duodenum and Omitted Naturally

Shigeyuki Yoshiyama, Yuji Toiyama, Toshimitsu Araki, Kazuo Matsumoto*,
Kouichi Shima*, Chikao Miki and Masato Kusunoki
The Second Department of Surgery Mie University, Department of Surgery Shingu Medical Center*

Ball valve syndrome is defined as a clinical manifestation in which a gastric tumor intussuscepts into the duodenum and obstructs the pylorus. We report a case of ball valve syndrome in which leiomyosarcoma arising from the upper part of the stomach intussuscepted into the duodenum. A 65-year-old man reporting vomiting. Developed massive anal bleeding with hypovolemic shock after being hospitalized. Endoscopy and radiography showed that leiomyosarcoma of the stomach intussuscepted into the duodenum. Necessitating partial stomach resection. Histologically, the excised specimen was diagnosed as leiomyosarcoma. The postoperative course was uneventful and he has shown no sign of recurrence in the 2 years since surgery.

Key words : leiomyosarcoma of the stomach, intussusception, ball valve syndrome

〔Jpn J Gastroenterol Surg 36 : 18―22, 2003〕

Reprint requests : Shigeyuki Yoshiyama　The Second Department of Surgery Mie University School of Medicine
2-174 Edobashi, Tsu, 514-8507 JAPAN