日消外会誌　36（1）：23～27，2003年

症例報告

増大傾向を呈した胆嚢嚢胞の1例

国立精神神経センター国府台病院外科
青柳　信嘉　　渡邊　　稔　　平石　　守
飯塚　一郎　　長谷川重夫

経過観察中に増大傾向を呈し，胆嚢摘出により除去しえた胆嚢嚢胞の1例を報告する．症例は80歳の男性で，胃癌術後の経過観察中に胆嚢底部に径8mmの嚢胞性小隆起性病変を指摘された．この嚢胞性病変は1年の経過観察にて径13mmと増大した．診断的治療として胆嚢摘出術が施行された．標本では胆嚢底部に径13mmの単房性嚢胞を認め，内腔は黄白色の粘液で満たされていた．組織学的には嚢胞内面は1層の円柱～立方上皮でおおわれており，外面の胆嚢粘膜は軽度の炎症所見のみで，異型性を認めなかった．周囲にRokitansky-Aschoff sinus（以下，RASと略記）の散在を認め，RASの閉塞による貯留嚢胞と考えられた．胆嚢嚢胞はまれな疾患であるが，超音波機器の性能が向上した近年では報告例も増えつつあり，胆嚢の小隆起性病変の鑑別診断として念頭におく必要があると考えられた．

はじめに

胆嚢壁の隆起性小病変は，超音波検査の機器の性能向上とともに日常の診療で診断される機会が増えている．そのほとんどは充実性病変で，嚢胞性はまれである．今回，我々は経過中に増大傾向を呈し，切除にて確定しえた胆嚢嚢胞の1例を経験したので報告する．

症　　例

患者：80歳，男性

主訴：特になし．

既往歴：50歳時，虫垂炎にて虫垂切除．70歳頃より肺気腫．76歳時，胃癌にて幽門側胃切除．

家族歴：特記事項なし．

現病歴：平成9年7月，胃癌にて当院で幽門側胃切除をうける．t1 n0 H0 P0，stage Iaであった．以降，当院外来にて，定期的に経過観察を行った．平成12年7月，経過観察の腹部超音波検査にて，胆嚢底部に8mm大の嚢胞性隆起性病変を指摘される．その後，3か月ごとにUSにてfollow upしたところ，徐々に増大したため，平成13年8月9日手術目的にて入院となる．

Table 1　Laboratory data on admission

WBC	5,500 /mm^3	AMY	87 IU/l
RBC	467 × 10^4 /mm^3	BUN	16 mg/dl
Hb	14.2 g/dl	Cr	0.9 mg/dl
Ht	43.9 %	Na	139 mEq/l
Plt	18.8 × 10^4 /mm^3	K	4.4 mEq/l
TP	7.5 g/dl	Cl	102 mEq/l
ALB	4.3 g/dl	CRP	0.1 mg/dl
GOT	19 IU/l	T-CHO	195 mg/dl
GPT	13 IU/l	CEA	6.4 ng/dl
ALP	192 IU/l	CA19-9	30 ng/dl
TB	0.5 mg/dl		
LDH	301 IU/l		

入院時現症：身長170cm，体重49.5kg，体温36.7℃，血圧144/85mmHg，脈拍74/分，貧血，黄疸なし．表在リンパ節触知せず．腹部は平坦，軟で，上腹部正中に胃切除の手術創と右下腹部に虫垂切除の手術創を認めた．

入院時検査成績：血液生化学検査では6.4ng/dlとCEAの軽度上昇（正常範囲：5<ng/dl）を認めた他は問題なかった（**Table 1**）．このCEAの軽度上昇は前回胃癌手術時およびその後の外来経過観察中より変わらず，肺気腫に起因するものと思わ

＜2002年9月25日受理＞別刷請求先：青柳　信嘉
〒272-8516　市川市国府台1―7―1　国立精神神経センター国府台病院外科

Fig. 1　A ; Abdominal ultrasonography of gallbladder showing a 8 mm of smooth hypoechoic cystic lesion at the fundus. B ; This cyst had grown to 13mm in diameter 1 year later.

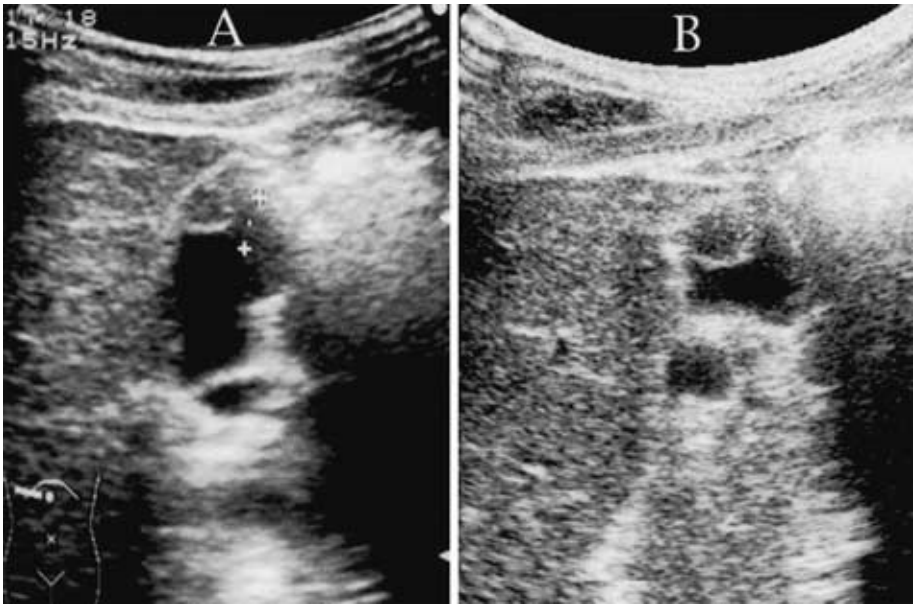

れた．

腹部US所見：平成12年7月，胆嚢底部に径8 mm大の，嚢胞状隆起性病変を認めた．内部のエコーレベルは均一で，胆嚢内腔よりやや高かった．平成13年7月，同病変は性状は変わらず，径13 mmと増大していた（**Fig. 1**）．

腹部CT所見：造影CTにて，先の病変は描出されなかった．

手術所見：右肋弓下切開にて開腹．前回の胃切除に伴う癒着を認めるも，胆嚢の炎症性変化はなく，底部に示指頭大の弾性硬な腫瘤を触知した．腫瘤が肝床部と離れた底部漿膜側に位置し，漿膜浸潤なく所属リンパ節の腫大もないため，肝床部を通常の層で剥離し胆嚢を摘出した．

切除標本肉眼所見：胆嚢底部に13×12×6mmの隆起性病変を認めた．粘膜下腫瘍様の外観で，中心部に浅い陥凹を伴っていた．単房性嚢胞で胆嚢内腔との交通はなく，内容物はクリーム様の粘稠度の高い白黄色粘液のみであった（**Fig. 2**）．結石は認めなかった．

病理組織所見：嚢胞内皮は一層の円柱～立方上皮でおおわれており，ところどころに偽重層化が見られた（**Fig. 3**）．異型性は認められなかった．胆嚢壁，筋層の過形成はなかった．周囲の胆嚢壁には軽度の炎症細胞の浸潤とRASが散在していた．嚢胞部を含め胆嚢粘膜には異常を認めなかった．

考　察

胆嚢の小病変は画像診断法の進歩により，日常の診療において発見される機会は多い．その多くはコレステロールポリープ，腫瘍(腺腫，癌)，炎症性ポリープなどの充実性病変であり，嚢胞性病変はまれである．胆嚢嚢胞として最初の報告はRobertsonら[1]の文献中にある1797年のWiedemannの剖検例とされている．しかし，その後の海外での報告例は10例足らずである[2]．本邦でも報告例は少なく，検索しえた限り文献報告されたものは自験例を含め8例にすぎない[2)~8)]．文献報告された8例をまとめると，存在部位としては頸部に5例と多く見られ，大きさは1.0～2.5cmですべてが単発であった(**Table 2**)．このうち経過観察中に増大傾向が確認されたのは自験例のみであり，

Fig. 2 Macroscopic findings. A ; A small elevated lesion with delle presenting at the fundus of gallbladder. B ; Cyst was filled with yellow white mucus.

(A)

(B)

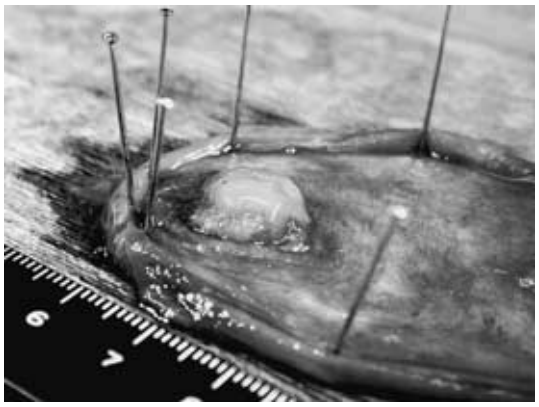

Fig. 3 A ; Panoramic view of the cyst (HE staining ×10). B ; Single layer of cuboidal and columnar epithelium (HE staining×100). C ; Pseudostratified layer of columnar epithelium (HE staining×400).

(A)

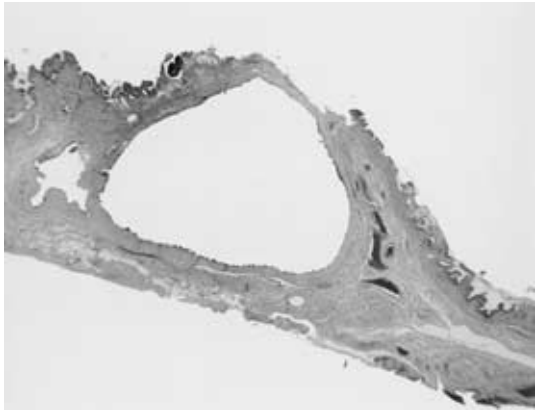

(B)

(C)

いわゆる貯留嚢胞としての性格を有していた．このように文献報告例は少ないものの，超音波診断技術の進歩により近年では学会口演での報告例も散見されるようになり[8]，超音波診断に携わるものとしては胆嚢壁の小隆起性病変の鑑別診断として本症も念頭に置く必要があると思われる．

胆嚢嚢胞の成因としては，いまだ症例が少なく確定された説はないが，炎症に伴うRASの閉塞と拡張，寄生虫の関与などの後天性要因や，Luschka管などの遺残による先天性要因などが考えられている[9]．自験例では，胃癌手術時の超音波検査では嚢胞を認めず，また切除標本中に虫体や腫瘍性病変の合併も認められなかった．標本上は

Table 2　Reported cases of gallbladdercyst in the Japanese literature

Author	year	Age	Sex	Location	Size(cm)	Content fluid	Diagnosis	Growth tendency
1　Monma	1988	61	F	neck	1.0	serous	cyst	negative
2　Meguro	1990	64	M	fundus	2.0 × 1.5	mucinous	cyst	negative
3　Yamada	1990	52	F	body	2.5 × 2.0	mucinous	retension cyst	negative
4　Asada	1993	65	F	fundus	1.2 × 1.0	serous	epithelial cyst	negative
5　Fujisawa	1995	65	M	fundus	2.5 × 2.2	serous	epithelial cyst	negative
6　Kondo	1996	63	M	fundus	1.0 × 0.9	mucinous	epithelial cyst	negative
7　Horie	2000	50	F	body	1.4	mucinous	cyst	negative
8　Our case	2002	80	M	fundus	1.3 × 1.2	mucinous	retension cyst	positive

軽度の慢性炎症とRASの散在のみであり，RASの閉塞による貯留嚢胞と推察され，その誘因として胃切後の胆汁鬱滞による慢性炎症が関与した可能性も考えられた．

胆嚢嚢胞の診断としては超音波検査（体外および超音波内視鏡）が有用である．体外エコーでは描出が不明瞭で，超音波内視鏡により描出しえたとする報告例もあるが[4]，自験例では体外エコーにて明瞭に描出し，経過観察しえた．超音波機器の描出能の向上に伴い，体外エコーによる診断，経過観察可能例も今後増えるものと思われる．

胆嚢壁の嚢胞性病変には，自験例のごとき貯留嚢胞に加えて，腺筋腫症，コレステロールポリープ，癌，過形成性ポリープ，海綿状リンパ管腫，線維性ポリープなどの嚢胞変性の報告も散見される[10)～13)]．とくに腺筋腫症はRASの増殖とそれに伴う胆嚢壁の肥厚を基本病態とし，胆嚢底部に限局するfundal typeは嚢胞変性を来した場合本症との鑑別を要するが，典型例では壁肥厚やコメットサインの有無などで鑑別可能と考えられる．しかし，嚢胞変性を伴った充実性腫瘍と貯留嚢胞の画像診断による鑑別は小病変の場合は困難なことも少なくない．自験例では径8mmの嚢胞性隆起性病変として見つかり良性嚢胞性病変を疑い経過観察したが，1年の経過で径13mmと増大した．増大傾向のある13mmの病変であり良性と断定しえないため診断的治療として切除とした．切除標本の病理組織所見では嚢胞内皮および胆嚢粘膜に異型細胞は認められず，腫瘤径の増大は嚢胞内の粘液産生によるものと考えられた．しかし，切除標本にて嚢胞内皮の一部に異型上皮[2)]や乳頭状腺癌[14)]を認めた報告もあり，経過観察する際には細心の注意を要する．胆嚢嚢胞は報告例が少ないためその経過観察，治療方針に確固たる指針はなく，今後の症例の集積による検討が必要である．本症例は胃切除術後のため開腹となったが，腹腔鏡下胆嚢摘出術が広く普及している現状では診断的治療として切除も念頭に置いたうえで慎重に経過観察すべきと思われる．

文　献

1）Robertson HE, Ferguson WJ：The diverticula (Luschka 's cryps) of the gallbladder. Arch Pathol **140**：312―333, 1945
2）浅田康行，三浦将司，小西二三男ほか：胆嚢壁内嚢胞の1例．日消病会誌　**90**：3070―3075, 1993
3）門馬公経，田島芳雄，金子光男ほか：石灰乳胆汁を伴った胆嚢頸部嚢胞の1例．胆道　**2**：195―201, 1988
4）目黒敬義，小泉　勝，丹野尚昭ほか：超音波内視鏡所見が有用であった胆嚢底部嚢胞の1例．胆と膵　**11**：115―120, 1990
5）山田　稔，築沢正倫，伊藤敏郎ほか：超音波検査（5MHz）が有用であった胆嚢貯留性嚢胞の1例．日消病会誌　**87**：176―177, 1990
6）近藤竜一，清水忠博，久米田茂喜ほか：胆嚢壁内嚢胞の1例．臨外　**51**：1359―1362, 1996
7）藤澤貴史，友藤喜信，黒田信稔ほか：胆嚢壁内嚢胞の1症例．日消病会誌　**92**：1309―1314, 1995
8）堀江良彰，金丸　洋，多田真和ほか：腹腔鏡下胆嚢摘出術を行った胆嚢嚢胞の1例．日内視鏡外会誌　**5**：265―270, 2000
9）Jacobs E, Ardichvili D, D 'avanzo E et al：Cyst of the gallbladder. Dig Dis Sci **36**：1796―1802, 1991
10）松本孝嗣，岡本友好，守屋祐介ほか：胆嚢癌と鑑別困難であった嚢胞変性を伴った胆嚢コレステ

ロールポリープの1例．日臨外会誌 **59**：850, 1998
11）松田正道，渡辺五郎，橋本雅司ほか：多房性嚢胞の像を呈した胆嚢過形成性ポリープの1例．超音波医 **27**：995―1000, 2000
12）山本明弘，江口孝行，尾関孝二ほか：胆嚢海綿状リンパ管腫の1例．超音波医 **23**：381―386, 1996
13）曽我良平，杉岡 篤，安田有祐ほか：早期胆嚢癌との鑑別が困難であった胆嚢線維性ポリープの1例．日臨外会誌 **59**：506―511, 1998
14）松本昌久，杉岡 篤，丸太守人ほか：癌化を伴い特異な画像所見を呈した胆嚢壁内嚢胞の1例．日消外会誌 **32**：1830, 1999

Cyst of the Gallbladder with Growing Tendency
―Report of a Case―

Nobuyoshi Aoyanagi, Minoru Watanabe, Mamoru Hiraishi,
Ichiro Iizuka and Shigeo Hasegawa
Department of Surgery, Kohnodai Hospital National Center of Neurology and Psychiatry

We report a case of a growing gallbladder cyst successfully resected. A small elevated cystic lesion was pointed out at the fundus of the gallbladder in an 80 old man who had undergone gastrectomy for gastric cancer 3 years earlier. This cystic lesion had grown to 13 mm in diameter after 1 year of observation. Cholecystectomy showed simple unilocular cyst 13mm in diameter at the fundus of the gallbladder filled with yellow white mucus. Histologically, the inner surface of the cyst was lined by a single layer of columnar and cuboidal epithelium with no dysplasia inside and outside the cyst. The Rokitansky-Aschoff sinus lay scattered around the cyst and the etiology was considered retention cyst due to blockade of the Rokitansky-Aschoff sinus. Although gallbladder cysts are rare, case reports of the disease are recently increasing with improvements in ultrasonic equipment. It is thus necessary to keep this disease in mind as a possible differential diagnosis of a small elevated lesion of the gallbladder.

Key words : gallbladder cyst, ultrasonography, growing tendency

〔Jpn J Gastroenterol Surg 36 : 23―27, 2003〕

Reprint requests : Nobuyoshi Aoyanagi Department of Surgery, Kohnodai Hospital national Center of Neurology and Psychiatry
1-7-1 Kohnodai, Ichikawa, 272-8516 JAPAN