日消外会誌　36（1）：34〜39，2003年

症例報告

空腸カルチノイド腫瘍の１例

横須賀市立市民病院外科，同　病理科*
横浜市立大学医学部第２外科**
名取　志保　　長田　俊一　　亀田久仁郎
久保　　章　　竹川　義則*　嶋田　　紘**

症例は73歳の男性．2001年12月25日左側腹部痛を主訴に当院内科を受診した．来院時左側腹部に，圧痛と腹膜刺激症状を認め，左側結腸憩室炎の疑いで外科に入院した．入院時の腹部CTで左側腹部に腸管壁の肥厚像と周囲のけば立ちを認めた．絶飲食，抗生物質による治療で炎症所見は改善したが，間歇的な腹痛発作が遷延し，CT所見で腫瘤性病変を認めたため，2002年1月8日手術を行った．術中所見で，Treitz靭帯より50cmの空腸に6cm大の腫瘤性病変と，その腸間膜側に径4cm大のリンパ節を認め小腸部分切除術を行った．空腸の腫瘍は3型で，深達度se，リンパ節転移を伴うカルチノイド腫瘍と診断された．術後早期に，リンパ節再発によると考えられる間歇的な腹痛発作が再燃し，全身状態が衰弱して4月27日死亡した．空腸原発のカルチノイドは本邦ではまれであり，文献的考察を加え報告した．

はじめに

消化管原発のカルチノイド腫瘍は小腸に発生するものは少なく，なかでも空腸に発生するものはまれである．小腸腫瘍は術前診断が困難であり，今回腹痛を主訴に来院し，手術時にカルチノイド腫瘍と診断した症例を経験したので，文献的考察を加えて報告する．

症　　例

患者：73歳，男性

主訴：左側腹部痛

既往歴：不安定狭心症で内服治療中のほか，当院内科で定期的に大腸ポリペクトミーを施行されていた．顔面紅潮発作などのカルチノイド症候群を示す症状は認められなかった．

家族歴：特記すべきことなし．

現病歴：2001年12月23日，左側腹部痛が出現し25日当院内科を受診，26日に左側結腸憩室炎の診断で当科に入院した．

入院時所見：身長163cm，体重50kg（約1年で20kgの体重減少あり）．体温37.6℃．眼瞼結膜に貧血を認めた．左側腹部に圧痛あり，下腹部全体にBlumberg徴候を認めた．腹部に腫瘤は触知しなかった．血液・生化学的検査では白血球10,200/μl，Hb 10.4g/dl，CRP 23.85mg/dl，総蛋白6.6mg/dl，アルブミン3.5mg/dlで，炎症反応亢進，貧血，低栄養状態を認めた．なお，腫瘍マーカー，血中セロトニンなどの測定は行っていなかった．

腹部単純X線写真：大腸ガスを認め，小腸ガスや腹腔内遊離ガスは認められなかった．

腹部単純CT検査：入院時の腹部CT検査では左側腹部の腸管壁の肥厚像と周囲のけばだちを認めた．

以上の所見と，これまでの大腸内視鏡検査で憩室の存在を指摘されていることから大腸憩室炎と診断した．絶飲食，抗生物質による治療により炎症反応は陰性化したが，周期的な腹痛発作が遷延した．また，2002年1月4日の腹部造影CT写真（**Fig. 1**）で左側腹部に腫瘤状陰影を認め，憩室炎の膿瘍形成を疑い2002年1月8日手術を施行した．

＜2002年9月25日受理＞別刷請求先：名取　志保
〒240-0195　横須賀市長坂1―3―2　横須賀市立市民病院外科

Fig. 1 Enhanced abdominal CT showed the mass lesion in the left part of abdomen（arrow）.

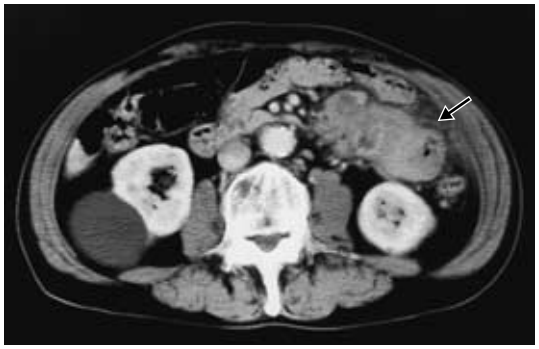

術中所見：腹水はなく，Treitz 靭帯より約 50 cm の空腸に腫瘤性病変を認め，そのすぐ中枢側の小腸間膜には径 4cm 大のリンパ節があり，この部分の小腸間膜が下行結腸の腸間膜に炎症性に癒着していた．このリンパ節の中枢側縁に沿って小腸間膜を切離し，小腸部分切除を行った．切除範囲外の小腸間膜にも腫脹しているリンパ節を複数認め，非治癒切除と考えられた．

摘出標本：腫瘍は 3×4cm 大で黄白色，全周性の 3 型腫瘍であった．摘出小腸の長さは約 26cm であった（**Fig. 2**）．

病理組織学的所見：大小不整や核分裂像が目立つ腫瘍細胞が策状やロゼット様構造をなして増殖し，ところどころ壊死巣を形成していた（**Fig. 3**）．免疫組織学的には，この腫瘍細胞は synaptophysin や neuron specific ennolase（NSE）に陽性を示し，カルチノイド腫瘍と診断した（**Fig. 4**）．深達度は se でリンパ節転移陽性（2/6），1y2, v1 であった．小腸間膜内の 4cm 大の転移リンパ節は一部で necrosis を呈していた．

術後経過：術後，麻痺性イレウスと感染性腸炎を併発し経口摂取の開始が遅れた．その後，間歇的な腹痛が再燃したため，イレウス管を挿入し小腸造影検査をしたが明らかな病変は認められなかった．腹部 CT では肝転移は認めなかったが，転移と考えられる腹腔リンパ節の腫大を複数認めた．術後の血中セロトニン値は 208ng/ml［57–230］，1 日尿中 5-hydroxyindole acetic acid（5-HIAA）は 3.0mg/day［1.0–6.0］といずれも正常範囲内であった．また，胸痛発作と発作性心房細動が頻回に出現するため循環器科に転科し，冠動脈造影検査を施行した．冠動脈には 75% 狭窄部が 1 か所あるのみで，胸痛発作時の心電図変化もなく，胸痛と狭心症の因果関係および発作性心房細動の原因ははっきりしなかった．その後もリンパ節再発による症状と思われる腹痛と嘔吐を繰り返し，全身状態が衰弱して 4 月 27 日死亡した．

Fig. 2 Macroscopic appearance of resected specimen showed a type 3 tumor in jejunum.

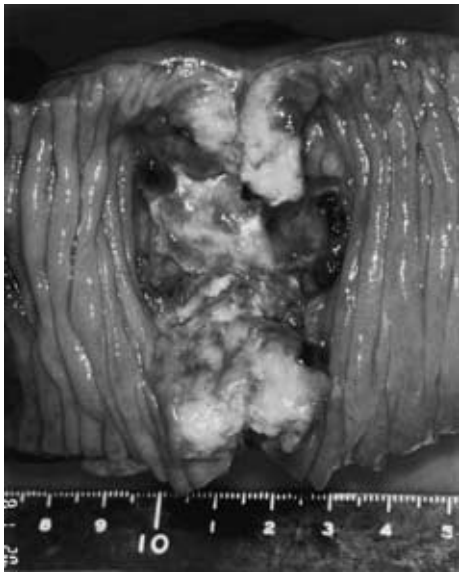

考　察

カルチノイドの名称は 1907 年 Oberndorfer[1] によって，細胞異型度の低い特異な組織像を示し，発育が緩徐な小腸腫瘍に対して初めて提唱された．その後，本腫瘍は粘膜深層にある内分泌細胞あるいはその原基細胞から発生し，アミン・ペプチドホルモンを産生，ときに機能性腫瘍としてカルチノイド症候群というホルモン過剰症状を呈することが判明した[2]．

消化管に発生するカルチノイドは本邦では直腸，胃，十二指腸，虫垂，食道の順に多く，小腸では消化管カルチノイド中 3.8% とまれである[3]．今回検索しえた本邦小腸カルチノイド 63 例

Fig. 3　Histopathological findings revealed a carcinoid tumor. The cells are small regular round and arranged in glandular pattern with strands of cells and resettes（H.E. stain, a：×100, b：×400）

a

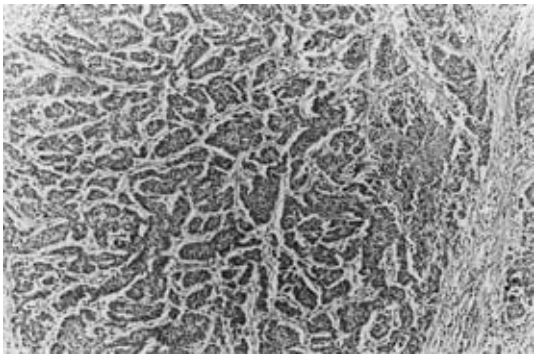

b

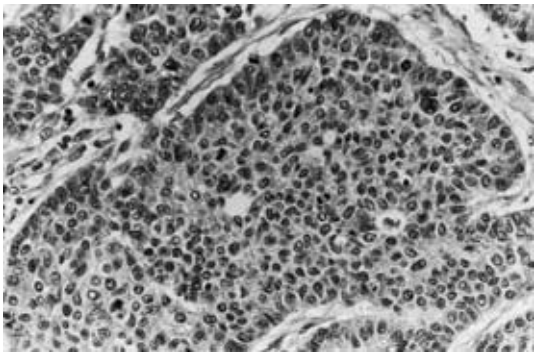

Fig. 4　Immunohistochemical staining of synaptophysin showed a diffuse positive stain（×400）.

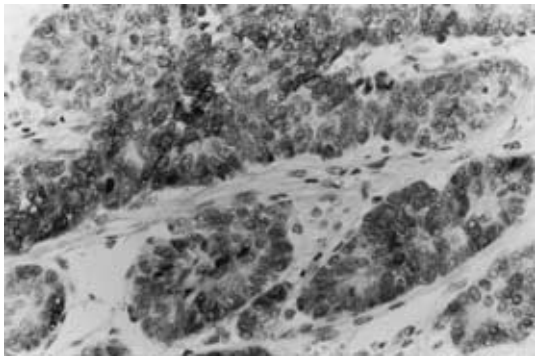

の報告では空腸が 8 例，回腸が 50 例，判別不可能が 5 例で圧倒的に回腸が多かった(**Table 1**)．症状では腹痛が最も多く，周期的な腹痛発作が特徴的であるとされている．これは腸管の間歇的閉塞による非特異的な腹痛で，腸間膜浸潤やリンパ節転移により，腸間膜の繊維化や牽縮が起こり，その結果，腸管のねじれや屈曲による通過障害が起こるためとされている[4]．

カルチノイドは皮膚紅潮発作，下痢，喘息様発作，右心弁膜障害(右室側心内膜に生じる線維化)などの症状を伴うカルチノイド症候群を呈することがある．腫瘍が産生するセロトニンやその他の活性物質の循環系への大量放出が原因とされ，尿中に代謝産物の 5-HIAA が検出される．このなかで最も多く，特徴的なのは皮膚紅潮であるが，消化器系カルチノイドのカルチノイド症候群の随伴率は低く，小腸カルチノイドのうち，術前にカルチノイド症候群を随伴したとの記載があったのは 16.7% であった．

腹痛の患者が来院した場合，上部・下部消化管検査では小腸の病変は発見することができず，これが小腸のカルチノイド腫瘍の術前診断を困難にしている．小腸カルチノイド腫瘍の術前診断率は 4.8% と低い[5]．一方，回腸末端部はカルチノイド腫瘍の好発部位であり，本邦報告例のうち 50% がこの部位に存在している．このため，大腸内視鏡または注腸造影検査時，偶然回腸末端部のカルチノイド腫瘍が発見された症例も散見された．これ以外の部位ではゾンデ法による小腸造影が必要で，多発する粘膜下腫瘍として描出されたり，進行すると腸管の急な捻れ，拡張，狭窄，進展不良などがみられることがある[6]．回腸の陰影欠損と腸管走行の急激な変化はカルチノイドの重要な所見の一つである．腹部血管造影では，血管走行の不整が見られることがあるが，特異的な所見はない．最近では，ソマトスタチンアナログを用いたシンチグラムによるカルチノイド腫瘍の局在診断が欧米で試みられている[7]．小腸カルチノイドは約 28～35% が多発病変であるとの報告[8)9]があり，Table 1 では 9.5% に多発病変の記載が見られ，診断時注意が必要であると思われる．本症例ではカルチノイドは進行し腫瘍径も大きくなっていたため，腹部 CT 検査で腫瘤状陰影として描出された

Table 1 Carcinoid tumors of the small intestine : reported cases in Japan

		Number of cases	%
Gender	Male	37	58.7
	Female	26	41.3
Primary location	Jejunum	8	13.8
	Ileum	21	36.2
	Terminal ileum	29	50
	Not described (small intestine)	5	
Depth of invasion	submucosa	10	25
	Muscularis propria	6	15
	Transmural	24	60
	Not described	23	
Manifestation (plural correspondence)	Abdominal pain	29	46
	Nausea/Vomiting	9	14.3
	Diarrhea	8	12.7
	Bloody stool	6	9.5
	Occult blood test of stool	5	7.9
	Abdominal fullness	4	6.3
	Abdominal tumor	3	4.8
	Ileus	2	3.2
	Chest pain	2	3.2
	Incidentally found by colono scopy	2	3.2
	Incidentally found by barium enema	2	3.2
	Liver tumor by US	2	3.2
	Incidentally found by intestinal rediography	1	1.6
	Anemia	1	1.6
	Flushing	1	1.6
	peritonitis by perforation	1	1.6
Size	＜1 cm	3	6.7
	1～2 cm	16	35.6
	＞2 cm	26	57.8
	Not described	18	
Lymphnode metastasis	None	10	21.3
	Lymphnode metastasis	37	78.7
	Not described	16	
Distant Metastasis (plural correspondence)	Localized	41	69.5
	Liver	14	23.7
	Peritoneal dissemination	9	15.3
	Virchow	1	1.7
	Bone	1	1.7
	Not described	4	
Valvular heart disease	Absent	62	98.4
	Present	1	1.6
Carcinoid syndrome	Absent	40	83.3
	Present	8	16.7
	Not described	15	
Multiplicity of tumors	Single	57	90.5
	Multiple	6	9.5
Accompanied by cancer	None	59	93.7
	Present	4	6.3

が，術前診断には至らなかった．来院時の炎症所見と発熱は腫瘍随伴症状の一つと考えられ，実際，開腹時にカルチノイド腫瘍と転移リンパ節が下行結腸の腸間膜に炎症性に癒着しており，この部分の腸間膜の炎症を認めた．カルチノイド随伴病変として腸間膜の血管壁の病的線維化が起こることが指摘されており，この血管病変や腸間膜のリンパ節腫脹が腸間膜動脈の虚血をきたし小腸梗塞を起こすため，欧米の報告では，これが小腸カルチノイドの死因としてたびたび見られると報告[9]されている．

小腸カルチノイドの局所リンパ節転移率は，腫瘍経が10mm未満のものでも29%にリンパ節転移を認め，10mm～20mmでは61%，20mmを越えるものでは82%にもなる[8]．また，今回の検索では記載の明らかなもののうち，腫瘍の浸潤が粘膜内に留まるうちに発見されたものはなく，すべてsm以深であった．粘膜深部より発生し早期に粘膜下層に浸潤するカルチノイド腫瘍の特徴を考えると，早期発見の困難な小腸では腫瘍径にかかわらず，局所のリンパ節郭清を考慮した広範局所切除が必要であると考えられる．しかし，大腸に比較してその動脈支配と血管の走行から，大量小腸切除になりやすく，系統的リンパ節郭清は困難である[10]．さらに，小腸腫瘍では早期発見が困難であることから，手術時すでに肝転移や腹膜播種をきたしており，治癒切除が不可能であることも多い．本症例では腫大したリンパ節が上腸間膜動脈の本幹を右に圧排していたが，浸潤はなかったため，切除が可能であった．

消化器系カルチノイドでは転移先はリンパ節，肝，腹膜転移の順に多く[3]，Table 1においても同様な結果であった．本邦報告例では骨転移についての記載は剖検例1例にのみ見られたが，文献的には骨転移が肝転移の次に多いとの報告[9]が見られる．これは骨転移ははじめ無症候性のため，画像診断に至らないせいであると考えられた．

化学療法では，5-Fluorouracil, cisplatin, MMC, Adriamycin Streptozotocin, Cyclophosphamide, Methotrexateなどが単剤あるいは多剤併用され，有効率は30～50%と報告[11]されている．また，最近ではカルチノイドの肝転移巣に対し，ソマトスタチンアナログ(octreotide acetate)の持続肝動注が有効であったとの報告[12]がある．

予後は，小腸カルチノイドでは病変の進行が緩徐であり，非治癒切除症例の5年生存率は約50%，肝転移症例では約30%であり，治癒切除例では80%以上が5年間の無再発生存期間を得られたと報告[9]されている．このため一般には，肝転移，骨転移とともに残存小腸に対しても長期にわたる注意深い経過観察が必要であると考えられた．本症例では術後早期に残存リンパ節の腫大を認めた．胸痛，発作性心房細動の原因は明らかではなかったが，腹痛発作を含め，これらはリンパ節再発による症状の可能性が高いと考えられた．5-FUを中心とした化学療法を行う予定であったが，全身状態の衰弱が急速に進行し，化学療法は行えないまま，術後約4か月で死亡した．

文　献

1) Oberndorfer S：Karzinoide Tumoren des Dunndarms. Furankfurut Z Path **1**：426―432, 1907
2) 渡辺英伸：腸のカルチノイド腫瘍．胃と腸　**24**：853―857, 1989
3) 曽我　淳，鈴木　力：カルチノイドとカルチノイド症候群．日臨　**51**：207―221, 1993
4) 田村保明，加藤法導，谷口由輝ほか：腸間膜牽縮を伴った回腸カルチノイドの1例．日消病会誌　**87**：2404―2409, 1990
5) 曽我　淳，鈴木　力：消化管カルチノイド―診断と治療法の選択．消外　**15**：1061―1064, 1992
6) 高見　博：小腸腫瘍―各論―カルチノイド．臨床内科　**10**：267―272, 1995
7) Lambert SWJ, Reubi J-C, Krenning EP：Somatostatin in the diagnosis and treatment of neuroendocrine tumors. Program and Abstracts for 76th Annual Meeting of the Endocrine Society. Anaheim, 1994, P191
8) Strodel WE, Talpos G, Eckhauser F et al：Surgical therapy for Small-Bowel carcinoid tumors. Arch Surg **118**：391―397, 1983
9) Moertel CG：The clinical presentation and natural history of carcinoid tumours of the gastrointestinal tract．胃と腸　**24**：859―868, 1989
10) 金澤曉太郎：小腸悪性腫瘍―治癒の実際．消外　**15**：1054―1060, 1992
11) Tsushima K, Nagorney DM, Weiland LH et al：The relationship of flowcytometric DNA analysis and clinicopathology in small intestinal carcinoid.

Surgery **105**：366, 1989
12）和田守憲二，岡　正朗，清水良一ほか：回腸カルチノイドの肝多発性転巣にソマトスタチン誘導体の持続肝動注が有効であった１例．癌と化療 **22**：1669―1672, 1995

A Case of Jejunal Carcinoid Tumor

Shiho Natori, Shuichi Osada, Kunio Kameda, Akira Kubo,
Yoshinori Takekawa* and Hiroshi Shimada**
Departments of Surgery and Pathology*, Yokosuka City Hospital
Second Department of Surgery, Yokohama City University**

A 73-year-old man admitted for left flank pain was diagnosed with diverticulitis. After antibiotic administration and starvation therapy, he had remission of abdominal pain and inflammatory blood test responses turned negative, but intermittent abdominal pain remaind. Abdominal enhanced computed tomography（CT）showed a mass lesion in the left abdomen. Surgery conducted January 8, 2002, showed a jejunal tumor 50cm from the Treitz ligament with a 4cm swelling lymph node. The resected specimen showed a type 3 tumor about 30mm in diameter with a 40mm lymph node. The histopathological diagnosis was carcinoid tumor of the jejunum, se, n（＋）. The patient had recurrent intermittent abdominal pain and CT showed swelling abdominal lymph nodes and no liver metastasis, diagnosed as a rare case of jejunal carcinoid tumor.

Key words : carcinoid tumor, lymph node metastasis of the jejunal carcinoid, jejunal tumor

〔Jpn J Gastroenterol Surg 36 : 34―39, 2003〕

Reprint requests : Shiho Natori　Departments of Surgery, Yokosuka City Hospital
1-3-2 Nagasaka, Yokosuka, 240-0915 JAPAN