日消外会誌　36（1）：40～45，2003年

症例報告

腸重積を伴い腸間膜原発と考えられた悪性リンパ腫の１例

荻窪病院外科，慶應義塾大学一般・消化器外科*
藤田　晃司　　村井　信二　　中村　明彦　　島津　元秀*

腸間膜原発悪性リンパ腫は予後不良とされる．腸重積を伴い腸間膜原発と考えられた悪性リンパ腫の１例を経験したので報告する． 症例は56歳の男性． 腹部違和感を主訴に受診し，大腸内視鏡検査で回盲部に粘膜下腫瘍を認めた．腹部CT検査で臍上部左側に径10cmの腫瘍と右下腹部に腸重積を伴った径4cmの腫瘍２個を認めた．GaシンチグラフィーもCTと同様の部位に著明な取り込みを認めた．腸重積を伴った腸間膜リンパ腫の診断にて手術となった．空腸と回盲部の２個を切除し，トライツ靭帯付近の腫瘍は残存し，完全切除は施行できなかった．病理組織診断はB細胞型濾胞性悪性リンパ腫であった．術後CHOP療法を開始しCRが得られたが，術後１年８か月で再燃を認めたためVeMP療法による化学療法を再開した．術後１年10か月の現在生存中であり，手術と化学療法により比較的長期生存が得られていると考えられた．

はじめに

腸間膜原発悪性リンパ腫はまれな疾患であり，ほとんどの症例が腹部腫瘤を自覚して受診することが多い．今回われわれは，腸重積症を伴い腸間膜原発と考えられた悪性リンパ腫の１例を経験したので報告する，

症　　例

患者：56歳，男性

主訴：腹部違和感

既往歴：平成６年９月S状結腸部分切除術（内視鏡的ポリペクトミーの病理組織結果がcancer in adenoma断端陽性のための追加切除術）

現病歴：平成12年４月より腹部に違和感を自覚し，外来を受診した．便潜血反応陽性のため４月25日大腸内視鏡検査施行され，回盲部に粘膜下腫瘍を認め，５月20日入院となった．

入院時現症：身長167cm，体重67kg，体温35.1℃，血圧156/96mmHg．脈拍68回/分．眼瞼結膜に貧血，眼球結膜に黄疸なし．心肺に異常所見なし．腹部臍左側に表面平滑で可動性のある弾性硬の手拳大腫瘤を触知したが，圧痛を認めず，体表リンパ節を触知しなかった．

血液性化学検査所見：白血球は2,890/μlと低値を示し，白血球分画で好酸球7.0%と上昇を認め，異型リンパ球を1.0%認めた．血清アミラーゼが167IU/*l*と高値を示した．その他の血算，生化学，腫瘍マーカー（CEA，CA19-9）に異常を認めなかった．

腹部単純X線検査所見：小腸ガスやニボーなどイレウスを示す所見を含めて異常を認めなかった．

大腸内視鏡検査所見：回盲弁から上行結腸に突出していると思われる径4cmの粘膜下腫瘍を認めた．腫瘍部の粘膜の色調は赤色を呈し，腫瘍の盲腸側に正常腸粘膜を認めた（**Fig. 1**）．

注腸造影X線検査所見：回盲弁に相当する部分から大腸内に舌状に突出する径4cmの腫瘍を認めた．表面は小腸輪状ヒダを認め，小腸粘膜下腫瘍を先進部とする腸重積と考えられた（**Fig. 2**）．

腹部CT検査所見：小腸間膜に径10cmの辺縁が比較的整で，ほぼ均一に造影される腫瘍を認め，周囲にリンパ節の腫大を認めた．腫瘍には融合するリンパ節腫瘤が腸間膜血管を巻き込むsand-

＜2002年９月25日受理＞別刷請求先：藤田　晃司
〒167-0035　東京都杉並区今川３―１―24　荻窪病院外科

wich sign が認められた（**Fig. 3a**）．また，右下腹部に径 4cm の辺縁整の腫瘍に連続して，大腸内に突出した径 4cm の腫瘍を認め，腸重積を起こしているものと考えられた（**Fig. 3b**）．

^{67}Ga シンチグラフィー所見：腹部 CT 検査所見上の主腫瘍と一致して大きなアイソトープの取り込みを認めた．主腫瘍周囲に 4 か所に取り込みを認め，右下腹部にも 2 か所の取り込みを認めた（**Fig. 4**）．

上腸間膜動脈造影検査所見：上腸間膜動脈の末梢において辺縁動脈の途絶を認めた（**Fig. 5a**）．静脈相で腫瘍に一致した部位に圧排像を認めた．回結腸動脈の末梢が左方に偏位し，腫瘍は遅れて tumor stain を示した（**Fig. 5b**）．

以上より，小腸粘膜下腫瘍を先進部とする腸重積を伴った腸間膜悪性リンパ腫と診断し，平成 12 年 5 月 31 日手術施行となった．

手術所見：トライツ靭帯より約 100cm 肛門側の腸間膜に径 10cm の巨大な腫瘍を認め，その周囲に 5 個の 2～4cm の腫瘍を認めた．また，回腸末端から 15cm 口側に径 4cm の腫瘤を回腸内腔に触知し，腸重積は解除されていた．回結腸動脈の末梢の腸間膜に 3～4cm の腫瘍を 4 個認めた．トライツ靭帯近傍の腫瘍を切除することは全小腸の切除となることから，主腫瘍を含む空腸 30cm と

Fig. 1 Colonoscopy revealed a submucosal tumor of the cecum with a red and sharp margin.

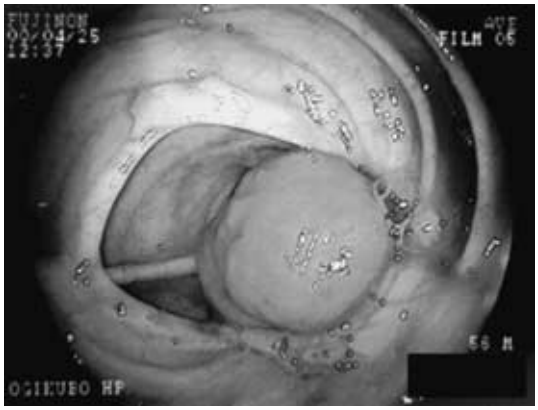

Fig. 2 Barium enema examination showed a type 1 tumor on the cecum（arrow）.

Fig. 3 （a）: Abdominal enhanced CT showed a mesenteric tumor with sandwich sign（arrow）. （b）: Abdominal enhanced CT showed a mass with intussusception on the cecum（arrow）.

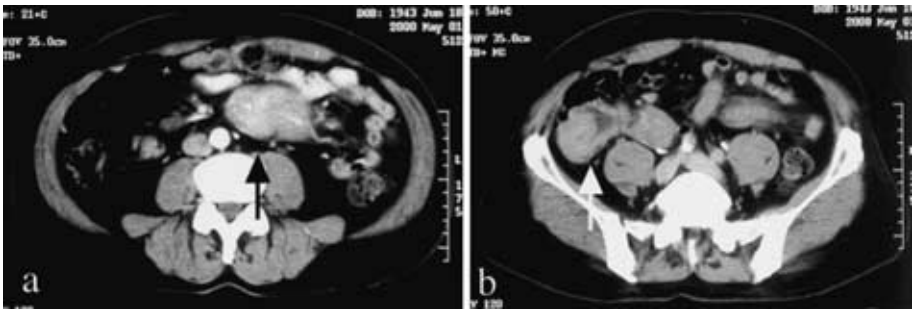

回盲部40cmの2個に分けて切除し，吻合を施行した．主腫瘍より口側でトライツ靭帯近傍の2個の腫瘍は非切除として，手術を終了した．

切除標本：最大の腫瘍は10.5×9.5×5.0cmで，周囲に3個の腫瘍を認めた(**Fig. 6a**)．回腸末端に存在した腫瘍は大きさ4×3×2.5cmで回腸内腔に突出し，回盲部の腸間膜に4個の腫瘍を認めた(**Fig. 6b**)．割面は不均一で白色充実性の腫瘤であった．

病理組織検査所見：H.E.染色ですべての腫瘍に増殖したリンパ組織を認め，濾胞形成の明瞭な比較的大きさが均等な中型細胞を認めた．重積していた腫瘍は粘膜下に存在する節外性病変であった．腸間膜リンパ節を原発とする悪性リンパ腫，non-Hodgkin lymphoma, B cell, follicular medium sized cell typeと診断された（**Fig. 7**）．

術後経過：化学療法としてCHOP療法を6月27日より開始し，4クール施行した後，9月6日退院の運びとなった．CHOP療法計11クール終了し，画像診断上は腸間膜リンパ節の腫脹は認めずCRの状態であった．平成14年1月の腹部CT検査にて腸間膜に径4cmの腫瘍を認めたため再燃と診断し，ミトキサントロンを併用した．VeMP療法による化学療法を開始した．術後1年10か月の現在生存中である．

Fig. 4　^{67}Ga scintigrm : A significant RI uptake is observed in the center abdomen.

考　察

腸間膜悪性リンパ腫は全悪性リンパ腫の約0.12から1.85%[1)2)]とまれな疾患である．腸間膜悪性リンパ腫は解剖学的な特徴とその生物学的な特徴から症状が発現しにくく，ほぼ全例の主訴が腫瘤の

Fig. 5　Angiography of the superior mesenteric artery
(a) : The terminal ileal branch artery was lost (arrow). (b) : The tumor stain was seen (arrows), and the peripheral arterys of the ileocolic artery shifted to the right side.

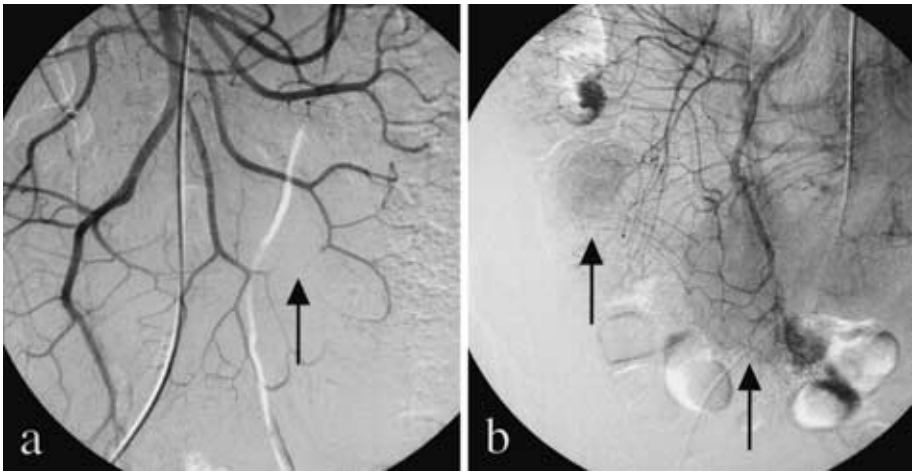

Fig. 6 The resected specimens.
(a) : The main tumor was measured 10.5×9.5×5.0cm in size (arrow). (b) : The submucosal tumor was located in the terminal ileum (arrow).

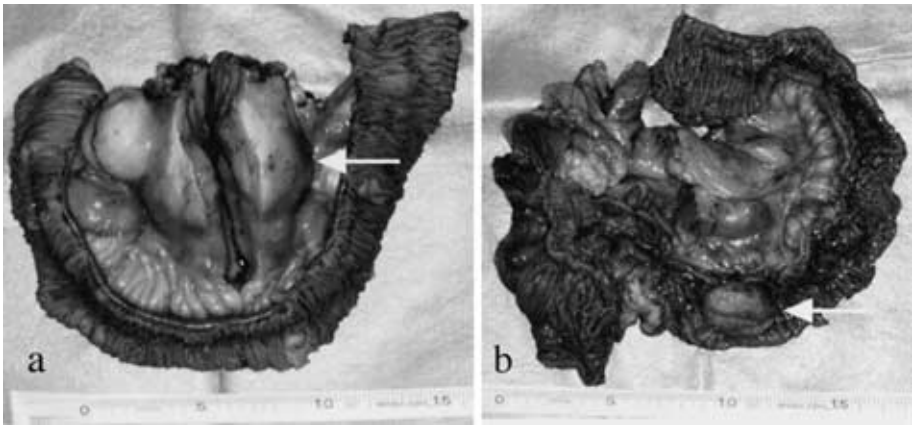

Fig. 7 Histologic examination showed proliferation of lymphoid cells and a follicular formation. (H.E. stain ×400)

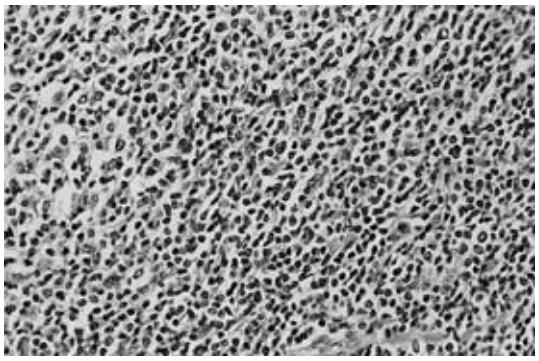

触知である．本症例は節性病変として巨大な小腸間膜腫瘍と節外性病変として重積した腸管腫瘍を合併し，腸管原発なのか節性病変を原発とした全身性リンパ腫の一部分症なのかを明確に診断することは難しい[3)4)]．森ら[5)]は，腸管以外の他臓器に全く病巣がないもの，もしくは他臓器にあっても，腸病巣に比較して明らかに小さく，腸病巣よりの浸潤，転移または重複としか判断しえないものを腸管原発としている．本症例は小腸間膜腫瘍は明らかに腸管病変より大きく，またリンパ流から考えても小腸間膜腫瘍を原発巣と診断した．腸間膜悪性リンパ腫が腸重積を伴って発見されるという報告はわれわれが医学中央雑誌（1983年1月～2002年3月）にて検索しえた限りでは本症例が初例である．

腸間膜悪性リンパ腫の術前診断としては，Muller ら[6)]は腹部超音波と CT における特徴的な所見として腸間膜動静脈および脂肪組織を取り囲むように potential space に腫瘍が増大した結果，三層構造を作りこれを sandwich sign とした．本症例でも CT で同様の所見を確認しており，悪性リンパ腫に特徴的な所見と考える．また，^{67}Ga シンチグラフィーが有用であり，片岡ら[7)]は消化管悪性リンパ腫の検出率は92%で，腫瘍径が3.5cm以上では全例検出可能であったと報告している．

腸間膜悪性リンパ腫の治療法としては，発見が遅れることが多いため，可及的に原発巣の切除を行い確定診断をつけた上で CHOP 療法を中心とした化学療法や放射線療法による集学的治療が中心となる．非ホジキンリンパ腫の病期分類に確立されたものはなく，ホジキンリンパ腫の分類である Ann Arbor 分類を便宜上用いるが，I 期であれば完全切除が可能なため，腸管合併切除を含めて完全摘出術が望ましい．しかし，手術時にすでに1/3の症例でリンパ節転移をみるという報告があり，根治的手術可能率は20～30%と低いと言われ

ている[8]．腫瘍が大きい場合やII期では完全切除となることは困難な場合が多く，また完全切除でも本症例のように大量の腸切除を必要とする可能性のある場合は，外科的侵襲は最小限にとどめるべきであり，病理組織の決定および腫瘍量の減少を目的とした切除術を考慮すべきであるとされている．また，CTガイド下経皮的針生検が有用であるという報告[9]もあり，本症例は重積病変が存在するため下部消化管内視鏡下の穿刺細胞診手技が確立すれば診断も可能ではないかと考えられた．

本症例の予後は不良であり，長谷川ら[10]が51例の集計で予後の記載のあったもの25例において，完全摘出できた14例中6例が平均8.7か月で再発死亡し，8例が手術後平均1年6か月生存であり，一方，生検を含めた残存腫瘍を残した手術においては11例中9例が平均7.8か月で再発死亡し，2例が最長で1年9か月の生存であったと報告した．また，一般的に悪性リンパ腫は組織型において予後が異なり，follicular typeがdiffuse typeより予後が良好であると報告されている[11]．大月ら[12]は腸間膜原発悪性リンパ腫32例において5例がfollicular typeであり予後の記載の明らかな3例は平均39.3か月（10〜60か月）とdiffuse type　の平均8.7か月（1〜31か月）に比較して予後良好であったとの報告をしている．

本症例は手術により腫瘍量を減少し，悪性リンパ腫と診断した上でCHOP療法を行った．術後1年8か月で再燃したものの，化学療法のプロトコールを変更し現在治療中であり，予後良好な組織型である．follicular typeであったことと集学的治療により比較的長期の生存が得られているものと考えられた．

文　献

1）村山直弘，荒井保明，青木　誠ほか：腸間膜原発と考えられる悪性リンパ腫の2例．医療　**36**：41―47, 1982

2）浅井貞宏，鬼塚康徳，谷岡　一ほか：腸間膜悪性リンパ腫．別冊日本臨床，領域別症候群シリーズ11. 日本臨床社，東京，1996, P146―148

3）高木敏之：節外病変の臨床的特徴―節外性リンパ腫の病期分類と治療法―．臨血　**40**：188―191, 1999

4）太田博敏，西　満正，上野雅資ほか：腸管悪性リンパ腫の診断と治療．消外　**16**：1419―1428, 1993

5）森　茂郎，山口和克，喜納　勇ほか：腸原発悪性リンパ腫の病理．癌の臨　20：484―489, 1974

6）Mueller PR, Ferrucci Jr JT, Harbin WP et al：Appearance of lymphomatous of the mesentery by ultrasonography and body computed tomography : the“ sandwich sign ”. Radiology **134**：467―473, 1980

7）片岡正明，津田孝治，河村　正ほか：消化管悪性リンパ腫のガリウムシンチグラフィの意義．日医報会誌　**50**：155―163, 1990

8）石黒　稔，朝隈六郎：腸間膜線維腫．外科　**28**：803―809, 1966

9）Silverman SG, Lee BY, Mueller PR et al：Impact of positive findings at imageguided biopsy of lymphoma on patient care ; evaluation of clinical history, needle size, and pathologic findings on biopsy performance. Radiology **190**：756―764, 1994

10）長谷川久美，植竹宏之，河原寛人ほか：腸間膜原発悪性リンパ腫の1例．日臨外医会誌　**58**：1878―1882, 1997

11）下山正徳，向井　清，菊池昌弘ほか：専門病理医による非ホジキンリンパ腫の病理診断とホルマリン固定標本によるTBマーカーの免疫診断の一致率．癌の臨　**39**：739―759, 1993

12）大月和宣，尾崎正彦，有我隆光ほか：巨大腫瘤を呈した腸間膜原発悪性リンパ腫の2例．日臨外会誌　**61**：2503―2508, 2000

A Case of Malignant Lymphoma of the Mesentery with Intussuception.

Koji Fujita, Shinji Murai, Akihiko Nakamura and Motohide Shimazu*
Department of Surgery, Ogikubo Hospital
*Department of Surgery, Keio University School of Medicine

We report a case of malignant lymphoma of the mesentery with intussusception, a disorder that generally has a poor prognosis. A 56-year-old man admitted for abdominal discomfort was found in colonoscopy to have a submucosal tumor of the cecum with a red, sharp margin. Abdominal computed tomography (CT) showed a large 10×10cm isodensity tumor in size located in the left upper abdomen and a smaller 4×3cm tumor demonstrating intussusception in the right lower abdomen. The same region showed significant radioisotope uptake on Ga scintigraphy. The case was diagnosed as malignant lymphoma of the mesentery with intussusception. Surgical intervention consisted of partical resection of the jejunum for the main tumor and ileocecal resection of the terminal ileum for the submucosal tumor. Complete resection was not possible due to residual tumors near Treiz 's ligament. Histopathological diagnosis was B-cell follicular lymphoma. Complete remission was achieved with 11 cycles of CHOP adjuvant chemotherapy. Tumor recurrence was detected 20 months after initial surgery, however, and second-line chemotherapy based on the VeMP protocol was administered. The patient is currently alive 22 months following surgery, and it is considered that he better survival.

Key words : malignant lymphoma, mesenterium, intussusception

〔Jpn J Gastroenterol Surg 36 : 40—45, 2003〕

Reprint requests : Koji Fujita Department of Surgery, Ogikubo Hospital
3-1-24 Imagawa, Suginami-ku, Tokyo 167-0035 JAPAN