日消外会誌　36（1）：46～50，2003年

症例報告

急性膵炎で発症した小腸間膜異所性膵組織の１例

静岡赤十字病院外科，同　中央検査部病理*

金子　　猛　　磯部　　潔　　笠原　正男*

術前腹部 CT で石灰化を伴う小腸腫瘤性病変を認め，開腹手術で小腸間膜に異所性膵組織を認めた１例を報告する．症例は 54 歳の男性．1996 年 9 月 25 日より腹痛出現し，入院精査で小腸に石灰化を伴う腫瘤性病変を CT で認めた．保存的治療で腹痛軽快するが，2 週間後の CT でも縮小した腫瘤性病変を小腸に認めた．小腸造影では異常所見を認めなかった．1996 年 11 月 7 日，再び腹痛が出現し救急外来受診．CT では前回と同様に小腸壁の肥厚と石灰化病変を認めた．開腹手術を施行し，トライツ靱帯より 50cm 肛門側に，小腸に接する小腸間膜内に 4 cm 大の腫瘤性病変を認めた．小腸とともに切除した．H.E. 染色および特殊染色において腺房組織，導管とランゲルハンス島を検索され，Heinrich I 型の異所性膵組織と診断された．好酸球浸潤を認め，異所性膵組織が膵炎を引き起こしたものと考えられた．

はじめに

異所性膵組織は消化管に広く分布し，多くは無症状のため手術時あるいは剖検時に偶然発見されることが多い．今回，われわれは術前腹部 CT にて石灰化を伴う小腸腫瘤性病変を認め，開腹手術にて小腸間膜に異所性膵組織を認めた１例を経験したので報告する．

症　　例

患者：54 歳，男性

主訴：腹痛

家族歴：特記すべきことなし．

既往歴：特記すべきことなし．

現病歴：1996 年 9 月 25 日，上腹部痛出現し近医受診．当院紹介入院となる．

入院時現症：体格・栄養中等度，体温 36.6 度，血圧 151/80mmHg，脈拍 72/min・整，左上腹部に圧痛，反跳痛を認めた．

入院時検査所見：WBC 12,500/mm^3 と白血球数の増加を認めた．CRP は 1.41mg/dl と軽度上昇していた．

腹部単純 X 線写真：**Fig. 1a** が入院時，**Fig. 1b** が１か月後の写真である．左腎内結石を第 2 腰椎下端のレベルにそれぞれ認めるが，Fig. 1a ではその上方，Fig. 1b ではその下方に石灰化病変を認めた．

腹部 CT：小腸に石灰化病変を認め，同部位の小腸が肥厚している（**Fig. 2a**）．本来の膵臓は異常所見を認めなかった．

入院後経過：小腸造影，腹部血管造影では異常所見を認めなかった．抗生剤により保存的に症状軽快したことにより，血液生化学上炎症所見消失し，CT 上石灰化病変周囲の小腸肥厚も消失した（**Fig. 2b**）．異物，膵石などによる炎症性病変を疑い手術を勧めたが，患者が手術を望まず外来にて経過観察となった．1996 年 11 月 7 日，再び上腹部痛を認め入院となった．

手術所見：トライツ靱帯から 50cm 肛門側の腸間膜に，小腸漿膜面に接して腫瘤病変を認めた（**Fig. 3**）．肉眼的には異所性膵組織であった．腫瘤を含めて小腸部分切除術を施行した．本来の膵臓は異常所見を認めなかった．

摘出標本：腸間膜対側にて切開したところ，腫瘤に接する腸管粘膜面に外分泌口を認めた（**Fig. 4**）．腫瘤は 40×20×15mm であった（**Fig. 5a**）．摘出標本の軟 X 線撮影で，腫瘤内に石灰化病変を認

＜2002 年 9 月 25 日受理＞別刷請求先：金子　　猛
〒430-8525　浜松市将監町 25　浜松労災病院外科

Fig. 1 Abdominal X-ray showed a stone (arrow) in the left kidney at the lower level of the 2th lumbar vertebrae both at the hospitalization (a) and after 1month (b). There were calcifications (arrow head) upper the stone in Fig. 1a and lower the stone in Fig. 1b.

(a)

(b)

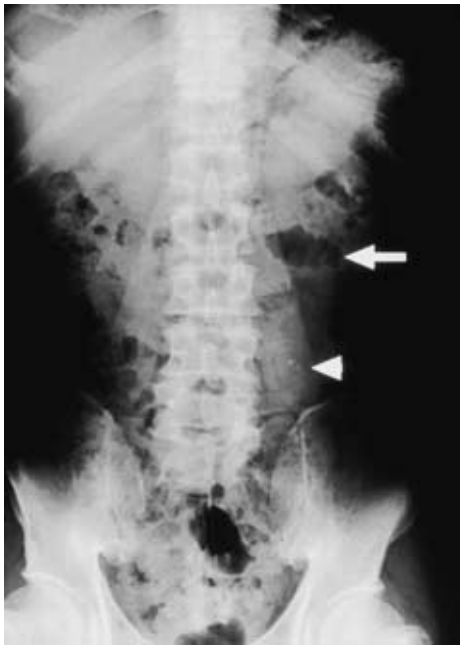

Fig. 2 There were calcifications in the jejunum and hypertrophy was seen around the point at CT (a. arrow). One month later, there were calcifications in the jejunum, but hypertrophy was not seen around the point at CT (b. arrow).

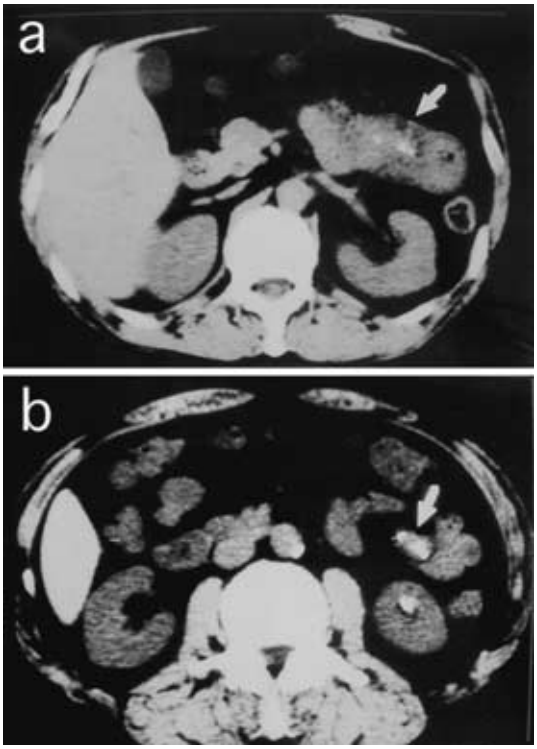

Fig. 3 There was a tumor (arrow) in the mesentery connected to wall of jejunum which located 50cm anal side from Treitz 's ligament.

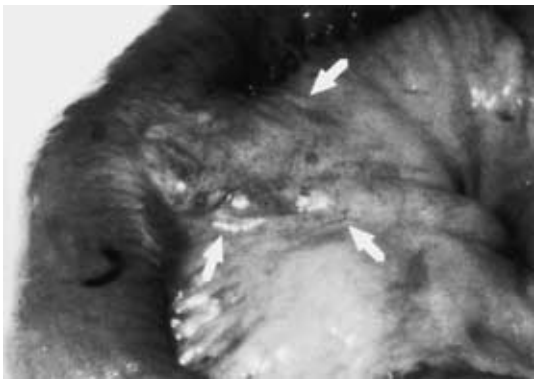

Fig. 4　Duct orifice was visible at the jejunal mucosa connected with the aberrant pancreas.

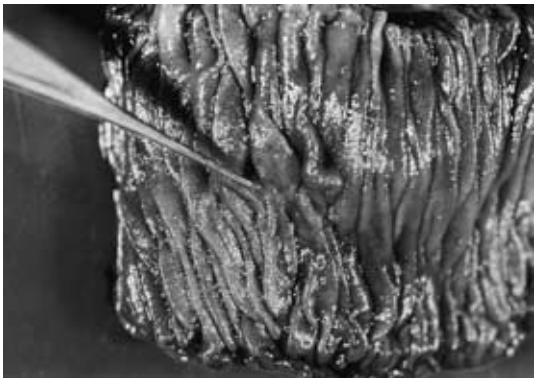

Fig. 5　The tumor was aberrant pancreas and measured 40×20×15mm（a）and there was a calcification in the aberrant pancreas by the X-ray（b）.

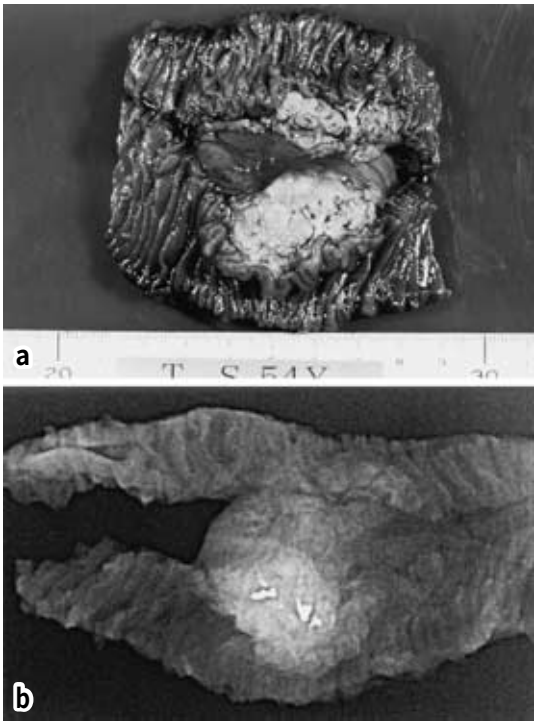

めた（**Fig. 5b**）.

病理組織学的所見：腫瘍の H.E. 染色では腺房組織，導管とランゲルハンス島が認められ，Heinrich I 型の異所性膵組織と診断された．クロモグラニン染色（**Fig. 6a**），CA19-9 染色，グリメリウス染色（**Fig. 6b**），アルデヒドフクシン染色（**Fig. 6c**）により，いずれも陽性所見を呈する部分が証明され，ランゲルハンス島，腺管上皮細胞，A 細胞および B 細胞がそれぞれ確認された．カルシウム染色では石灰化病変が黒染された．炎症があったことを示す好中球浸潤も認められた（**Fig. 6d**）.

考　察

異所性膵組織は正常の膵臓の位置より離れて異所性に存在する場合で主膵組織と完全に連絡のないものとされている．異所性膵組織は胎生期における形成異常として，背側膵の一部が遺残あるいは迷入して発現すると考えられており，そのため膵臓に近接した臓器ほどその発生率は高いと考えられる．Barbosa ら[1]によれば，臓器別発生頻度は 471 例中，胃壁 25.5%，十二指腸壁 27.7%，空腸壁 15.5% であり，腸間膜に認めるものはわずかに 0.8 %であった．

病理組織学的分類としては，Heinrich の報告分類[2]が代表的で，以下の 3 型に分けられている．I 型は膵小葉，膵管，およびランゲルハンス島を有するもの，II 型はランゲルハンス島を欠如するが，他の腺構造を有するもの，III 型は分泌細胞への分化はあるが，膵の組織構造を欠くもの，とされている．自験例では，肉眼的にも病理的にも膵外分泌口を認めており，H.E. 染色で腺房細胞，ランゲルハンス島を検索されていることから I 型であった．しかも，ランゲルハンス島のグリメウス染色およびアルデヒドフクシン染色がそれぞれ陽性であることより A 細胞および B 細胞の両者を有していることが確認できた．肉眼的にも，腸間膜に位置し空腸に外分泌口を開口する所見は，正常膵に類似する所見であった．この様に正常膵と類似した構造であることから石灰化病変を有し，これにより膵炎を起こすまでに至ったものと思われる．

急性膵炎の臨床診断基準は，1）上腹部に急性腹痛発作と圧痛がある．2）血中，尿中あるいは腹水中に膵酵素の上昇がある．3）画像で膵に急性膵炎

Fig. 6 Immunohisitochemical staining was performed in aberrant pancreas tissue. Positive Langhans islet by chromogranin stain (a : ×400), Grimeliu stain (b : ×400) and aldehyde fuchsin stain (c : ×400). H. E. Staining showing many inflammatory cells in the aberrant pancreas tissue (d : ×10).

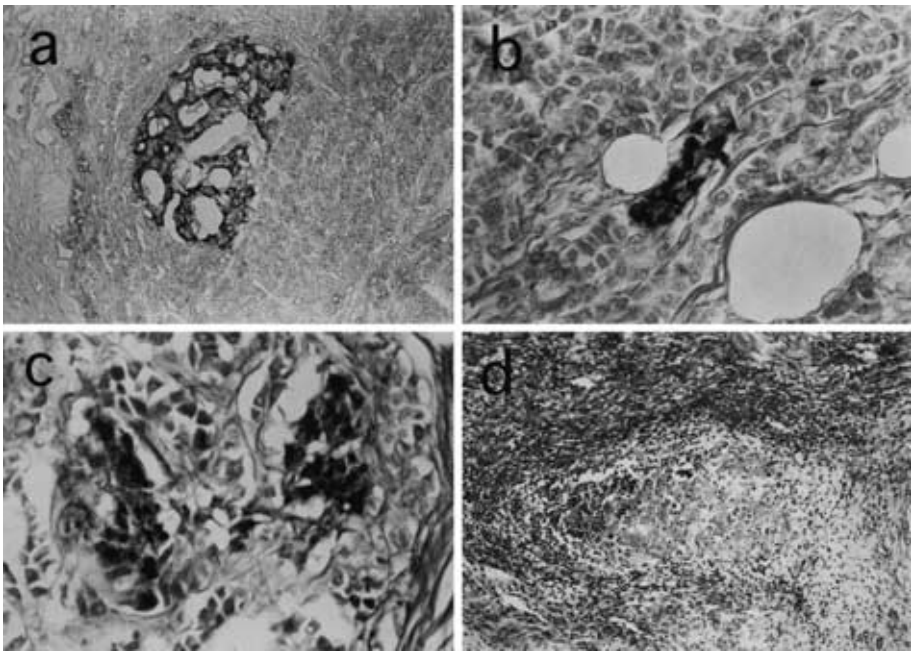

に伴う異常がある．の3項目中2項目以上を満たしたものとされているが[3]，今回の症例は1）および2)を満たしていることから，異所性膵組織が急性膵炎をおこしたものと診断した．

石灰化を伴った例として萩原ら[4]は胃における異所性膵組織を報告しているが，本例と同じくHeinrich I型であり，膵石の発生要因として，慢性膵炎でみられる膵石のごとく，慢性的な炎症変化によって石灰化をきたしのではないかと報告している．

我が国においても小腸における異所性膵組織の手術例が報告[5)~7)]されているが，そのほとんどが腸重積によるイレウスによって発症したもので，異所性膵組織の膵炎の報告はわれわれが検索しえた範囲では1例も認めなかった．欧米では十数例報告[8)9)]があるが，そのほとんどは胃，十二指腸の症例であった．診断は，胃や十二指腸の場合にはERCPやEUSあるいはCTなどが用いられているが，自験例のように小腸間膜に病変がある場合には，CTによる所見が特に有用であった．

文　献

1）Barbosa J, Dockerty MB, Waugh JM：Pancreatic heterotopia : Review of the literature and report of 41 authenticated surgical cases, of which 25 were clinically significant. Surg Gynecol Obstet **82**：527―542, 1946

2）Heinrich H : Ein Beitrag zur histologie des sogen. akzessorischen pankreas. Virchows Arch **198**：392―401, 1909

3）小川道雄，広田昌彦，早川哲夫ほか：急性膵炎のStage分類. 小川道雄偏. 厚生省特定疾患消化器系疾患調査研究班難治性膵疾患分科会，平成10年度報告書．1999, p19―22

4）萩原　徹，武村隆弘，横手美智子ほか：石灰化を伴った胃体部巨大迷入膵の1例．消内視鏡の進歩 **42**：202―205, 1993

5）中島久元，大谷洋一，菊池友充ほか：イレウス症状を呈した回腸迷入膵の1治験例．東京女医大誌 **56**：353―357, 1986

6）斉ノ内良平，金城　明，永田文雄ほか：食道癌手術時に発見された小腸間膜異所性膵組織の１例．臨外　**16**：507―509, 1991
7）西浦徳明，岡本英三，豊坂昭弘：異所性膵組織によるイレウス．小児外科　**12**：485―493, 1980
8）Matsushita M, Hajiro K, Takakuwa H：Acute pancreatitis occurring in gastric aberrant pancreas accompanied by paralytic ileus. Am J Gastroenterol **92**：2121―2122, 1997
9）Hoffman M, Sugerman HJ, Heuman D et al：Gastric duplication cyst communicating with aberrant pancreatic duct : a rare cause of recurrent acute pancreatitis. Surgery **101**：369―372, 1987

A Case of an Aberrant Pancreas with Pancreatitis

Takeshi Kaneko, Kiyoshi Isobe and Masao Kasahara*
Department of Surgery and Pathology*, Shizuoka Red Cross Hospital

We report an unusual case of an aberrant pancreas with calcifications in the mesentery recognized in abdominal computed tomography（CT）. A 54 year-old man admitted for abdominal pain on September 25, 1996, was found in CT to have a mass lesion of the small intestine containing scattered coarse calcifications. Follow-up CT showed a reduction in size, and abdominal pain improved 2 weeks later. Radiological enteroclysis failed to disclose abnormal findings. He was referred to our hospital for relapsing abdominal pain necessitating laparotomy on November 7, 1996. CT showed the lesion had grown as large as at the first CT. Laparotomy showed the mass in the mesentery located 50 cm on the anal side from Treitz 's ligament, necessitating jejunectomy. The specimen revealed a duct with an orifice on the jejunal mucosa connecting the mass with the jejunum. Histochemical and immunohistochemical stains in addition to H.E. staining showed that the mass consisted of acini, islet cells, and ductal system, leading to diagnosis of a group I aberrant pancreas according to Heinrich 's classification. It also showed neutrophil infiltration in the calcified aberrant pancreas, suggesting acute chronic pancreatitis responsible for abdominal pain.

Key words : aberrant pancreas, acute pancreatitis, abdominal CT

〔Jpn J Gastroenterol Surg 36 : 46―50, 2003〕

Reprint requests : Takeshi Kaneko　Department of Surgery, Hamamatsu Rosai Hospital
25 Shogen-cho, Hamamatsu, 430-8525 JAPAN