日消外会誌　36（1）：51～56，2003年

症例報告

急性腹症で発症した古典的結節性多発動脈炎の1例
―本邦小腸病変開腹50症例の検討―

余市協会病院外科[1)]，北海道大学腫瘍外科[2)]
高田　知明[1)2)]　吉田　秀明[1)]　塚田　守雄[1)]　加藤　紘之[2)]

症例は79歳の男性．26年前に空腸腸間膜動脈瘤破裂の開腹歴があり，高血圧症と脳梗塞で脳神経外科通院中であった．主訴は腹痛と嘔吐で腸閉塞症の診断で当院へ入院した．入院時，腹部膨満と臍周囲に圧痛を認めたが腹部腫瘤は触知せず腹膜刺激症状を認めなかった．腹部単純X線検査，腹部エコー検査，腹部CTで小腸閉塞像を呈していた．絞扼性イレウスの診断で緊急開腹手術を施行した．開腹するとTreitz靱帯から約2mの回腸30cmに虚血性変化を認め，対応する腸間膜が扇状に浮腫，出血を呈していた．病理組織学的には虚血性小腸炎像と腸間膜筋性動脈の壊死性動脈炎が認められた．厚生省特定疾患の診断基準に基づき，古典的結節性多発動脈炎と最終診断した．術後経過は良好であった．急性腹症で発症する結節性多発動脈炎は極めてまれであり，自験例を含めた本邦小腸病変開腹50症例の集計検討を加えて報告する．

はじめに

古典的結節性動脈炎（classic polyarteritis nodosa：classic PN；以下，本症）は，全身の中・小動脈の動脈壁の全層にわたる壊死性血管炎であり血管炎症候群の中核をなす原因不明の疾患である．本症は血管炎の広がりから全身性PNと限局した内臓臓器にのみPN病変を認める限局性PNに分類される．消化器症状は主に腸間膜動脈や腹部臓器における血管炎によるもので，しばしば重篤である[1)2)]．

最近，われわれは，腸間膜動脈の一部のみに限局した壊死性血管炎により，急性腹症で発症した虚血性小腸炎の限局性PN症例を経験した．自験例を含めた，PN小腸病変開腹50症例の本邦報告例の集計を加えて報告する．

症　例

患者：79歳，男性

主訴：腹痛，嘔吐

既往歴：26年前に空腸腸間膜動脈瘤破裂で小腸切除術を受けていた．また，高血圧症と脳梗塞で脳神経外科に通院中であった．

家族歴：特記事項なし．

現病歴：2001年5月19日朝より腹痛，嘔吐あり当科受診し腸閉塞症の診断で入院した．

入院時現症：体温35.9℃，血圧196/100mmHg，脈拍76/min．腹部膨満と臍周囲に圧痛を認めたが，腹膜刺激症状は認めなかった．腹部腫瘤は触知せず，腸雑音は消失していた．

入院時検査所見：WBC：10,170/mm^3（seg 93.6％），CRP：0.43mg/dl，Hb：14.6g/dl，Ht：41.5％，BUN：20.4mg/dl，Cr：1.41mg/dlと軽度の炎症反応と脱水による腎不全傾向を認めた．Na：139.4mEq/L，K：3.6mEq/L，Cl：101.7mEq/L，LDH：541IU/L，尿比重：1.020などその他の血液生化学，検尿には異常を認めなかった．腫瘍マーカーはCEA：5.4ng/ml，CA19-9：18.6U/mlと正常であった．

腹部単純X線検査：左上腹部にair-fluid levelと上行結腸にわずかにガス像を認めた（**Fig. 1**）．

イレウス管造影：造影剤の一部は上部空腸に停滞を示したが，残りは大腸に流出した．小腸の狭

＜2002年9月25日受理＞別刷請求先：高田　知明
〒046-0003　北海道余市郡余市町黒川町85　余市協会病院外科

Fig. 1　Abdominal x-ray revealed dilated loops of proximal small bowel with air-fluid level.

Fig. 2　Abdominal CT
A : revealed ascites around the liver and the spleen.
B : revealed dilated and edematous small intestine (curved arrow).

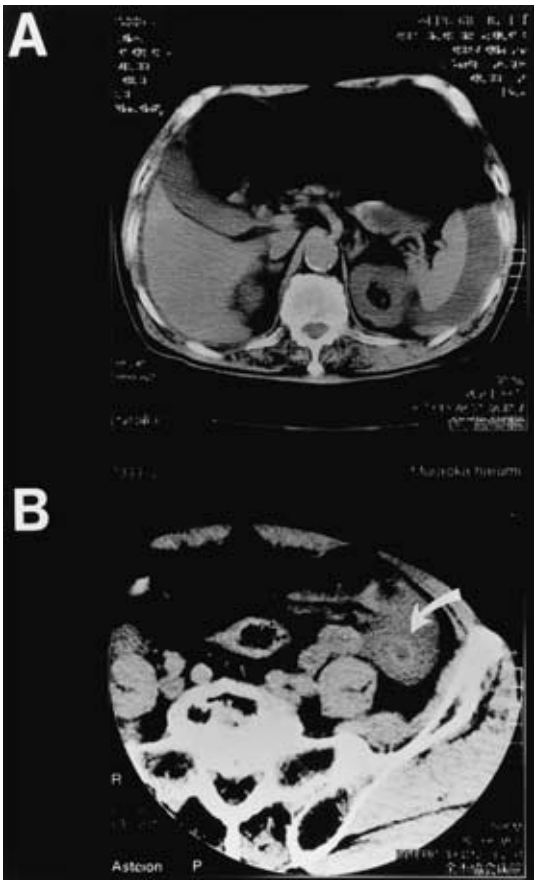

窄部位は特定できなかった.

腹部超音波検査：近位小腸が拡張し，内部に食物残渣を示唆する微細なエコーを認めた．Kerckring 皺壁が明瞭に描出されたが小腸の蠕動運動はなく，麻痺性イレウス像を認めた.

腹部 CT 検査：肝周囲と脾背側に少量の腹水を認めた(**Fig. 2A**)．拡張した浮腫状の小腸とこれに連続する拡張のない小腸が描出され，この部位がイレウスの原因であることが示唆された（**Fig. 2B**).

以上よりイレウスが解除されず，炎症反応の増悪のため,絞扼性イレウスの診断下に 2001 年 5 月 23 日緊急開腹手術を施行した.

手術所見：腹腔内には中等量の血性腹水を認めた．Treitz 靱帯より約 2m 肛側の回腸が暗赤色に変色し浮腫状に変化していた．また，これに対応する腸間膜が扇状に浮腫・出血を呈していたため，この腸間膜を含めて小腸を約 40cm 切除した(**Fig. 3A**).

摘出標本肉眼所見：粘膜は赤褐色浮腫状を呈していたが，潰瘍は認めなかった．これに対応する腸間膜が扇状に浮腫，出血を呈していた（**Fig. 3B**).

病理組織学的所見：腸管粘膜は出血や浮腫など虚血性の変化を認めた．粘膜の変性に比べて，固有筋層は比較的良く保たれており，腸管全層の壊死像は無く，病理組織学的には虚血性小腸炎の像であった．腸間膜には中型から小型の筋性動脈において内膜には細胞線維性肥厚が求心性に認められ内腔は狭小化していた．中膜から外膜にかけてエオジンで強赤染する線維状ないし無構造の物質が沈着し fibrinoid(類線維素)変性を認めた．その周囲には炎症細胞浸潤，瘢痕性線維化，肉芽形成

Fig. 3 A : Intraoperative photograph revealed about 30cm of the ileum with ischemic change. B : Resected specimen revealed the ileum with mucosal hemorrhagic necrosis.

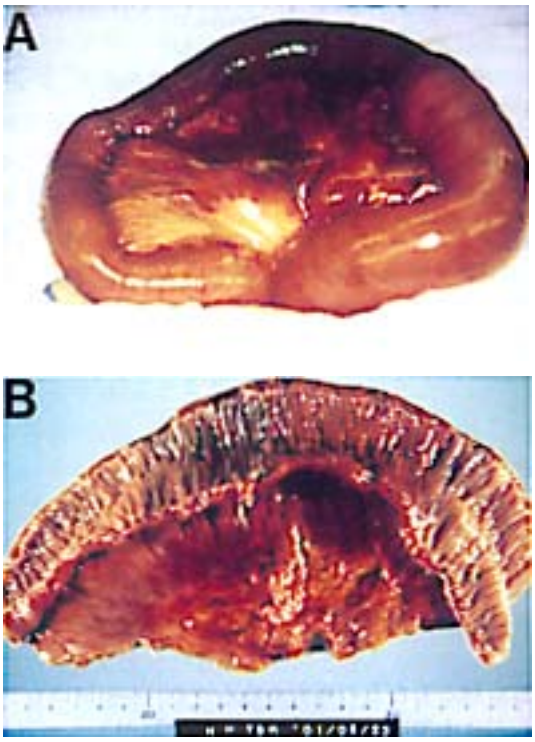

Fig. 4 Microscopic examination
A : revealed inflammation and fibrinoid necrosis (straight arrow). (HE staing×100) B : revealed destruction of the internal lamina (straight arrow). (Elastica van Gieson×100)

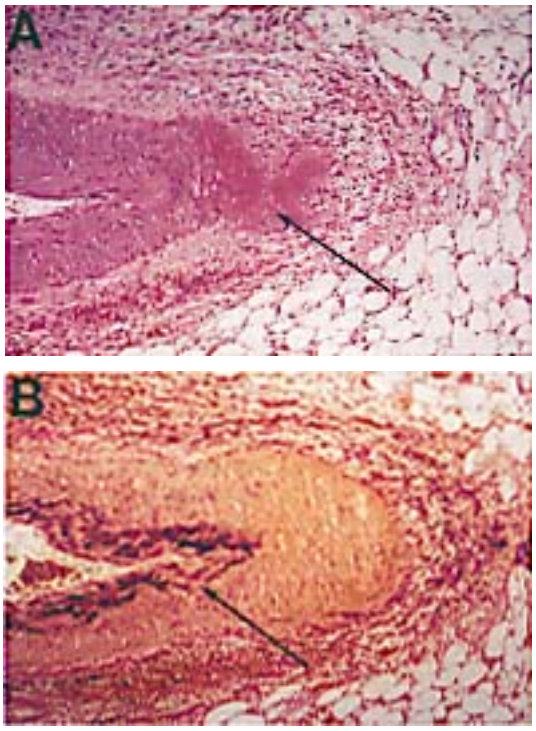

など多彩な病変を呈した(**Fig. 4A**). 弾性線維染色(Elastica van Gieson)では内弾性板の乱れ，破壊像を認めた(**Fig. 4B**). 中・小筋型動脈 fibrinoid 壊死性動脈炎の像を呈していた.

以上，厚生省診断基準[3]の主要症候2項目(高血圧，脳梗塞)の存在と組織所見から，古典的結節性多発動脈炎と最終診断された.

術後経過：術後の自己免疫検査，腹部血管造影では異常は認めなかった. 合併症なく術後25日目に退院した. 半年経過した現在，再発徴候なく外来通院中である.

考　察

本症は中小動脈壁およびその周囲における病変を主体とする壊死性血管炎であり，細小血管での壊死性血管炎である顕微鏡的多発血管炎(microscopic polyangitis：microscopic PA)とは発症機序の異なる別の疾患であると考えられている[4].

臨床的にもっとも多い症状は発熱(77.6%)，筋肉痛(73.9%)，関節痛(63.3%)の3種類で膠原病に共通にみられる全身症状である[5]. 自験例のように消化器症状を初発症状とすることは少なく，また非特異的症状が多いため，診断的価値は少ないが，急性腹症の際には常に本症を考慮する必要がある[6].

消化器諸臓器における PN 病変の頻度は，剖検15例の検討[7]によると，自験例のように小腸がもっとも高率で80%，次いで大腸67%，肝および膵60%，胆嚢53%，胃47%，舌および食道40%，腸間膜20%，虫垂13%である. このように消化器の血管炎の頻度はかなり高いが消化器症状は約半数に認めるに過ぎない. 両者の差は血管炎の起こる部位により，症状の程度が非常に多岐にわたる

Table 1　A review of 50 patients with PN involving small intestine undergone laparotomy in Japanese literature

(1963—2000. 8)

1) Sex :	male	30	
	female	20	
2) Age :	average 54.8 (range 5 to 81)		
3) Chief complain :			
	abdominal pain	43	
	melena	11	
	fever up	7	
	vomiting	6	
4) Diagnosis preoperatively :			
	intestinal obstruction	10	
	intestinal perforation	9	
	acute abdomen	8	
	panperitonitis	7	
	others	11	
	unknown	5	
5) Treatment :			
	partial resection of small intestine	43	
	ileocecal resection	3	
	enterostomy	2	
	others	1	
	unknown	2	
6) Involving small intestine :			
	ulcer	19	(perforation 11)
	necrosis	18	(perforation 5)
	ischemic enteritis	4	
	ulcer and necrosis	2	(perforation 1)
	others	1	
	unknown	6	(perforation 3)
7) Prognosis :			
	alive	26	
	death	20	
	unknown	4	
8) Steroid theraphy (after surgery) : 20			
	alive	16	
	death	4	

ためと考えられる[6].

本症の頻度は10万に6人とされ,さらに急性腹症を呈するのは約17〜31%と報告されている[8)〜10)]．自験例のように，急性腹症を呈したPN小腸病変開腹症例は，本邦では1963年の初報告[11)]以来，2000年8月[12)]までに50例（自験例を含む）に過ぎない(**Table 1**)．この集計をもとにPN小腸病変開腹症例について検討した．

男女比は3：2で平均54.8歳である．主訴は腹痛(86%)，下血(22%)，発熱(14%)，嘔吐(12%)と非特異的である．これらの症状は主として血管病変に伴う腸管の虚血によって生じるとされている．PNの消化管合併症のなかでもっとも頻度が高いのは，腸間膜動脈枝閉塞による腸管（主に小腸）の壊死，穿孔である．壊死の特徴としては終末腸間膜動脈枝閉塞によって局所的な斑状壊死をきたしやすいことである．また，腸管の潰瘍形成は腸管粘膜下の小動脈閉塞によるものと考えられ，消化管出血や吸収不良症候群をきたすこともある．さらに，動脈瘤を形成し破裂し腹腔内出血を起こしたとの報告もある[5)6)13)]．本症例にも26年前に空腸腸間膜動脈瘤破裂の既往があるが,PNとの関連については不明であった．

PNの加療中に急性腹症を呈したのは2例のみで，その他は確定診断のつかぬまま開腹に至っており，切除腸管の病理組織所見でPNと診断されている．術式は腸切除率が86%である．病変は潰瘍と壊死が同程度で穿孔率は40%と高率である．血管炎と消化管病変との関連について，病変が発現しやすい条件として，臨床的には経過が長く，病理学的には，血管炎の分布密度が高く，罹患血管の口径が小さく，瘢痕期の狭窄病変であることである[14)]．

予後は死亡率40%と不良であった.これは報告時の術後短期間における転帰であるので，長期予後はさらに悪化すると思われる．特に穿孔例20例についてみると単穿孔9例中，死亡例は1例に対して多発穿孔11例中，死亡例10例と救命は困難である.術後ステロイド療法を施行した20例についてみると，死亡率は20%と有効と思われた．

厚生省調査研究班により提唱されている標準免疫抑制療法によると，消化管など急性炎症期の内臓病変が認められればプレドニゾロン（PSL）換算1日60mgとシクロホスファミド（CP）またはアザチオプリンを1〜2mg/kg/日の併用療法を行う．4〜8週継続投与し，以降漸減する．急速に進行する場合にはステロイドパルス療法（メチルプレドニゾロン1g，3日間静注投与）を併用する．ステロイドの減量は2〜3週毎に10%を目安とし，維持量はPSL 15mg/日以下を目標とする．本症の生命予後は，従来，未治療の5年生存率10%，上記のステロイドおよび免疫抑制剤の併用療法により寛解の導入および維持が可能となり，5年生存率80%と大きく改善した[1)15)]．

術後死亡した20例中7例に剖検がなされていた．それによると新旧種々のPN病変が小腸以外の消化管にも認められ，経過の末期においては消化管出血をきたしており血管炎が十分におさえられていない状態であった．病勢が穿孔を生ずる程強度であるとステロイド投与（免疫抑制剤併用も含めて）も改善が難しいものと考えられた．

消化管病変は本症の死因の約1/4を占め，腎病変，脳血管病変とともにPNの予後を左右する病変である．1998年度の厚生省調査研究班による10年間の予後調査によると本症の死亡率は52%，寛解率は48%である．生命予後は発症後3か月以内の治療効果によるところが大きく，早期のステロイド薬と免疫抑制薬の併用療法で急性期が抑えられ治療管理できればその後の経過は比較的良好である．予後を今後さらに改善させるためにも，消化管病変への注意深い配慮が必要と考えられる[6)15)]．

文　献

1）竹内　健，橋本博史：難治性血管炎の臨床　結節性多発動脈炎．臨科学　**33**：1388—1394, 1997

2）長沢俊彦：膠原病・血管炎　結節性動脈周囲炎．病理と臨　**8**：1336—1340, 1990

3）吉田雅治：中・小型血管炎の臨床に関する小委員会報告．厚生省特定疾患免疫疾患調査研究難治性血管炎分科会，平成10年度研究報告書．1999, p239—243

4）竹内　健，橋本博史：古典的結節性多発動脈炎別冊日本臨床免疫症候群(上巻)．日本臨床社，東京，2000, p335—338

5）塩川優一：結節性動脈周囲炎．内科　**41**：249—254, 1978

6）菊池正俊，荒川正昭：結節性多発動脈炎　消化器病変とその臨床的意義．リウマチ科　**3**：27—32, 1990

7）大藤　真，倉田典之：Periarteritis Nodosaの臨床病理学的研究—消化器症状を中心として—厚生省特定疾患系統的血管病変に関する調査研究班1977年度研究報告書．1978, p223—228

8）Glikson M, Galun E, Schlesinger M et al：Polyarteritis nodosa and familial Mediterranean fever : a report of 2 cases and review of the literature. J Rheumatol **16**：536—539, 1989

9）Tanasescu C, Baicus C：Acute abdomen in systemic vasculitides. Rom J Intern Med **31**：147—154, 1993

10）Zizic TM, Classen JN, Stevens MB：Acute abdominal complication of systemic lupus erythematosus and polyarteritis nodosa. Am J Med **73**：525—531, 1982

11）小金沢滋，山本達郎：特発性小腸穿孔例について．臨外　**18**：1245—1250, 1963

12）高橋総司，星野澄人，小野由雅ほか：結節性多発動脈炎による腸管壊死の1例．日腹部救急医会誌　**20**：915, 2000

13）古城昌義，近藤日出海，谷野順造ほか：結節性動脈周囲炎による空腸壊死の1例．外科診療　**21**：1271—1279, 1979

14）桑原紀之，岡田　基，吉峰二夫ほか：結節性動脈周囲炎—消化管病変について—．臨免疫　**14**：369—380, 1982

15）橋本博史：血管炎症候群．結節性多発動脈炎と顕微鏡的多発血管炎．臨床医　**26**(増)：1429—1433, 2000

A Case of Classic Polyarteritis Nodosa Presenting as Acute Abdomen —A Review of 50 Patients with PN Involving Small Intestine Undergone Laparotomy in Japanese Litetature—

Tomoaki Takada[1)2)], Hideaki Yoshida[1)], Morio Tsukada[1)] and Hiroyuki Katoh[2)]
[1)]Department of Surgery, Yoichi Kyokai Hospital
[2)]Surgical Oncology, Division of Cancer Medicine, Hokkaido University Graduate School of Medicine

A 79-year-old man diagnosed with a small bowel obstruction was referred for abdominal pain and vomiting. Following up hypertension and brain infarction, he had a history of laparotomy for a rupture of the jejunal mesentric artery and was found on physical examination to have a distended, tympanic abdomen with tenderness of the umbilicus but without rebound tenderness or muscular guarding. No palpable masses were found. Abdominal radiography, ultrasonography（US）and computed tomography（CT）showed a small bowel obstruction. Strangulated ileus was diagnosed preoperatively. Emergency laparotomy showed an ileum 30 cm from the ligament of Treitz 2 m with ischemic change. Pathologically, we diagnosed necrotizing arteritis with fibrinoid necrosis in the mesentery suggestive of polyarteritis nodosa（PN）complicated by ischemic enteritis. Our case fulfills the diagnostic criteria for PN established by the Ministry of Health and Welfare of Japan in 1998. The patient had a smooth postoperative course. PN presenting as acute abdomen is rare. We review 50 patients with PN involving small intestine undergone laparotomy in the Japanese literature.

Key words : polyarteritis nodosa, acute abdomen, ischemic enteritis

〔Jpn J Gastroenterol Surg 36 : 51—56, 2003〕

Reprint requests : Tomoaki Takada　Department of Surgery, Yoichi Kyokai Hospital
85 Kurokawa-cho, Yoichi-cho, Yoichi-gun Hokkaido, 046-0003 JAPAN