日消外会誌　36（2）：118～123，2003年

症例報告

胆嚢癌肉腫の1例

熊本大学医学部第1外科*，社会保険下関厚生病院外科，同　病理部**
小林　広典*　杉原　重哲　金子　隆幸　原田　洋明
生田　義明　江上　哲弘　瀬戸口美保子**

症例は56歳の女性．主訴は右季肋部痛で胆石症の診断にて手術目的紹介となった．腹部超音波・CT検査にて胆嚢壁は不規則に肥厚し，体部にhigh densityな部を認め，胆嚢癌を否定できず，開腹胆摘術を施行した．胆摘後，胆嚢を検するに胆嚢底部から頸部まで乳頭状に増殖した充実性の腫瘤が胆嚢内腔を占め，術中迅速病理では肉腫との返事でリンパ節郭清を伴う胆管切除および肝床部切除術を追加した．病理組織学的には腺癌と紡錘形細胞肉腫からなり，内部に類骨形成を認める胆嚢癌肉腫と診断した．術後4年経過した現在再発の兆候を認めていない．

はじめに

胆嚢癌肉腫は極めてまれな疾患であり，その組織型は多様である．今回，我々は腺癌と類骨形成を含む未分化型の肉腫からなる胆嚢癌肉腫を経験したので若干の文献的考察を加えて報告する．

症　例

患者：56歳，女性

主訴：右季肋部痛

既往歴：15歳　急性虫垂炎，25歳　十二指腸潰瘍

家族歴：特記すべきことなし．

現病歴：定期検診で2年前より胆石の存在を指摘されていたが，自覚症状なく放置していた．平成10年9月上旬より右季肋部痛を認め，本院を受診し胆石症と診断され，手術目的で当科を紹介された．

入院時現症：身長148cm，体重52kg，血圧130/70mmHg，脈拍72/分，体温36.5℃，結膜に貧血，黄疸を認めず．表在リンパ節の腫脹はなし．腹部は平坦，軟で，肝脾は触知しなかった．

入院時検査所見：末梢血液，生化学的検査で異常は認めず，腫瘍マーカー（CEA，CA19-9）も正常範囲であった．

腹部超音波検査：胆嚢は全周性にやや不整な壁肥厚を認め，内腔に径約1cm大の音響陰影を伴うstrong echoを認め，内腔は低エコーレベルを呈さず不鮮明であった（**Fig. 1**）．

腹部CT検査：胆嚢に腫大はなく，体部に径9mm大のhigh densityな部分を認めた．胆嚢壁は全周にわたり不規則に肥厚し，比較的強く造影される部位があった（**Fig. 2**）．

内視鏡的逆行性胆管膵管造影（ERCP）：胆管に拡張や狭窄像をなく，結石も認めなかった．胆嚢は造影されなかった（**Fig. 3**）．

以上より，胆嚢癌を否定できない胆嚢炎を呈する胆石症と診断し，平成10年10月15日，手術を施行した．

手術所見：上腹部正中切開にて開腹した．腹水なく，肝，ダグラス窩に異常はなかった．胆嚢は腫大なく弾性硬に触知し，まず胆摘を行った．摘出した胆嚢を切開したところ，胆嚢底部から頸部まで乳頭状に増殖した充実性の腫瘤が胆嚢内腔を占めていた（**Fig. 4**）．一部を術中凍結病理に提出したところ，肉腫であるとの返事で，肝床部切除，胆管切除およびリンパ節郭清を追加し，肝管空腸吻合，Roux-en Y法で再建を行った．

病理組織検査：腫瘍の大部分は紡錘状細胞が索

＜2002年10月30日受理＞別刷請求先：小林　広典
〒860-0811　熊本市本荘1―1―1　熊本大学医学部第1外科

Fig. 1 Abdominal ultrasonography showed a strong echo with acoustic shadow and wall thickening in the gallbladder.

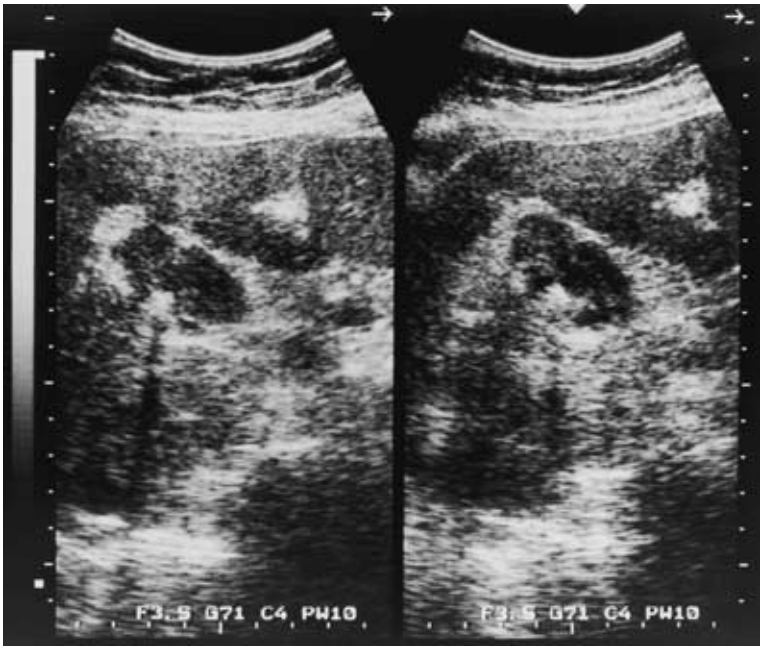

Fig. 2 Abdominal computed tomography showed a high density site in the body of gallbladder.

状に増生する肉腫の像を呈しており，一部にosteoidの形成を伴っていた（**Fig. 5a**）．粘膜側では中分化腺癌の像が認められ，肉腫成分中には腺癌成分が混在する部分があったが，両者の間には明確な移行像はみられなかった（**Fig. 5b**）．免疫組織学的に肉腫部分はαSMAに陽性を示し，腺癌部分はcytokeratinに陽性を示した（**Fig. 5c**）．腫瘍は漿膜面にまで浸潤していたが，肝床面，胆嚢管への浸潤はなかった．病理組織診断はcarcinosarcoma，ss，infβ，ly_0，v_0，pn_0，$hinf_0$，$binf_0$，n_0であった．

術後経過：肝管空腸吻合部にリークを認めたが，保存的に軽快し，術後48日目に退院した．特に，術後補助化学療法は施行せず，4年経た現在，外来にて経過観察中であるが，再発の徴候なく健在である．

考　察

癌肉腫とは，癌と肉腫が混在した腫瘍をいい[1]，咽頭，乳腺，肺，食道，胃，膀胱，子宮などで報告されている[2]．胆嚢癌肉腫は，1971年に山際[3]が本邦で最初の報告をして以来，我々が検索した限りでは会議録も含め50例ほどの報告しかない，まれな組織型である．1991年から2002年までの12年間の邦文報告例は，本症例を含めると12例であった（**Table 1**）．

癌肉腫の診断において常に問題となるのが，そ

Fig. 3　ERCP showed no flow of the contrast medium into the gallbladder.

Fig. 4　The resected gallbladder revealed a large tumor occupying the entire gallbladder lumen.

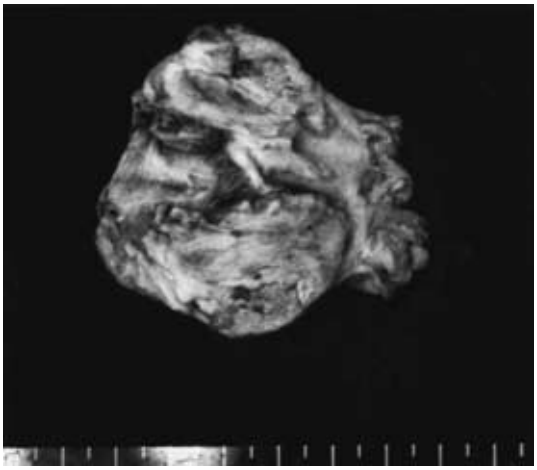

の肉腫部分が間葉系細胞由来であるのか，上皮系細胞が極めて未分化な状態となり肉腫様形態を示しているのかの鑑別であり，前者を真の癌肉腫（true carcinosarcoma），後者をいわゆる癌肉腫（so-called carcinosarcoma）という．その定義についてはまだ確立されていないが，Humphrey ら[4]は肺腫瘍において，肉腫様成分を持つが上皮への分化を認められるものをいわゆる癌肉腫とし，上皮性の腫瘍成分と骨，軟骨，筋肉成分など明らかな特異的間葉系腫瘍成分を持つものを真の癌肉腫と分類している．また，癌と肉腫の間に移行像を認める場合，その肉腫様部分が上皮由来だとしていわゆる癌肉腫と診断されてきた．しかし，免疫組織化学的検索や電子顕微鏡による解析もおこなわれるようになってきており，実際，胆道癌取扱い規約第3版[5]では『未分化な上皮性腫瘍細胞が非上皮性細胞に類似した形態を示すことがあるので，両者の移行像がないことを確かめておく必要がある.』に対し，第4版[1]では『癌細胞が紡錘形，円形ないし多形化して，肉腫様（pseudosarucomatous）に見られることがある．この場合，ケラチンなどの上皮性のマーカーと神経，筋肉などの非上皮性マーカーや電顕などを用いて検討する必要がある.』としており，移行像の有無については言及されなくなった．実際，松浦ら[6]は癌腫と肉腫の間に移行像をもつ，いわゆる癌肉腫と診断された症例で酵素抗体法による組織学的検討を行ったところ横紋筋芽細胞に分化する肉腫成分をもつ真の癌肉腫として報告した．また，水野ら[7]は移行像を認めない癌肉腫の電顕的検索を行ったところ肉腫様部分の細胞は上皮性の性格を認め，真の癌肉腫ではなく，癌が2次的に肉腫化したものと報告した．西原ら[8]は胆嚢のいわゆる癌肉腫の紡錘形細胞を免疫組織化学的に検討したところ，11例全例で上皮性マーカー〔EMA，ケラチン（AE1/AE3），CEA〕のいずれかに陽性であったとしている．症例では電顕的検索は行っていないが，上皮系のマーカーであるEMA，サイトケラチンにおいて，癌腫部分は陽性，肉腫部分は陰性であり，間葉系のマーカーであるαSMAにおいて癌腫部分は陰性，肉腫部分は陽性となった．Desminでは癌腫，肉腫ともに陰性であった．以上のように，免疫組織学的検討より本症例は真の癌肉腫と考えた．

癌肉腫は胆嚢内腔に乳頭状に発育し，胆嚢壁にびまん性に浸潤する癌とは対照的であるといわれ

Fig. 5　The histological findings：a）The sarcomatous components consisted of the spindle cells. There was the osteoid in the spindle cells. b) The tumor was composed of moderately differentiated adenocarcinoma and sarcoma. c) Immunohistochemical staining；Positive reaction to αSMA in the sarcomatous element（rt.）and positive reaction to cytokeratin in the carcinomatous element（lt.）.

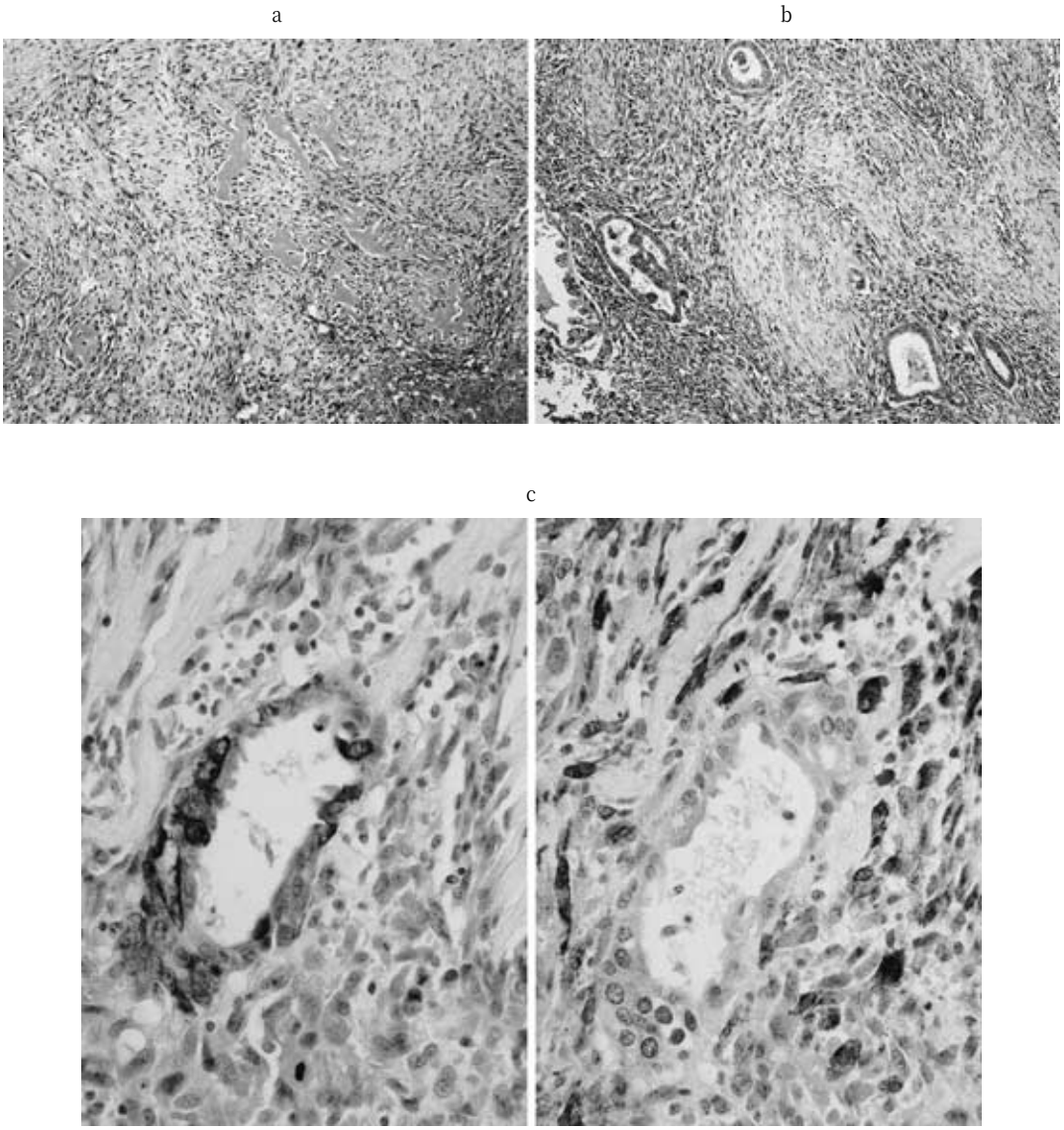

るが，本症例も胆嚢内に乳頭状に発育する形態であった．この特徴をふまえ，腹部超音波さらに超音波内視鏡による診断の試みもなされ始めている[9]が検査施行時の状態などにより，明確に診断できるところまでには至ってないのが現状のようである．

胆嚢癌肉腫のほとんどが 1 年以内に死亡し，予後は不良と言われている．我々が検索しえた限りで，2 年以上の長期生存例は，西蔭ら[10]の 57 か月以上再発なく経過している例と，術後 48 か月経過

Table 1　Reported cases of carcinosarcoma of the gallbladder in japanese literature from 1991 to 2002

author	year	age	sex	chief complaint	preoperative diagnosis	gall-stone	pathology (carcinoma)	pathology (sarcoma)	transitonal zone	prognosis (month)
Ikeda	1991	67	F	rt. upper abdominal pain	cholecystic sa.	+	adenoca.	spindle cell sa.	?	6*
Sai	1991	63	F	epigastralgia	cholecystic ca.	+	adenoca.	spindle cell sa.	+	12*
Nakazawa	1992	63	F	nausea	cholecystic ca. bile duct tumor	−	adenoca.	sarcoma	−	6*
Kitagawa	1992	69	F	upper abdominal pain	cholecystic ca.	−	Sq cell ca.	spindle cell sa.	?	10
Emmoto	1993	53	F	upper abdominal distension, rt. back pain	cholecystic ca.	?	adenoca.	fibrosa.	+	2*
Nishikage	1995	69	M	rt. hypochondralgia	cholecystic tumor	?	adenoca.	rhabromyosa.	−	57*
Tohsya	1998	72	M	rt. hypochondralgia	cholecystic ca.	?	adenoca.	spindle cell sa.	+	?
Toyota	1999	71	F	upper abdominal pain, icterus, appetite loss	cholecystic ca.	−	adenoca.	spindle cell sa.	+	11*
Nishigami	2000	65	F	epigastralgia	cholecystic tumor	?	Ad-Sq cell ca.	osteo-chondro-sa.	+	?
Watanobe	2001	71	F	n.p.	cholecystic ca.	?	adenoca.	sarcoma	+	9
Hanashiro	2001	77	M	rt. upper quadrant pain	cholecystic ca.	−	adenoca.	spindle cell sa.	+	1
Our case	2002	56	F	rt. hypochondralgia	cholecystlithiasis	−	adenoca.	spindle cell sa.	−	48*

*Alive at last follow up.　ca.: cancer,　Sq : squamous,　Ad-Sq : adeno-squamous,　sa. : sarcoma

し，再発のない本症例のみであった．長期生存しえた２例は，肝床側原発の腫瘤性病変であったが，深達度は漿膜下層（ss）にとどまり，リンパ節転移を認めず，手術は胆摘・肝床切除郭清術が行われていた．胆嚢内限局例で，治癒切除術が可能であったために予後が良好であったとの報告[9]がある一方，胆嚢内に限局でかつ治癒切除例にもかかわらず，術後６か月で再発死したとの報告[7]もあり，今後も十分な観察が必要と考えられた．

胆嚢癌肉腫については，その定義，概念について，まだ定まった見解はなく，予後を決定付ける因子についてもまだはっきりしていない．今後さらに症例の集積が必要と考えられた．

なお，本論文の要旨は第54回日本消化器外科学会総会（1999年７月名古屋市）にて発表した．

文　献

1）日本胆道外科研究会編：外科・病理胆道癌取扱い規約．第４版．金原出版，東京，1997
2）有馬美和子，神津照雄，小出義雄ほか：類骨形成を伴った食道の“いわゆる癌肉腫”の１例．胃と腸　**30**：1437―1444, 1995
3）山際裕史：胆嚢癌肉腫の１例．三重医　**14**：408―409, 1971
4）Humphrey PA, Scroggs MW, Roggli VL et al：Pulmonary carcinomas with a sarcomatoid element：An immunocytochemical and ultrastructural analysis. Hum Pathol **19**：155―165, 1988
5）日本胆道外科研究会編：外科・病理胆道癌取扱い規約．第３版．金原出版，東京，1993
6）松浦博夫，平本忠憲，井上純一ほか：胆嚢癌肉腫の一剖検例．広島病医誌　**5**：102―109, 1989
7）水野　清，横地　眞，池田和雄ほか：急性胆嚢炎で発症した胆嚢癌肉腫の１例．胆道　**4**：499―504, 1990
8）西原一善，恒吉正澄：胆嚢のいわゆる“癌肉腫”―紡錘形細胞型未分化癌―．病理と臨　**14**：1132―1136, 1996
9）崔　仁煥，有山　襄，巣山正文ほか：いわゆる胆嚢癌肉腫の１例．消内視鏡の進歩　**39**：420―423, 1991
10）西蔭徹郎，山崎　繁，永井　鑑ほか：胆嚢癌肉腫の１例．日消外会誌　**30**：1856―1860, 1997

A Case of Carcinosarcoma of the Gallbladder

Hironori Kobayashi*, Shigenori Sugihara, Takayuki Kaneko, Hiroaki Harada,
Yoshiaki Ikuta, Tetsuhiro Egami and Mihoko Setoguchi**
*First Department of Surgery, Kumamoto University of Medicine
Department of Surgery, Department of Pathology**, Shimonoseki Welfare Social Hospital

A 56-year-old woman referred for right hypochondralgia with the diagnosis of a gallstone was found in abdominal ultrasonography (US) to have a strong echo with an acoustic shadow and gallbladder wall thickening. At laparotomy, we found a tumor in the body of the gallbladder. Histological examination of the tumor intraoperatively showed the presence of sarcoma, necessitating extended cholecystectomy. Histologically the resected specimen consisted of adenocarcinoma and a sarcomatous tumor of spindle-shaped cells. The woman remains alive without signs of recurrence 48 months after surgery.

Key words：carcinosarcoma of the gallbladder

〔Jpn J Gastroenterol Surg 36：118—123, 2003〕

Reprint requests：Hironori Kobayashi First Department of Surgery, Kumamoto University of Medicine
1-1-1 Honjyo, Kumamoto, 860-0811 JAPAN