日消外会誌　36（3）：179～185，2003年

原　　著

急性膵炎に伴う膵仮性嚢胞手術症例の検討

神戸市立中央市民病院外科
岡田　憲幸　　和田　道彦　　正井　良和
宮原　勅治　　橋本　　隆　　今井　史郎
柳橋　　健　　小西　　豊　　梶原　建熙

目的：急性膵炎に伴って生じた膵仮性嚢胞を分類し，手術適応と予後について検討した．**対象と方法**：当院における過去15年間の急性膵炎に伴う膵仮性嚢胞症例38例を手術施行例と非施行例に分類し，その経過と仮性嚢胞の性状，手術適応と術式，予後を検討した．**結果**：保存的治療に抵抗し手術を要した症例は全体で21例（55%）あった．手術を要した症例は保存的症例に比べ，膵仮性嚢胞が単房性のもの，膵尾部のもの，膵管との交通があるもの，嚢胞最大径の大きいものにそれぞれ多く見られた（統計上の有意差はなかった）．手術は切除術13例（膵体尾部切除11例，膵頭十二指腸切除2例），嚢胞消化管吻合4例，開腹ドレナージ4例であった．開腹術の適応は次の4種類に分類できた．(1)難治性で腹部症状が軽快しないもの11例，(2）膿瘍化したもの4例，(3）嚢胞から出血の見られたもの3例，(4）腫瘍性病変の疑われたもの3例であった．出血の2例，感染の1例に対し緊急手術が施行された．全手術症例とも1度軽快退院したが，8例が膵炎で再入院し3例に仮性嚢胞の再発がみられた．**結語**：膵仮性嚢胞の最大径が大きく難治性のもので膵炎の入院を繰り返している症例は手術適応を考慮しながら治療する．嚢胞内出血や感染，膿瘍を生じたときは緊急手術適応となりうる．手術だけでは膵炎の再燃する症例もあり，嚢胞に対する治療とともに膵炎に対する治療が大切と考えられた．

緒　　言

急性膵炎の合併症としてその経過中に生じる膵仮性嚢胞は，膵実質の破綻による漏出膵液，膵壊死組織，炎症性滲出液，出血などが膵周囲臓器および組織に覆われ形成される．膵仮性嚢胞は自然消失することも少なくなく，6週間は保存的治療を行うのが原則[1]とされているが，軽快しないものに対しては，エコーあるいはCT下の経皮的ドレナージ[2]，内視鏡的内瘻術[3]，膵管ステント[4]など非観血的治療法がまず選択されることが多い．しかし，中にはこういった治療法に抵抗し軽快しないものや，緊急処置を要する合併症に発展することもあり，開腹手術が必要となる症例も少なからず存在する．また，治療が1度は奏効し仮性嚢胞が消失しても，比較的早期に膵炎や仮性嚢胞が再発する症例も時に経験する．今回，当院で治療した急性膵炎に伴う膵仮性嚢胞を臨床的に分類し，その経過とどのような症例が手術適応となったかをretrospectiveに検討した．

対象と方法

1986年1月から2001年6月まで当院に入院し，急性膵炎に伴う膵仮性嚢胞と診断された38例を対象とした．すなわち，急性膵炎や慢性膵炎の急性増悪に合併して生じた膵仮性嚢胞であり，症状がなく偶然見つかった膵嚢胞および腫瘍性膵嚢胞は除外した．全症例を手術施行群と非施行群（保存的治療群）に分け，臨床的経過，仮性嚢胞の性状（数，部位，出血の有無，膵管との交通の有無，大きさ），手術適応と術式，予後を検討した．

＜2002年11月27日受理＞別刷請求先：岡田　憲幸
〒650-0046　神戸市中央区港島中町4―6　神戸市立中央市民病院外科

Table 1　Clinical review of 21 surgically treated cases of pancreatic pseudocyst

	characteristics of pseudocyst								treatment and prognosis				
case	age, sex	etiology	number of pseudocyst	position	communication to pancreatic duct	maximal diameter (cm)	existing period	preoperative treatment	operative indication	operation	prognosis	reoperation, period
1	14M	traumatic	1	t	yes	13	9d	conservative	bleeding, emergency	DP	no recurrence	
2	46M	alcohol	1	t	unknown	11	13d	conservative	infection	drainage	pancreatitis	
3	44M	alcohol	1	t	unknown	12	15d	conservative	bleeding, emergency	DP	pancreatitis	drainage, 15m
4	18M	unknown	2	bht	unknown	12	29d	percutaneous drainage	symptomatic and delayed healing	drainage	pancreatitis, pseudocyst	cystjejunostomy, 3m
5	35M	unknown	1	t	yes	10	42d	conservative	symptomatic and delayed healing	DP	pancreatitis	drainage, 11m
6	44M	alcohol	1	h	none	10	42d	conservative	symptomatic and delayed healing	PD	no recurrence	
7	65M	gallstone	2	bt	unknown	6	47d	conservative	symptomatic and delayed healing	drainage	no recurrence	
8	15M	traumatic	1	bt	yes	7	50d	conservative	symptomatic and delayed healing	cystjejunostomy	no recurrence	
9	64M	alcohol	1	h	unknown	5	52d	percutaneous drainage	infection	cystjejunostomy	no recurrence	
10	44M	alcohol	1	t	unknown	8	53d	percutaneous drainage	infection	DP	pancreatitis	
11	39M	alcohol	3≦	bt	yes	3	60d	conservative	bleeding	DP	no recurrence	
12	65M	alcohol	2	t	yes	5	79d	conservative	infection, emergency	drainage	no recurrence	
13	66M	alcohol	1	t	none	7	4m	conservative	s/o tumor	DP	pancreatitis, pseudocyst	endoscopic shunt, 4m
14	47F	unknown	1	b	unknown	3.5	4m	conservative	s/o tumor	DP	no recurrence	
15	67M	alcohol	3≦	hbt	unknown	9	4m	conservative	symptomatic and delayed healing	cystjejunostomy	pancreatitis	
16	45M	alcohol	1	b	yes	9	5m	percutaneous drainage	symptomatic and delayed healing	DP	no recurrence	
17	42M	alcohol	1	h	none	9	7m	conservative	symptomatic and delayed healing	PD	no recurrence	
18	35M	alcohol	1	bt	unknown	8	8m	conservative	symptomatic and delayed healing	cystgastrostomy	pancreatitis, pseudocyst	DP, 20m
19	49F	unknown	1	t	none	4.5	9m	conservative	s/o tumor	DP	no recurrence	
20	22F	unknown	3≦	t	none	5	11m	conservative	symptomatic and delayed healing	DP	no recurrence	
21	38M	alcohol	1	bt	unknown	3	12m	percutaneous drainage	symptomatic and delayed healing	DP	no recurrence	

h:head, b:body, t:tail, d:day, m:month, DP:distal pancreatectomy, PD:pancreaticoduodenectomy

嚢胞の性状による統計学的有意差はχ^2検定とStudent-t 検定で行った．

結　果

1）膵仮性嚢胞症例の臨床的背景

全症例のうち開腹手術を要した症例は21例(55%）あった（**Table 1**）．男性が全体で32例と84%を占めていた．平均年齢は手術施行群が43歳であったのに対し保存的治療群は57歳であり（$p<0.01$），開腹手術症例の平均年齢が有意に若かった．過去に急性膵炎で入院既往のある症例は，手

Table 2 Clinical review of 17 non-operated cases of pancreatic pseudocyst

			characteristics of pseudocyst					treatment and prognosis	
case	age, sex	etiology	number of pseudocyst	position	communication to pancreatic duct	maximal diameter (cm)	time from pseudocyst formation to leaving hospital	preoperative treatment	prognosis
22	57F	unknown	1	bt	unknown	2	10d	conservative	no recurrence
23	46M	alcohol	2	hb	unknown	5	14d	conservative	no recurrence
24	70M	unknown	1	t	none	2	16d	conservative	no recurrence
25	57M	alcohol	2	ht	unknown	3	18d	conservative	pancreatitis
26	73M	alcohol	1	b	yes	3	23d	conservative	no recurrence
27	64F	unknown	3≦	hbt	none	2	23d	conservative	no recurrence
28	66M	unknown	1	hb	none	5	28d	conservative	no recurrence
29	44M	unknown	1	t	unknown	8.5	32d	conservative	pancreatitis
30	40M	alcohol	3≦	hbt	unknown	7.6	35d	conservative	no recurrence
31	45M	alcohol	1	t	none	8.5	41d	percutaneous drainage	no recurrence
32	70M	unknown	1	h	none	15	42d	percutaneous drainage	no recurrence
33	68M	unknown	3≦	hbt	none	5	45d	percutaneous drainage	no recurrence
34	51M	alcohol	2	b	unknown	3	48d	percutaneous drainage	no recurrence
35	69F	unknown	1	h	unknown	8	49d	conservative	no recurrence
36	71M	unknown	3≦	h	none	4.5	3m	ESWL	pancreatitis
37	44M	alcohol	1	h	none	6	3m	ESWL, drainage	no recurrence
38	40M	alcohol	3≦	ht	yes	7.5	4m	percutaneous drainage, MPD stent	pancreatitis

ESWL:extracorporeal shock wave lithotripsy, MPD:main pancreatic duct

術施行群では13例（62%），保存的治療群では7例（41%）であり，急性膵炎の既往歴のある症例に手術施行群が多かった．急性膵炎の原因はアルコール多飲が手術施行群で13例，保存的治療群で8例であり，両群ともそれぞれ最も多かった．

2）膵仮性嚢胞の性状別検討

嚢胞が単房か多房かで分類すると，手術施行群で単房性のものが15例，多房性のものが6例であり，単房性のものに手術が多く施行されていた．保存的治療群ではそれぞれ9例と8例で差を認めなかった．嚢胞の存在部位を膵頭部，体部，尾部に分け（重複部位を含む）分類すると，手術施行群では膵尾部に嚢胞の存在する症例が16例で最も多く，頭部5例，体部9例であった．保存的治療群では頭部11例，体部8例，尾部9例と部位別の特徴は認めなかった．嚢胞内に出血を認めた症例は手術施行群で4例，保存的治療群で1例あった．ERCPのおこなわれた症例は全体で21例あり，そのうち嚢胞と膵管の交通が認められた症例は手術施行群で6/11例，保存的治療群で2/10例

で，手術施行群に交通のある症例が多かった(p＝0.24)．嚢胞最大径の平均は手術施行群で 7.6cm，保存的治療群で 5.6cm であり，手術施行群のほうが嚢胞のサイズが大きかった(p＝0.064)．絶食点滴だけで軽快退院した症例に限ると嚢胞の平均サイズは 4.6cm であり，手術施行群との間に有意差がみられた（p＝0.013）．

3）保存的治療群の経過と治療内容

保存的治療群 17 例の初回嚢胞確認から軽快退院までの日数は 10 日から 4 か月（平均 44 日）であった．うち絶食点滴だけで軽快した症例は 10 例で，6 例に経皮的ドレナージ，2 例に膵石の破砕，1 例に膵管ステント留置が施行された．ドレナージが行われた症例はいずれも 40 日以上の入院を要した．嚢胞が画像上完全に消失したのは 10 例で，他の症例は症状が消失したため外来 follow となった．仮性嚢胞が増悪した症例は今回なかったが，全体で 4 例（24%）に膵炎による再入院がみられた（**Table 2**）．

4）手術施行群の経過と治療内容

手術施行群の初回嚢胞確認から手術までの期間は 9 日から 12 か月，平均では 120 日であり保存的治療群よりも長かった．5 例に術前経皮的ドレナージが行われたが，2 例は感染，3 例は難治性のため結局手術が行われた．開腹術の原因は次の 4 種類に分類できた．すなわち，(1) 難治性で腹部症状が軽快しないもの 11 例，(2) 膿瘍化したもの 4 例，(3) 嚢胞から出血の見られたもの 3 例，(4) 腫瘍性病変の疑われたもの 3 例，であった．術式は膵切除 13 例（膵体尾部切除 11 例，膵頭十二指腸切除 2 例），嚢胞消化管吻合 4 例（嚢胞空腸吻合 3 例，嚢胞胃吻合 1 例），開腹ドレナージ 4 例であった．難治性で手術にいたった症例は 1 例を除きすべて 40 日以上経過した症例であった．難治性の症例のうち 6 例に膵切除が施行されていたが，うち 4 例は慢性膵炎の急性増悪で膵石や膵管拡張に伴う疼痛もあり，その治療も兼ねて切除された．出血症例はすべて膵切除で，うち 2 例は緊急手術であり，その手術時期は 9 日目と 15 日目で比較的早期に手術が行われた．感染症例はドレナージ 2 例，吻合 1 例，切除 1 例とさまざまであり，1 例に緊急手術が施行された．画像上仮性嚢胞が疑われたがサイズが次第に増大するため胃から嚢胞穿刺細胞診を行い class IV だった症例（**Fig. 1**）と粘液性嚢胞腺腫が疑われた症例（**Fig. 2,3**）の画像を示した．また今回の結果を踏まえ，急性膵炎に伴う膵仮性嚢胞の一般的な経過と治療をフローチャートに示した（**Fig. 4**）．

手術施行群は全例 1 度軽快退院したが，のちに 8 例（38%）に膵炎の再入院を認めた．このうち 3 例に膵仮性嚢胞が再発したが，元の手術はドレナージ，吻合，切除各 1 例ずつであった．再手術は 2 例に行われ(膵体尾部切除と嚢胞空腸吻合)，

Fig. 1　Case 13. CT showed cystic lesion in the tail of pancreas. Aspiration cytology was classIV, but pathological diagnosis was pseudocyst.

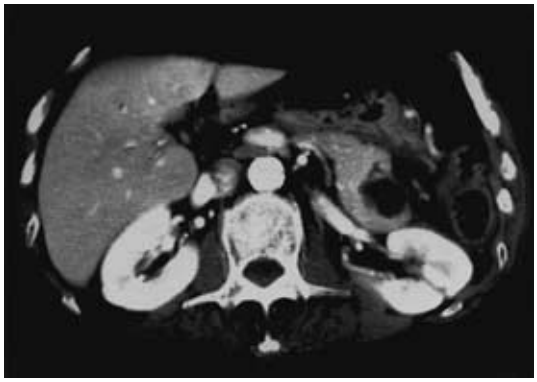

Fig. 2　Case 14. CT showed a solitary cystic lesion in the pancreatic body. Mucinous cystic tumor was suspected, but pathological diagnosis was pseudocyst.

内視鏡的シャント術が1例に行われた．膵仮性嚢胞は再発しなかったが急性膵炎で再手術（ドレナージ術）した症例が2例あった．すべての経過中膵炎による死亡は見られなかった．

考　察

急性膵炎に伴う難治性膵仮性嚢胞は急性膵炎の経過中見られる合併症の一つであり，膵炎の遷延とともに亜急性炎症が続くうち重症化したり，急性膵炎は軽快しても膵嚢胞による慢性炎症や疼痛など臨床症状の続くケースが認められる．したがって，膵炎そのものは保存的治療を行いえたとしても仮性嚢胞には何らかの観血的処置が必要となるケースが生じてくる．特に，発症後6週間以上経過したもの[5]，あるいは嚢胞サイズが6cm以上の大きいものはその可能性が高くなるといわれている．

今回の症例全体の臨床的検討では，男女比は32：6，原因はアルコール性のものが最も多く諸家の報告と同様[6]であった．平均年齢は手術群の方が若く（$p<0.01$），外傷の関与も考えられたがはっきりとした理由は不明であった．既往歴として膵炎の入院歴のある症例は手術群に多く，初回は保存的に治癒できてもアルコールの多飲など反復する膵炎はやがて難治性の仮性嚢胞に発展する可能性が示唆された．

嚢胞の性状別検討では，1）単房性のもの，2）膵尾部にあるもの，3）嚢胞内出血例，4）膵管と交通があるもの，5）嚢胞最大径の大きいもの，にそれぞれ手術例が多かった（統計的有意差はなかった）．これらの原因については次のように推察された．1）多房性のものは膵全体にわたる例も多く切除が出来ず，また吻合も行いにくい．2）膵

Fig. 3 Case 19. CT showed a solitary cystic lesion in the tail of pancreas. Mucinous cystic tumor was suspected, but pathological diagnosis was pseudocyst.

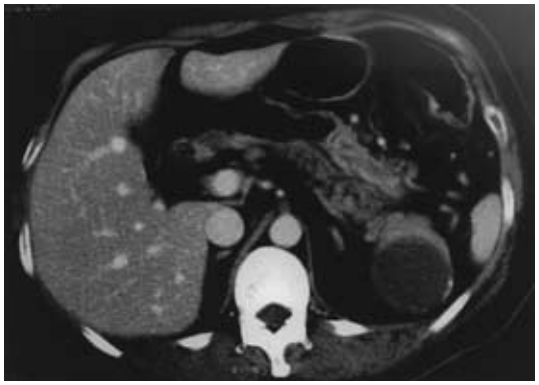

Fig. 4 Clinical course and treatment for pancreatic pseudocyst following acute pancreatitis

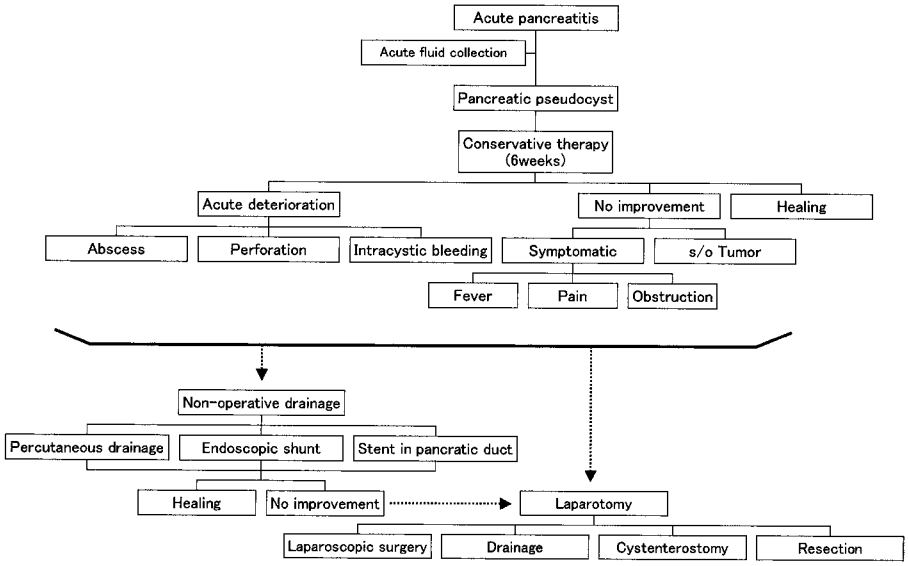

尾部のものは膵体尾部切除を行うことができ，膵頭十二指腸切除に比べ手術の侵襲が低いことから，難治性で慢性疼痛の続くものや，悪性の疑いが否定しきれない症例に手術を受け入れやすい．3）嚢胞内に出血の見られる例は症状が急で緊急症例となる可能性がある．4）膵管に交通のある症例は報告[7]にも見られるように保存的に改善しにくい．5）一般に報告されている通り膵仮性嚢胞の大きさと難治度，重症度は相関関係があり，サイズの大きいものは結局外科的処置が必要となる例が多い．保存的に経過を見るにあたり，これらの症例に手術移行例が多かったことを念頭に治療にあたるべきだと考えられた．

開腹術の原因は，難治性で症状の軽快しなかったものが11例で最も多く，感染膿瘍化4例，嚢胞内出血3例，腫瘍性病変の疑い3例，にそれぞれ適応があった．膵嚢胞の合併症としてこの他，嚢胞穿破，膵性胸腹水[8)9)]，消化管・胆管閉塞[10]があげられるが今回の検討ではこれらの手術症例はなかった．難治性有症状性嚢胞の手術適応とその時期にはっきりとした選択基準を設けて治療にあたったわけではなかったが，今回の難治性嚢胞手術11例のうち8例は膵炎の再入院例であり，10例は嚢胞が40日以上経過した症例であった．保存的治療群のうちドレナージだけで軽快退院した症例4例はいずれも50日以内の退院だったこととあわせると，繰り返す膵炎の入院で嚢胞による症状が6―7週軽快しないことが一つの手術適応と考えられた．嚢胞の膿瘍化が原因となった症例4例のうち2例は術前に経皮的ドレナージが行われていた．嚢胞内容は壊死物質や凝血塊などで充満していることがあり，ドレナージチューブから十分に廃液が得られないときはかえって感染をおこすこともある[6]ことを念頭に，敗血症にならないよう開腹手術のタイミングを見なければならない．嚢胞内出血3例のうち2例に緊急開腹術が行われた．ショックで他院から転送されてきたものと，膵管断裂を認める外傷性のものであった．待機的な1例は脾動脈瘤があり膵体尾部切除が行われた症例だが，経動脈塞栓[11]も選択肢の一つと思われた．膵炎が軽快し症状がほとんどなくなっても膵嚢胞のみが残存し，経過中サイズが漸増したり，形態上嚢胞性腫瘍が否定しきれない症例も経験する．MRIが有用であるとする報告[12]もあるが，細胞診でclass III以上のこともあり最終的に切除が必要となる症例もあると考えられた．

開腹手術は膵切除術が最も多かった．膵機能温存の観点からは切除より吻合がよいと考えられるが，今回の検討では難治性嚢胞でかつ嚢胞以外の膵病変も治療する目的で切除が比較的多く選択されていた．最近では腹腔鏡下手術[13]や内視鏡的シャント術[3]も良い成績が報告されており，今後積極的に導入していきたい．

手術施行群全例が一度は嚢胞が消失し軽快退院したが，8例（38%）が急性膵炎で再入院した．そのうち3例に新たに仮性嚢胞ができていた．アルコール多飲も原因の一つであったが再発原因の不明な症例もあった．Frey[14]は切除術，内瘻造設術，外瘻造設術の順に予後が良かったと報告しているが，このように1度の手術で完治しない例が存在するのも事実である．今回の検討症例で膵炎による死亡は無かったが，膵炎の再発例は手術群で38%，保存治療群で24%であり，膵仮性嚢胞の治療にあたっては，膵炎の治療自体が今後の課題と考えられた．

文　献

1）Bradley EL, Clements JL Jr, Gonzalez AC：The natural history of pancreatic pseudocysts：a unified concept of management. Am J Surg **137**：135―141, 1979

2）山内栄五郎，熊野玲子，池田隆久ほか：CTガイド下経皮経胃的膵仮性嚢胞穿刺・ドレナージ術．胆と膵　**22**：317―322, 2001

3）Sharma SS, Bhargawa N, Govil A：Endoscopic management of pancreatic pseudocyst：a long-term follow-up. Endoscopy **34**：203―207, 2002

4）古屋直行，越知泰英，浜野英明ほか：膵仮性嚢胞の非観血的治療法の実際と成績―内視鏡的経乳頭的ドレナージ術―．胆と膵　**22**：331―336, 2001

5）Aranha GV, Prinz RA, Esguerra AC et al：The nature and course of cystic pancreatic lesions diagnosed by ultrasound. Arch Surg **118**：486―488, 1983

6）山本正博，石田英文，大橋　修ほか：膵仮性嚢胞

の治療．消外 **19**：1703―1710, 1996
7）Nealon WH, Walser E：Main pancreatic ductal anatomy can direct choice of modality for treating pancreatic pseudocysts（surgery versus percutaneous drainage）. Ann Surg **235**：751―758, 2002
8）小林雅男，砂村真琴，松村正紀：膵仮性嚢胞の自然経過と合併症からみた外科治療方針．膵臓 **5**：325―334, 1990
9）砂村眞琴，山内淳一郎，荒井浩介ほか：膵仮性嚢胞の経過および病態からみた治療方針．外科 **57**：830―835, 1995
10）竹山宜典，黒田嘉和：膵仮性嚢胞の合併症とその対策．胆と膵 **22**：355―360, 2001
11）Adams DB, Zellner JL, Anderson MC：Arterial hemorrhage complicating pancreatic pseudocysts：role of angiography. J Surg Res **54**：150―156, 1993
12）数井啓蔵，佐治 裕，倉内宣明ほか：膵仮性嚢胞の画像診断上の問題点．日臨外医会誌 **55**：724―729, 1994
13）森 俊幸，徳原 真，阿部展次ほか：膵仮性嚢胞の外科的療法の適応と実際．腹腔鏡下嚢胞胃吻合術．胆と膵 **22**：341―347, 2001
14）Frey CF：Pancreatic pseudocyst ― operative strategy. Ann Surg **188**：652―662, 1978

Study of Surgery for Pancreatic Pseudocyst Following Acute Pancreatitis

Noriyuki Okada, Michihiko Wada, Yoshikazu Masai, Tokiharu Miyahara, Takashi Hashimoto, Shiro Imai, Ken Yanagibashi, Yutaka Konishi and Tatehiro Kajiwara
Department of Surgery, Kobe City General Hospital

Objective：We classified pancreatic pseudocysts following acute pancreatitis to determine surgical indications and prognosis. **Patients and methods**：Subjects were 38 patients with pancreatic pseudocyst following acute pancreatitis in the last 15 years classified into surgically treated and non treated groups. We discuss the features of pseudocysts, surgical indications, surgical procedures, and prognosis. **Results**：Among subjects, 21（55%）were not cured by conservative therapy, necessitating surgery. Pseudocysts necessitated surgery in cases involving a solitary pseudocyst, in the pancreatic tail, communicating to the pancreatic duct, and having a large maximal diameter. Surgery involved resection in 13 subjects-distal pancreatectomy in 11 and pancreaticoduodenectomy in 2 ; cystenterostomy in 4 ; and surgical drainage in 4. Operative indications were classified into 11 cases of symptomatic delayed healing, 4 of abscess formation, 3 of bleeding from the pseudocyst, and 3 of suspected tumor. Emergency surgery was conducted in 2 patients with bleeding and 1 with infection. Although all patients healed and discharged hospital, among those undergoing surgery, 8 relapsed into acute pancreatitis, 3 of whom had new pseudocyst. **Conclusions**：Surgery may be considered in large pancreatic pseudocysts with delayed healing, especially in relapsed patients. Intracystic bleeding, infection, or abscess indicates a surgical emergency. Since some patients undergoing surgery relapse into pancreatitis, treatment is important for both pseudocysts and acute pancreatitis.

Key words：acute pancreatitis, pancreatic pseudocyst, operative indication

〔Jpn J Gastroenterol Surg 36：179―185, 2003〕

Reprint request：Noriyuki Okada Department of Surgery, Kobe City General Hospital
4-6 Minatojimanakamachi, Chuo-ku, Kobe City, 650-0046 JAPAN