日消外会誌　36（3）：219～223，2003年

症例報告

腹腔内出血で発症した膵巨細胞癌の1例

高山赤十字病院外科，同　病理*

田中　善宏　　横尾　直樹　　北角　泰人
白子　隆志　　田中　千弘　　浦　　克明
濱洲　晋哉　　長田　博光　　岡本　清尚*

腹腔内出血を契機に発見された退形成性膵管癌（巨細胞型）の1例を経験した．症例は84歳の女性．主訴は上腹部痛．腹部USで腹水貯留と膵尾部の径4.5cm大の腫瘤を認め，腹部造影CTで脾静脈から門脈本幹への陰影欠損と，胃の大彎側に怒張した血管影を認めた．緊急開腹術により，怒張した大網静脈からの出血と判明し，結紮止血術を施行した．また，膵尾部腫瘤の組織生検にて，膵巨細胞癌と診断されたが，術後30日目に肺・肝転移を認めたため，根治術の施行は断念した．その後，膵腫瘤の増大・肝転移は進行するものの，肺転移は術後1年目には消失するという稀有な経過をたどった．本疾患は，血管への浸潤性が高く，自験例でも脾静脈の腫瘍塞栓による側副血行路の発達・怒張・破綻が腹腔内出血の原因と考えられた．本疾患の手術適応については，その極めて高い血行性転移率を考慮し，慎重に検討する必要がある．

はじめに

膵原発腫瘍のうち，今日giant cell carcinoma（巨細胞癌：以下，本症）と呼ばれるものは，1954年Sommersら[1]により肉腫様の形態を呈する膵癌の一組織型，pleomorphic carcinomaとして初めて報告された．今回著者らは，腹腔内出血を契機に発見され，特異な経過を示した膵巨細胞癌の1例を経験した．文献的に明らかな本邦報告症例49例を参考に，その臨床的特徴を検討した．

症　　例

患者：84歳，女性

主訴：腹痛

家族歴：特記すべきことなし．

既往歴：25歳時，子宮外妊娠で子宮付属器摘出術施行．

現病歴：平成12年12月1日に，突然上腹部痛が出現．疼痛は4日になり腹部全体に広がり，汎発性腹膜炎の診断で精査加療目的に当科入院となった．

入院時現症：身長141cm，体重52kg．結膜に軽度貧血を認めたが黄疸は認めず．下腹部は軽度膨満し，腹部全体に圧痛を認めた．Blumberg signを認めたが，筋性防御はなかった．

入院時血液検査：赤血球$336\times10^4/mm^3$，Hb 10.8g/dlと貧血を認めた．腫瘍マーカーはCEA 0.4ng/ml，CA19-9 19.0U/mlと正常範囲内であった．

腹部単純X線写真：小腸ガスを認めたが，鏡面像，遊離ガス像は認めなかった．

腹部超音波検査：腹水貯留と，膵尾部に一致して比較的辺縁明瞭な径約4.5cmのhypoechoic massを認めた．

腹部CT検査：腹水貯留と，膵尾部の辺縁不正，内部不均一なlow density massを認め，造影により辺縁は不均一に濃染された．脾動脈は腫瘤により圧排され，脾静脈から門脈本幹には腫瘍塞栓と考えられる欠損像を認めた．また，胃の大彎側に著明に拡張した血管影を認めた（**Fig. 1**）．試験的腹腔穿刺にて血液貯留であることを確認し，腹腔

＜2002年11月27日受理＞別刷請求先：田中　善宏
〒506-0025　高山市天満町3―11　高山赤十字病院外科

Fig. 1　Enhanced-CT scan shows ascites and a low density mass in the tail of the pancreas with an enhanced rim. Dilated vein（arrow）is seen at perigastric lesion, and splenic vein was obstructed by the tumor embolus.

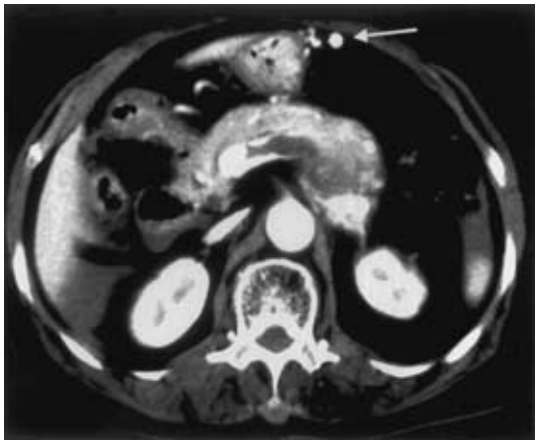

内出血に対し緊急開腹術を施行した．

手術所見：腹腔内には，約400ccの血液貯留を認め，胃壁より約3cm離れた大網内の怒張した静脈からの出血であることを確認し，結紮止血操作を行った（**Fig. 2**）．この時，膵尾部に乳白色の弾性硬な腫瘤を認め，治療方針の決定のためbiopsyを施行した．なお，腹水の洗浄細胞診はclass IIであった．

病理組織所見：出血壊死を伴い，異型核が偏在する多核巨細胞と大型の単核細胞が，不規則な肉腫様の増生を呈していた（**Fig. 3**）．破骨細胞様の巨細胞や骨形成は認めなかった．免疫組織化学染色では，ケラチン・ビメンチン染色に陽性で，LCA・S-100染色に陰性であり，上皮性の腫瘍であることが示された．以上の所見より膵巨細胞癌と診断した．

経過：術後4日目に施行した血管造影では，脾動脈の血流が脾臓へ達する前に，動静脈シャントを介して怒張した側副血行路が描出され，脾静脈本幹は造影されず，発達した側副血行路より門脈が描出された．また脾動脈は膵体尾部領域にてencasement像を呈し，腫瘍自体はhypervascularであった．術後8日目の腹部MRI所見では，T1強調でlow intensity, T2強調で肝実質と同程度の

Fig. 2　During surgery, we found bleeding from a dilated vein in the greater omentum（arrow；the bleeding site）.

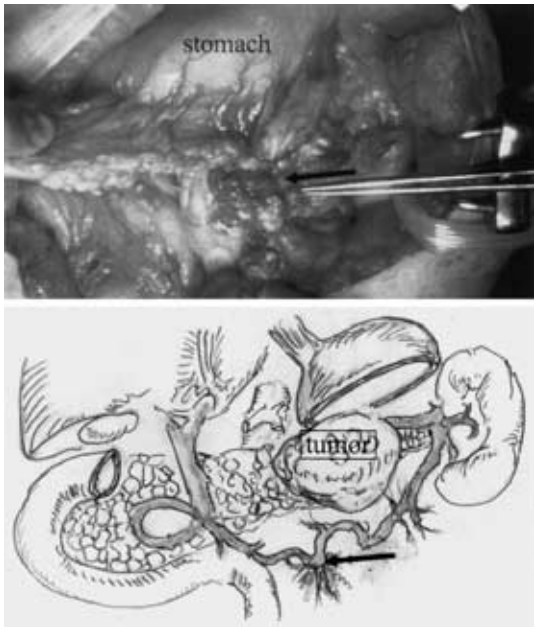

Fig. 3　Microscopic findings（H.E. stain, ×100）; Bizarre mono-and multi-nucleated giant cells that showed partial phagocytosis diffusely proliferate. There are no osteoclast-like cells.

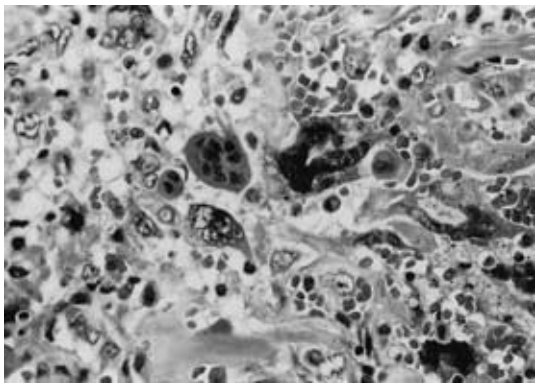

intensityのsolid and cystic componentの像を呈した．術後34日目の胸部CTでは両肺野に複数の転移性腫瘤陰影を認め，腹部CTにて肝S5, 6領域に転移を思わせる腫瘤陰影を確認した．この時点で2期的な根治術は断念し，外来通院となったが，

発症後7か月の時点で肺転移巣は最大2cm径まで拡大した．家人の勧めによりアガリクスを内服したところ，肺転移に限っては11か月の時点以降は画像上認められなくなったが，癌性悪液質は進行し，発症後15か月目に永眠された．

考　察

退形成性膵管癌の発生頻度は，欧米報告で膵癌全体の1.6〜7.1%[1)2)〜4)]とされ，本邦では2.2〜8.1%[5)6)]とされている．本邦では，本腫瘍は未分化癌の多形細胞型として扱われてきたが，癌組織の一部に腺癌との移行像も報告され[3)4)]，膵管癌の一型と考えられるようになり，1993年の膵癌取扱い規約第4版[7)]から浸潤性膵管癌の退形成性膵管癌anaplastic ductal carcinomaに分類され，巨細胞型giant cell type（多形細胞型pleomorphic type）と紡錘細胞型spindle cell typeに分けられた．巨細胞型のうち，破骨細胞類似の巨細胞が目立つものは，破骨細胞型巨細胞癌giant cell carcinoma of osteoclastoid type[8)]として区別している．破骨細胞型では，核異型性はないかあるいは極めて少なく，クロマチンに乏しい小型の核を細胞の中心部に多数有し，臨床的にも遠隔転移が少なく比較的予後良好とされ，本症とは異なる疾患概念とされている[3)8)]．新WHO分類[9)]では，退形成性膵管癌巨細胞型は膵管上皮系腫瘍の中に未分化癌として一括し，破骨細胞型は破骨細胞型巨細胞癌として膵管癌とは別項に分類されている．また，AFIP（1997）[10)]では，giant cell carcinoma undifferentiated（anaplastic）carcinomaに含め，破骨細胞型のosteoclast-like giant cell tumorと別項に区別している．

退形成性膵管癌巨細胞型の組織学的特徴として，腫瘍細胞が多形性に富み，孤立散在性に単核もしくは多核の巨細胞が発育する点が挙げられている．巨細胞は，異形性を示す大きな核を有し，細胞はエオジンに強染され，時としてcytophagocytosisやcannibalismがみられる[4)5)]．また，局所の炎症細胞浸潤が著明で，腫瘍内部に出血壊死を内包することが多い．免疫組織化学的検索では，上皮性マーカーが腫瘍細胞に陽性を示すことが特徴づけられている．

検索しえた破骨細胞型を除く巨細胞癌の本邦報告例（抄録発表を除く）は49例[11)〜47)]であった．臨床的特徴については，男性37例，女性12例で，発症年齢は33から84歳（平均64.4歳）．初発症状では腹痛19例，黄疸6例，腹部膨満4例，体重減少4例，背部痛3例，発熱2例，黒色便2例，倦怠感1例，凝固能異常1例であった．炎症所見を伴うことが多く，自験例でも外来通院中は常に白血球，CRPの高値を認めた．腫瘍マーカーではCA19-9, Elastase-1などが上昇する例がみられたが，その程度は様々であった．自験例では，Elastase-1の上昇は軽度であったが，CA19-9は死亡直前には2,362U/mlと異常高値を示した．占居部位は膵全体2例，頭部23例，体部2例，尾部8例，頭体部3例，体尾部11例であった．発育形式としては，局所にて膨張性発育を示しやすく[10)]，周囲臓器に圧排・膨張性浸潤を起こしやすいと考えられている．また，豊富な腫瘍血管新生を認めることが多く，血管造影上hypervascularityを呈しやすい[5)]ことは，通常型膵管癌との鑑別に有用である．超音波検査では，mixed patternを呈し，CT・MRI所見では辺縁は不均一に造影されるが内部はlow densityであることが多い．発見時の腫瘍の大きさは平均7.6cm（2.3から17cm）となっており，発症時すでに29例（59.2%）で肝，肺，骨などに遠隔転移を伴っていた．平均生存期間は膵切除症例で165日，非切除例（試験開腹術，組織生検，バイパス術など）で216日，非手術症例96日で，膵管癌の中でも特に予後が不良であった．このことは，本腫瘍の脈管や神経への浸潤傾向が極めて強く，早期に血行性転移や腹膜播種を来たしやすい性質によるものと考えられる．自験例での腹腔内出血は，脾静脈への浸潤・腫瘍塞栓の形成による側副血行路の発達，血管の拡張・破綻に起因するものであった．また，発症後約1か月で肝・肺への転移がみられたことは，本症における血行性転移率の高さを切実に示すものであった．以上，膵臓に巨大腫瘤が発見された場合，本疾患を念頭に置き，手術適応については，遠隔転移の検索を含め慎重に検討されるべきと考えられた．

文　献

1) Sommers SC, Meissner WA：Unusal carcinomas of the pancreas. Arch Pathol **58**：101―111, 1954
2) Garcia AA, Weiland LH：The histologic spectrum, prognosis and histogenesis of the sarcomatoid carcinoma of the pancreas. Cancer **39**：1181―1189, 1977
3) Tschang TP, Garza RG, Kissane JM：Pleomorphic carcinoma of the pancreas. An analysis of 15 cases. Cancer **39**：2114―2126, 1977
4) Cubilla AL, Fitzgerald PJ：Classification of pancreatic cancer（Nonendocrine）. Mayo Clin Proc **54**：449―458, 1979
5) 岸紀代三：膵癌の臨床病理学的検索．日大医誌 **37**：103―115, 1978
6) 神沢輝実，伊沢友明，屠　津揚ほか：膵多形細胞癌の臨床病理学的検討．膵臓　**9**：128―135, 1994
7) 日本膵臓学会編：膵癌取扱い規約．第4版．金原出版，東京，1993
8) Rosai J：Carcinoma of pancreas simulating giant cell tumor of bone. Cancer **22**：333―344, 1968
9) Kloppel G, Solcia E, Longnecker DS：Histological typing of tumors of the exocrine pancreas. International histological classification of tumors. 2nd edition. Springer, Berlin, 1996, p91―102
10) Solcia E, Capella C, Kloppel G：Tumors of the pancreas. Edited by Rosai J. Atlas of tumor pathology. Third Series Fascicle 20. AFIP, Washington D.C., 1997, p91―102
11) 重岡健一郎，岸川博紀，西村柳介ほか：著明な類白血病反応を呈した膵多形細胞癌の1例．日臨外医会誌　**39**：40―42, 1977
12) 奥山隆三，今井俊介，大野良隆ほか：膵原発多形細胞癌の細胞所見．奈良医誌　**31**：218―223, 1980
13) Oku T, Hasegawa M, Watanabe I et al：Pancreatic cancer with metastasis to the larynx. Journal of laryngology and otology **94**：1205―1209, 1980
14) 中島祥介，中野博重，仲川恵三ほか：膵原発のGiant Cell Carcinomaの1例. 胆と膵　**3**：945―949, 1982
15) Motoyama T, Watanabe H, Watanabe T et al：Pleomorphic carcinoma of the pancreas. Acta Med Biol **31**：11―17, 1983
16) 若林淳一，杉浦芳章，中西邦昭：膵原発Pleomorphic Carcinomaの1例．胆と膵　**4**：557―560, 1983
17) 村中　光，桜井　剛，西谷　弘ほか：膵原発Pleomorphic giant cell carcinomaの1例．胆と膵　**5**：191―197, 1984
18) 加藤　洋，柳澤昭夫：癌の組織像，膵癌の組織像．癌の臨　**32**：1942―1943, 1986
19) 山下和良，山下育子，清水章ほか：膵管癒合不全を合併した膵Giant Cell Carcinomaの1例．胆と膵　**7**(増)：911―916, 1986
20) 神谷順一，二村雄次，早川直和ほか：膵頭部多形細胞癌の1例．日外会誌　**87**：105―109, 1986
21) 津村裕昭，増田哲彦，角重信ほか：膵多形細胞癌の1切除例．日消外会誌　**21**：2619―2622, 1988
22) 伊藤順造，山関せん，土屋誉ほか：膵巨細胞癌（pleomorphic carcinoma）の1例，本邦集計18例の検討．消外　**12**：2025―2031, 1989
23) 岩崎啓介，松尾　武，古瀬範之ほか：膵多形細胞癌の1剖検例，その免疫組織化学的所見と癌肉腫との関連について．病理と臨　**7**：1017―1021, 1989
24) 北川　隆，相馬光宏，太田知明ほか：膵未分化癌の9剖検例における臨床的検討. 旭川病医誌　**21**：37―43, 1989
25) 梯　龍一，生駒次朗，小島裕治ほか：膵原発Pleomorphic Carcinomaの1剖検例．三重医　**34**：241―244, 1990
26) 内田　潔，伊藤真吾，山本均ほか：十二指腸憩室内出血を認めた膵多形細胞癌の1例．Gastroenterol Endosc **32**：115―124, 131, 1990
27) 田口恭仁子，斎藤清二，安藤隆夫ほか：膵原発giant cell carcinomaの1例．日消外会誌　**88**：217―221, 1991
28) 戸田理一郎，西　俊平，久保博明ほか：巨大腹部腫瘤を呈した膵多形細胞型未分化癌の1例．胆と膵　**12**：311―315, 1991
29) 平野　誠，斎藤　裕，龍沢俊彦ほか：膵多形細胞型未分化癌の1例．胆と膵　**12**：1151―1156, 1991
30) 岡村一則，谷川寛自，伊佐地秀司ほか：慢性膵炎との鑑別が困難であった微小膵多形細胞癌の1切除例．膵臓　**7**：245―252, 1992
31) 本庄恭補，半田　洋，上原総一郎ほか：膵多形細胞型未分化癌の1例．膵臓　**7**：652―656, 1992
32) 市川珠紀，小林泰之，松浦克彦ほか：膵外性に発育した膵巨細胞癌の1例. 臨放線　**37**：725―727, 1992
33) 山際裕史，矢野隆嗣：嚢胞化をきたした膵の多形性（肉腫様）腺癌の1例．治療　**74**：1785―1789, 1992
34) 吉田和彦，藤川　亨，片山隆市ほか：胆嚢癌を重複した膵多形細胞癌の1例．日消外会誌　**26**：918―922, 1993
35) 貝沼　修，原　壮，谷口徹志ほか：膵多形細胞癌の1例．日消病会誌　**92**：106―109, 1995
36) 高森　繁，相原伸好，大浦慎祐ほか：退形成性膵管癌の1切除例．本邦報告60例の検討．日臨外医会誌　**56**：1043―1049, 1995

37）丸山紀史，中郡聡夫，山口武人ほか：特異な進展を示し長期生存の得られた膵巨細胞癌の１切除例．膵臓 **10**：310―316, 1995
38）藤家 悟，豊田英治，橋本 隆ほか：膵巨細胞癌の１例．神戸病紀 **35**：107―111, 1996
39）三宅知雄，須田耕一，山村彰彦ほか：膵における多核巨細胞の臨床病理学的解析．日消病会誌 **94**：649―657, 1997
40）神沢輝実，石渡淳一，馬場裕之ほか：膵石症に合併した膵多形細胞癌の１例．膵臓 **12**：310―313, 1997
41）水上裕輔，有里智志，佐藤邦彦ほか：膵菅出血を契機に発見された退形成性膵菅癌の１例．日消病会誌 **94**：706―711, 1997
42）竹原尚之，真栄城兼清，池田靖洋：退形成性膵管癌（巨細胞型）の１例．胆と膵 **18**：512―513, 1997
43）上田順彦，小西一朗，広野禎介：退形成性膵管癌（巨細胞型）の１例．胆と膵 **19**：519―522, 1998
44）八木田美保，片岡慶正，大沢さおりほか：退形成性膵管癌の１切除例．京府医大誌 **107**：521―527, 1998
45）葦沢龍人，北村慶一，村野明彦ほか：膵巨細胞癌（多形細胞癌）の１切除例．日消外会誌 **32**：2268―2272, 1999
46）河野修三，小林 功，織田 豊ほか：退形成性膵管癌（巨細胞型）の１例 本邦報告例の臨床的検討．胆と膵 **20**（増）：1015―1020, 1999
47）上田順彦，根塚秀昭，山本精一ほか：退形成性膵癌の３例．胆と膵 **21**：671―676, 2000

A Case of Anaplastic Ductal Carcinoma of the Pancreas（Giant Cell Type）with Intraabdominal Hemorrhage

Yoshihiro Tanaka, Naoki Yokoo, Yasuhito Kitakado, Takashi Shiroko, Chihiro Tanaka, Katsuaki Ura, Shinya Hamasu, Hiromitsu Nagata and Kiyohisa Okamoto*
Department of Surgery, Takayama Red Cross Hospital
*Department of Pathology

A 84-year-old woman reporting abdominal pain was found in abdominal ultrasonography and computed tomography to have fluid collected in the abdominal cavity and a tumor in the pancreas tail. Exploratory needle aspiration showed blood, necessitating emergency surgery under a diagnosis of intraabdominal hemorrhage. During surgery, we found bleeding from a dilated vein in the greater omentum and a whitish tumor in the pancreas tail. We ligated the bleeding site and conducted a biopsy of the tumor. The pathological diagnosis was giant-cell anaplastic ductal carcinoma characterized by noncohesive sarcoma-like growth and bizarre mono- and multinucleated giant cells showing partial phagocytosis. Magnetic resonance imaging showed an inhomogenous mass with central necrosis. Angiography showed tumor encasement and hypervascularity. A month later, lung and liver metastases were observed, and the woman died 15 months postoperatively of cancerous cachexia. Some 49 cases, including ours, have been reported in the Japanese literature. Many tumors were huge, with an average diameter of 76 mm. Imaging findings were characterized by hypervascularity on angiography and a relatively high incidence of cystic components in tumors. The prognosis is poor in many cases because patients are often not precisely diagnosed until the disease was in an advanced stage.

Key words：pancreas cancer, giant cell carcinoma, pleomorphic carcinoma

〔Jpn J Gastroenterol Surg 36：219―223, 2003〕

Reprint requests：Yoshihiro Tanaka Department of Surgery, Takayama Red Cross Hospital
3-11 Tenmacho, Takayama, 506-0025 JAPAN