日消外会誌　36（3）：229～233，2003年

症例報告

横行結腸癌による成人腸重積症の1例

北本共済病院
竹並　和之　　吉井　克己　　松村　直樹

癌腫に伴う腸重積症例は比較的まれであり，なかでも横行結腸での発生はさらにまれである．横行結腸癌による成人腸重積症の1例を報告し文献的考察を加えた．

症例は88歳の女性．腹痛，腹部膨満感を主訴にイレウスの診断で入院．上腹部に腫瘤を触知し，腹部超音波検査で同部位に横断像でmultiple concentric ring signを縦断像でhay-fork signを認めた．腹部CT検査で横行結腸が肛門側に順行性に陥入し，先進部で腫瘤影を認めた．横行結腸癌による腸重積を考え横行結腸切除術を施行した．腫瘍は径6.5×4.5cmの全周性の1型で，組織学的には粘液癌で深達度se，ly_1，v_1，n_0，Stage IIであった．

1990年から現在までに報告された横行結腸癌による腸重積症は自験例を含め8例のみであった．大腸癌による成人腸重積症の本邦報告73例を集計し，その臨床的特徴を再考した．

はじめに

成人の腸重積症は小児に比べてまれな疾患で，全腸重積のわずか10%程度に過ぎず，大腸では癌腫によるものが多い．大腸癌による成人腸重積症は盲腸とS状結腸に好発するとされ横行結腸例はきわめてまれである．

今回，我々は横行結腸癌による成人腸重積症の1例を経験したので若干の文献的考察を加え報告する．

症　例

患者：88歳，女性

主訴：腹痛，腹部膨満感

家族歴：特記すべき事なし．

既往歴：特記すべき事なし．

現病歴：2001年6月4日より周期的な腹痛あるも様子みていたところ腹痛が持続するようになり6月5日当院を受診した．

入院時現症：身長143cm，体重39kg．貧血・黄疸は認めず．胸部理学的所見に異常なし．腹部は膨隆し臍上部に手挙大の可動性を有し圧痛を伴う腫瘤を触知した．

入院時検査成績：末梢血液ではRBC 403×10^4/mm^3，HB 8.3g/dl，Ht 29.0%と軽度の貧血を認めたが，血液生化学検査では特に異常を認めなかった．

腹部単純X線写真：著明なニボー像を認めイレウスと診断された．

腹部超音波検査：横断像で同心円構造を呈するmultiple concentric ring sign[1]を，縦断像でhay-fork sign[2]と称される層状の円柱構造を呈する腫瘤を認めた（**Fig. 1**）．

腹部CT検査：横行結腸に肛門側腸管へ順行性に陥入した腸重積を認め上行結腸まで著明に拡張していた．また，先進部で腫瘍を疑う不整な腫瘤影を認めた（**Fig. 2**）．

以上の所見より，横行結腸癌による腸重積と診断し6月6日手術を施行した．

手術所見：横行結腸が順行性に陥入した腸重積を認め同部位に硬い腫瘤を触知した．腸管の血行は保たれ壊死に陥った部位はなかった．重積部の癒着は強固で整復は不能であった．横行結腸を領域リンパ節とともに切除した（**Fig. 3a**）．

切除標本：腫瘍は径6.5×4.5cmの1型腫瘍で，mucinous adenocarcinomaで深達度se，ly_1，v_1，n_0，Stage IIであった（**Fig. 3b**）．

＜2002年11月27日受理＞別刷請求先：竹並　和之
〒364-0023　北本市下石戸下511―1　北本共済病院

Fig. 1　Abdominal ultrasonography showing multiple concentric ring sign on the transverse section (a) and hay-fork sign on the longitudinal section (b) of the intussusception (arrow).

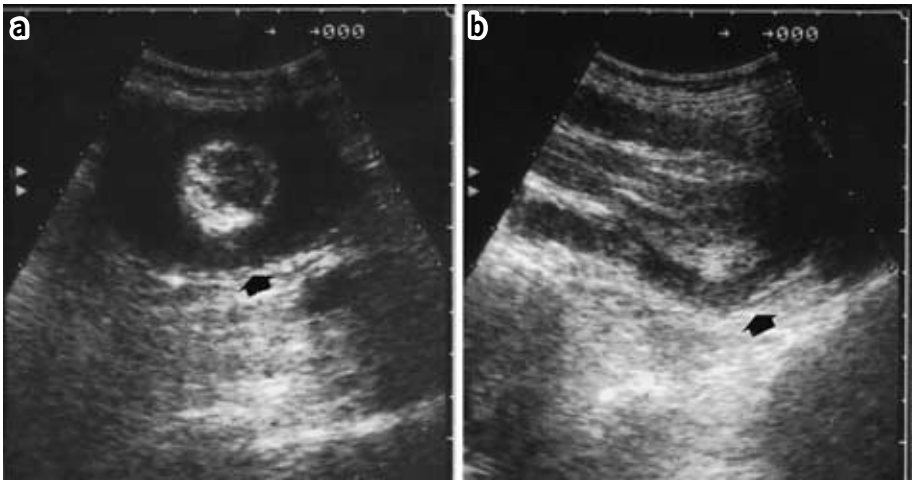

Fig. 2　Abdominal computed tomography showing the invagination at the transverse colon. The tumor was suspected at the apex of the intussusception (arrow).

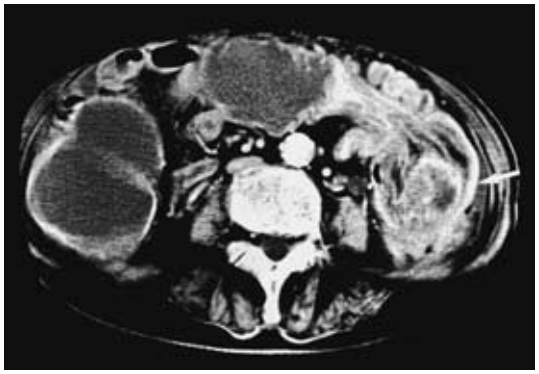

Fig. 3　Intraorerative photograph showing the transverse colon invaginated normogradely (a). Macroscopic findings of the resected specimen showing type 1 tumor (b)(arrow).

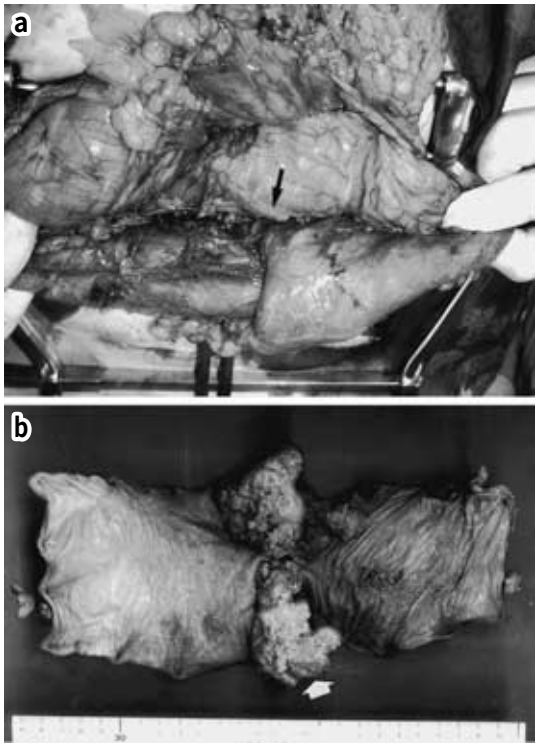

術後経過：特に重篤な合併症もなく経過良好で術後54日間の療養後に退院となった．

考　察

成人の腸重積症は小児に比べてまれな疾患で，その発生頻度は諸家の報告によれば全腸重積の5～10%に過ぎない[3)～5)]．また，小児の腸重積症では90%以上が特発性であるのに対し，成人では80～90%が器質的疾患を伴い[3)6)]，成人の大腸腸

Table 1 Collection of 73 cases of adult intussusception caused by colorectal cancer in the Japanese literature (1990. 1 ～ 2002. 7)

1) sexes		6) Macroscopic classification	
males : females = 25 : 48		Type 0	10 (13.7%)
2) Average age		Type 1	39 (53.4%)
69.7 years (22 ～ 91)		Type 2	23 (31.5%)
3) Symptoms		Type 3	1 (1.4%)
abdominal pain	42 (57.5%)	7) Depth of invasion	
bloody stool	33 (45.2%)	m	5 (6.8%)
diarrhea	9 (12.3%)	sm	5 (6.8%)
4) Clinical findings		mp	13 (17.8%)
mass palpable	35 (47.9%)	ss	42 (57.5%)
ileus	22 (30.1%)	se	8 (11.1%)
5) Location		8) Preoperative diagnosis	
Cecum	24 (32.9%)	intussusception	69 (94.5%)
Ascending	4 (5.5%)	intussusception due to colorectal cancer	46 (63.0%)
Transverse	8 (10.9%)		
Descending	2 (2.7%)		
Sigmoid	34 (46.6%)		
Rectum	1 (1.4%)		

重積症のうち60～70%が悪性疾患によるもので，重積をおこした悪性疾患の90%以上を癌種によるものが占めている[5)6)]．

1990年1月から2002年7月までに論文として記載明確な（抄録を除く）大腸癌による腸重積症の本邦報告例は医学中央雑誌で調べえた限り72例あり，これに自験例を加えた73例を集計し臨床的検討を加えた（**Table 1**）．男女比は25：48で女性に多く，年齢は22歳～91歳で70歳代が最も多く平均69.7歳であった．諸家の報告でも女性に多いとされ特に70歳以上の高齢者では男女比は1：3.4と多く認められたとする報告もある[7)]．自験例を含め70歳以上の高齢者は46例（63.0%）であった．通常の大腸癌の発生頻度は60歳代にピークを認め男性が女性に比べ多いとされており[8)]，高齢者や女性に多いことが大腸癌による腸重積症の一つの特徴と思われる．高齢者に多い理由として加齢による腸管周囲結合組織の脆弱化があげられ[9)]，また女性に多い理由として女性の方が腸管と後腹膜との結合性が緩く可動性に富んでいる解剖学的特徴に起因すると推察され[10)]，さらに妊娠，分娩の反復による影響も指摘されている[11)]．

成人腸重積症の臨床症状は乳幼児に比べ定型的症状に乏しく，一般に経過は緩徐で腹痛，悪心，嘔吐などの閉塞症状が主であり，粘血便や腹部腫瘤を認める頻度は少ないと言われている[12)]．今回の集計では，腹痛が42例（57.5%）で最も多く，下血を33例（45.2%）に，下痢を9例（12.3%）に認めた． 腫瘤を触知されたのは35例(47.9%)で，イレウス状態を呈したのは22例（30.1%）のみであった．また，緊急手術に関して記載が明らかなものは20例（27.4%）にとどまりほとんどの症例は待機的に手術されているようであった．

成人腸重積症は臨床症状が非特異的であることとあいまって，以前は術前診断率が低く原因不明の腸閉塞として手術されていることも多く[6)]，大下ら[7)]は53.5%の診断率を報告している．しかし，今回の集計では腸重積の術前診断率は69例（94.5%）であり，各種画像診断の発達により現在ではほとんどの症例で術前診断がえられていた．腸重積の診断には超音波やCT検査が有用で，multiple concentric ring sign[1)]，target like sign[13)]，hay-fork sign[2)]などと表現される特徴的な所見により確定診断が可能である．しかし，腸重積の原因である大腸癌まで診断をつけるのはいまだ容易ではなく，腸重積大腸癌の術前診断率は46例（63.0%）にとどまっていた．その診断の根拠となった検査の内訳は，生検を含む大腸内視鏡29例，肛門

脱による直接観察11例，注腸造影4例，CT検査2例であった．注腸造影は48例に施行されていたが整復されていたのはわずか6例のみで，小児の腸重積と異なり整復目的としての有効性は少ないものと思われた．大腸癌腸重積症の診断に大腸内視鏡検査が有用であったとする報告もみられ[14]，今回の集計では大腸内視鏡は約半数の36例に施行されており，そのうち28例（77.8%）に大腸癌の診断が可能であった．自験例では全身状態から断念されたが，大腸内視鏡検査も全身状態が許せば確定診断可能な検査として考慮すべきものと考える．

結腸癌起因の腸重積症の好発部位は盲腸，S状結腸で両者で83.8～88.4%を占めると報告されている[7)15)]．今回の集計でもS状結腸が34例（46.6%）と最も多く，次いで盲腸24例（32.9%）でこの両者が約8割を占め，他の報告とも一致する結果であった．横行結腸癌腸重積症は自験例を含め8例（10.9%）であった．他に上行結腸4例，下行結腸2例，直腸1例であった．盲腸とS状結腸に好発する理由として，腸管の移動性の大きさが指摘されている[16]．元来S状結腸は大腸癌の発生部位として多いわけだが，頻度の少ない盲腸に好発する理由として，移動盲腸の合併があげられている[17]．しかし，今回の集計では総腸管膜症を含め移動盲腸の記載がみられたのは9例にすぎず，盲端になっている盲腸の構造的特徴から他部位とは異なる特異な蠕動様式の関与[10)15)]も大きい要因かと推察された．

肉眼型では1型，2型，0型の限局性腫瘤が腸重積を起こしやすいとされており，山下ら[15]は1型が34.3%，2型，0型を合わせると94.3%であったと報告している．われわれの集計でも1型が39例（53.4%）と最も多く，2型，0型を合わせると98.6%とほとんどを占めていた．壁深達度については早期癌に腸重積が発生しやすいと報告されてきた[7)16)]．一方，早期癌に多いという傾向はないとする報告もみられ[9)10)]，今回の集計でも深達度ssが42例（57.5%）と最も多く，smまでのいわゆる早期癌は10例（13.7%）にとどまっていた．以上の結果より腸重積の発生要因としては癌の発生部位ならびにその形態が重要であり，たとえ進行癌であっても周囲組織への癒着，浸潤がなければ腸重積を起こしうるものと考えられた．

大腸癌腸重積症の手術には術中に整復すべきか否かの議論がある．術中の徒手整復は腫瘍細胞の血行転移や腹膜播種を引き起こす可能性があるため，整復せず腸切除すべきという意見が多い[3)5)]．しかし，腸重積の整復がはたして本当に予後に影響をあたえるのかという点について明確にのべられた文献はなくその根拠は不明である．多くの症例では自験例同様，癒着や浮腫のため整復不能の場合が多いものと推察され今回の集計では，術中に整復されていたのは27例（37.0%）であった．石榑ら[18]は腸重積により肛門外に脱出したS状結腸癌の2例を報告し，肛門外に脱出したまま根治手術を行おうとすればすべての症例で腹会陰式直腸切断術が必要になってしまい過大手術になる危険性が高いことを指摘している．穿孔をきたすような無理な整復は慎むべきだが，可能であれば整復を試み適切な切除範囲を決定し過大侵襲を回避することが特に高齢者では大切であると考える．

文　献

1) Holt S, Samuel E：Multiple concentric ring sign in the ultrasonographic diagnosis of intussusception. Gastrointest Radiol **3**：307―309, 1978
2) Alessi V, Salerno G：The " hay-fork " sign in the ultrasonographic diagnosis of intussusception. Gastrointest Radiol **10**：177―179, 1985
3) Weilbaecher D, Bolin JA, Hearn D et al：Intussusception in adults. Am J Surg **121**：531―535, 1971
4) Brayton D, Norris WJ：Intussusception in adults. Am J Surg **88**：32―43, 1954
5) Sanders GB, Hagan WH, Kinnaiard DW：Adult intussusception and carcinoma of the colon. Ann Surg **147**：796―804, 1958
6) 堀　公行：成人腸重積症―6治検例と本邦最近10年間の報告例の集計をもととして―．外科 **38**：692―698, 1976
7) 大下裕夫，田中千凱，伊藤隆夫ほか：大腸癌による腸重積症の3例．日臨外医会誌　**49**：1435―1439, 1988
8) Japanese Society for Cancer of the Colon and Rectum：Multi-Institutional Registry of Large Bowel Cancer in Japan. **Vol. 17**, Cases treated in 1995

9）高田知明，吉田秀明，塚田守雄ほか：上行結腸の特発性腸重積に盲腸癌による腸重積が嵌頓した１例．日臨外会誌 **34**：118―122, 2001
10）中村文隆，道家 充，成田吉明ほか：盲腸癌による高齢者の腸重積症の１例．日臨外会誌 **59**：2859―2863, 1998
11）鈴木博孝：機構および機能異常．木本誠二編．新外科学大系 23B．中山書店，東京，1991, p343―394
12）中原泰生，山下勝之：成人腸重積症の４例．日消外会誌 **15**：521―524, 1982
13）Weissberg DL, Scheible W, Leopoid GR：Ultrasonographic appearance of adult Intussusception. Radiology **124**：791―792, 1977
14）相馬光宏，太田知明，北川 隆ほか：内視鏡的に確信し得たＳ状結腸癌による成人腸重積症の１例．Gastrenterol Endosc **31**：2519―2523, 1989
15）山下好人，大平雅一，川添義行ほか：結腸癌に起因する腸重積の２例．日消外会誌 **25**：2041―2045, 1992
16）小堀鴎一郎，木下智治，稲垣秀生：癌腫による成人回盲部腸重積症の２例．外科治療 **29**：232―235, 1973
17）藤澤貴史，坂下正典，萩野晴彦：盲腸癌に起因する成人腸重積症の１例．癌の臨 1585―1592, 1997
18）石樽 清，山内晶司，浅野浩史：腸重積をきたし肛門外に脱出したＳ状結腸癌の２例．日臨外会誌 **59**：753―758, 1998

A Case of Adult Intussusception Caused by the Transverse Colon Cancer

Kazuyuki Takenami, Katsumi Yoshii and Naoki Matsumura
Department of Surgery, Kitamoto Kyosai Hospital

A 88-year-old woman was admitted to our hospital complaining of abdominal pain and distension. A tender hard mass was palpated on her upper abdomen. Abdominal X-ray showing the air-fluid level led to the diagnosis of ileus. Furthermore, intussusception caused by transverse colon cancer was diagnosed based on ultrasonography, computed tomography. Operation was performed. Upon laparotomy, the transverse colon was found to be normogradely invaginated with the tumor at the apex of the intussusception, and it was found to difficult to reduce the intussusception due to severe adhesion. Transverse colon was resected with the regional lymphnodes. Histopathologically, the tumor was type 1 and 6.5×4.5cm in size, mucinous adenocarcinoma of se, ly1, v1, n0, Stage II. Intussusception in adults is rarely caused by transverse colon cancer with only 8 cases reported since 1990 in the Japanese literature. We reviewed the 73 cases of adult intussusception caused by colorectal cancer previously reported since 1990 in the Japanese literature.

Key words：adult intussusception, transverse colon cancer

〔Jpn J Gastroenterol Surg 36：229―233, 2003〕

Reprint requests：Kazuyuki Takenami Department of Surgery, Kitamoto Kyosai Hospital
511-1 Shimoishidoshimo, Kitamoto, 362-0023 JAPAN