日消外会誌　36（4）：304～308，2003年

症例報告

S状結腸間膜内ヘルニアの1例

都立駒込病院外科
片柳　創　大植　雅之　山口　達郎
高橋　慶一　森　武生

症例は59歳の男性．突然の下腹部痛にて近医受診．手術歴や外傷はなかったが腸閉塞の診断で入院となった．保存的治療にて軽快しないため当院転院となる．小腸造影でTreitz靭帯より約100cmおよび120cmの小腸に腸管外からの圧排と思われる狭窄像を認め，この間がループ状となっており内ヘルニアを強く疑い症状発生より34日目に開腹手術施行した．S状結腸間膜右葉に3cmの欠損を認め，間膜内に小腸が約15cm嵌頓しておりS状結腸間膜内ヘルニアと診断した．嵌頓小腸を還納し，間膜欠損部を閉鎖し手術終了した．

S状結腸間膜内ヘルニアはまれな疾患で本邦での報告例は，自験例を含め17例のみであった．手術歴のない腸閉塞症例は本疾患も念頭において精査すべきであると考えられた．

はじめに

S状結腸間膜への内ヘルニアは極めてまれな疾患である．今回われわれは，S状結腸間膜右葉欠損部に小腸が嵌頓し，イレウス症状を発症したS状結腸間膜内ヘルニアを経験したので報告する．

症　例

症例：59歳，男性

主訴：下腹部痛

既往歴：手術既往歴なし．その他，特記すべきことなし．

家族歴：父が食道癌にて死亡．

現病歴：2002年1月3日夕食摂取後より突然の下腹部痛出現．1月4日近医受診，腸閉塞の診断で入院．保存的加療を行い症状軽快するも腹部単純X線にて鏡面像の消失を認めないため当院紹介され1月15日転院となった．

入院時現症：身長172cm，体重61kg．血圧126/78mmHg，脈拍72/分整，体温37.0度，腹部は平坦，軟で腫瘤は触知せず，圧痛も認めなかった．腸雑音は微弱で金属音は聴取しなかった．

入院時検査所見：WBC 6200/μlで正常，CRP0.8 mg/dlと軽度高値，総蛋白5.3g/dl，アルブミン3.2 g/dlと軽度低値であったが他の検査所見に異常は認めなかった（**Table 1**）．

Table 1　Laboratory data on admission

WBC	6,200 /μl	GOT	18 IU/l
RBC	419×10⁴ /μl	GPT	20 IU/l
Hb	13.2 g/dl	ALP	123 IU/l
Ht	39.3 %	LDH	144 IU/l
Plt	33.5×10⁴ /μl	BUN	9 mg/dl
TP	5.3 g/dl	Cr	1 mg/dl
Alb	3.2 g/dl	CRP	0.8 mg/dl
T-Bil	0.4 mg/dl	CEA	0.9 ng/ml
		CA19-9	<2 U/ml

腹部単純X線検査：左側腹部に鏡面像を認めた（**Fig. 1**）．

注腸検査：上行結腸に憩室を認めたがその他に異常所見を認めなかった．

腹部CT検査：骨盤内に小腸の軽度拡張像を認めたが，その原因は判然としなかった．

入院後経過：前医に引き続き絶飲食，中心静脈栄養による保存的療法を行った．その後も腹部単純X線で鏡面像は消失しなかった．排ガスは良好であり，また腹部に圧痛も認めないため腸液の貯留は多くはないと判断し，イレウス管は挿入しなかった．小腸造影検査でTreitz靭帯より約100cmおよび120cmの小腸に腸管外からの圧排と思わ

＜2002年12月18日受理＞別刷請求先：片柳　創
〒113-8677　東京都文京区本駒込3―18―22　都立駒込病院外科

Fig. 1 Plain abdominal X-ray showed small bowel gas with air-fluid at left middle abdominal space.

Fig. 2 Radiological study with cotrast showed that two smooth narrowing places（→）of the small bowel at center lower space.

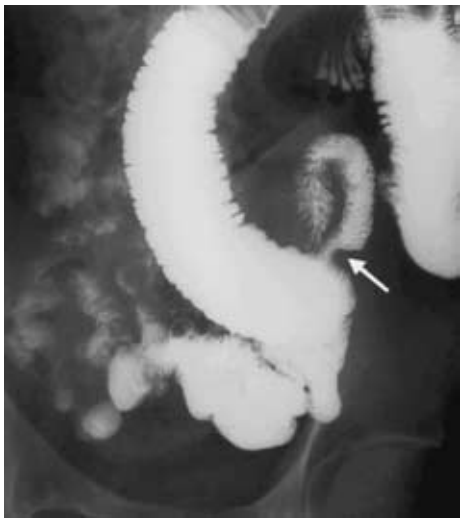

れる狭窄像を認めた．この狭窄部の間がループ状になっており（**Fig. 2**）内ヘルニアと診断し，2月６日に手術を施行した．

手術所見：下腹部正中切開で開腹したところトライツ靭帯より約120cm肛門側の小腸がＳ状結腸間膜の右葉欠損部に嵌頓しておりこれより口側の小腸が拡張していた．ヘルニア門は径３cmで

Fig. 3 Operative findings showed that an intra-mesosigmoid hernia containing 15 cm of non-ischemic small bowel.（→：hernia orifice, OS：oral side ileum, AS：anal side ileum）

Fig. 4 There was incarceration of the small bowel into a mesentric defect of the right side of the sigmoid colon.

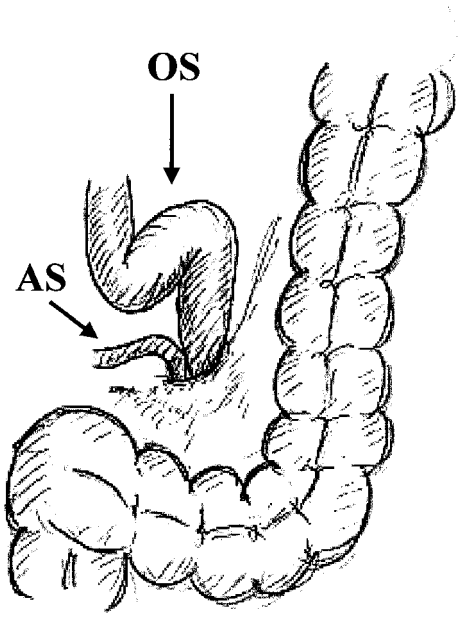

あった．嵌頓小腸は約15cmで，ヘルニア門で腸間膜と軽度癒着していたが容易に剝離，整復しえた（**Fig. 3, 4**）．腸管壁はやや暗赤色であったが，整復後に色調は改善したため小腸切除は施行せず，へ

Table 2　Case reports of an intramesosigmoid hernia in the Japanese literature

	Author	Year	Age	Sex	Days before	hernial orifice	Mesenteric defect	Intestinal resection	Intestinal length in the sigmoid mesocolon	distance from
1	Ri	1942	45	M	3	3cm	right	no		
2	Shirai	1947	48	M	21		right	no	5cm	
3	Shirai	1947	46	M			right	no		
4	Setou	1978	69	M	5	2cm	right	no		50cm
5	Yamada	1985	39	M	3	3cm	right	no	10cm	60cm
6	Shimabukuro	1998	63	M			right	no		
7	Itou	1994	49	M	11	2cm	right	no		15cm
8	Tada	1994	83	M	9	2cm	right	no	10cm	100cm
9	Imasato	1996	66	M		3cm	right	yes	150cm	
10	Igarashi	1998	60	M	11	2.1cm	right	no	7.5cm	100cm
11	Teruya	1998	79	M	7	2cm	left	no	10cm	50cm
12	Ido	1998	66	M	0	1cm	right	no		90cm
13	Shibahara	1999	50	M	7	1.5cm	right	no		50cm
14	Kobayashi	2000	57	M		2cm		no	10cm	30cm
15	Okutani	2001	80	M	4	10cm	right	yes	160cm	160cm
16	Kikutsuji	2001	49	M	13			no	10cm	50cm
17	our case	2002	59	M	34	3cm	right	no	15cm	200cm

ルニア門を縫合閉鎖し手術終了とした．術後経過良好で，第 3 病日より食事開始，第 8 病日に退院となった．

考　察

内ヘルニアは Steinke[1]により体腔内の異常に大きい陥凹部，嚢状部，裂孔に臓器が嵌頓することと定義されている．本邦におけるその頻度は腸閉塞手術の 0.5～0.8% と非常にまれである[2]．さらに，S 状結腸間膜による内ヘルニアは内ヘルニア全体の 5% に過ぎない[3]．Benson ら[4]は，1963 年 S 状結腸間膜によるヘルニアを次の 3 種に分類している．

1．Intersigmoid hernia（S 状結腸間膜窩ヘルニア）は S 状結腸間膜と左側壁側腹膜の癒合異常のため形成される S 状結腸間膜窩に腸管が嵌頓するものである．

2．Transmesosigmoid hernia（S 状結腸間膜裂孔ヘルニア）は S 状結腸間膜基部に穿孔性の欠損があり，同部より腸管が陥入し腸間膜を右から左へ穿通性に脱出する．

3．Intramesosigmoid hernia（S 状結腸間膜内ヘルニア）は S 状結腸間膜の左葉か右葉のいずれかにヘルニア嚢を形成する欠損孔を生じ，腸管が同部位へ嵌頓するものである．

自験例は S 状結腸右葉に小腸が入り込んでおり S 状結腸間膜内ヘルニアであった．S 状結腸間膜内ヘルニアは極めてまれな疾患で，医学中央雑誌によると本邦では 1942 年の李[5]以来，自験例を含め 17 例の報告[5)～19)]がある（**Table 2**）．全例男性で年齢は 39～83 歳，平均 59.3±13.2 歳であった．間膜右葉の内ヘルニアが 14 例 93.3%, 左葉が 1 例 6.7% で大半が右葉の欠損であった. ヘルニア門径は 1～10cm で平均 2.8cm であった．嵌頓小腸は 5～160cm, 平均 38.8cm であった. 嵌頓部位は記載のあった 12 例中 10 例が回腸末端より口側 100 cm 以内であった．これは解剖学的に S 状結腸が回盲部に近いためと思われた．

内ヘルニアの発生原因は先天的異常によるものと，後天的因子の両者があると考えられている．後者は，急激な痩せ，肥満，腹腔内炎症後の瘢痕性収縮，腫瘍による腸管圧迫などが考えられている．自験例では後天的因子を認めないため，先天的異常によるものである可能性が高いものと考えられた．

S 状結腸間膜内ヘルニアに特徴的な症状はなく嘔吐，腹痛，腹部膨満感が主である．Janin ら[20]は外ヘルニアや手術歴がなく腸閉塞をきたした場合，特に慢性の間歇的腹痛の既往や腹部腫瘤を触

知する場合，内ヘルニアの可能性もあるとしている．

術前診断は非常に困難で，小腸造影で完全閉塞像や先細り像を認め責任病変部位が同定されても確定診断には至らない．五十嵐ら[13]は，ガストログラフィンによる注腸とイレウス管からの同時造影にて回腸の先細り完全狭窄像をS状結腸ループ内に認め，その直後のCTでS状結腸間膜内ヘルニアと診断している．菊辻ら[19]は，CTおよびMRIで術前の嵌頓腸管の存在，すなわち内ヘルニアの診断が可能であったとしている．自験例の場合，注腸では異常を認めなかったが，小腸造影でループ状になった滑らかな狭窄像を2か所認めており内ヘルニアを強く疑う所見であると考えた．本疾患を念頭において各検査を施行すれば術前診断可能と考えられた．

本疾患で小腸切除が施行されたのは2例18%のみで残りの15例82%は間膜欠損部閉鎖のみであった．小腸切除例が少ない理由として五十嵐ら[13]は，腸管が入り込むスペースが少なく脱出腸管が比較的短いため血流障害が軽度であり，腸管が壊死に陥りにくいためであるとしている．小腸切除された2例はいずれも嵌頓小腸が150cm以上と長く，1例は間膜内で捻転しており，もう1例は漿膜面の損傷が修復不能であった．間膜欠損部閉鎖のみ施行した症例の嵌頓小腸はいずれも15cm以下であった．

本疾患に特徴的な臨床症状はなく，術前診断も困難であるが，手術歴や外傷のない腸閉塞の場合は本疾患も考慮して精査すべきであると思われる．

文　献

1) Steinke CR：Internal hernia. Arch Surg **25**：909—925, 1932
2) Mock JC, Mock HE：Strangulated internal hernia associated with trauma. Arch Surg **77**：881, 1958
3) 天野純治：内ヘルニアの診断と治療. 外科 MOOK **52**：85—96, 1989
4) Benson R, Killen DA：Internal hernias involving the sigmoid mesocolon. Ann Surg **159**：382—384, 1964
5) 李　永楽：S状結腸間膜窪内嵌頓「ヘルニア」ニ由ル腸閉塞手術治験例．日外会誌　**43**：450—451, 1942
6) 白井　喬：S状結腸間膜窪ヘルニアの2例．日外会誌　**47**：29, 1948
7) 瀬藤晃一，相生　仁，平石　深ほか：きわめてまれな内ヘルニアの1例．外科　**40**：1391—1393, 1978
8) 山田則道, 宮崎　要, 桐田考史ほか：S状結腸間膜ヘルニアの1例. 日救急医会関東誌　**6**：444, 1995
9) 島袋　隆, 丸尾祐司, 橋本光孝ほか：S状結腸間膜内ヘルニアの1例．日臨外医会誌　**49**：198, 1988
10) 伊藤浩一, 萩野憲二, 松垣啓司ほか：S状結腸間膜内ヘルニアの1例．外科　**56**：545—548, 1994
11) 多田真和, 金丸　洋, 堀江良彰ほか：S状結腸間膜内ヘルニアの1例. 日消外会誌　**27**：2705—2708, 1994
12) 今里雅之, 林　恒男, 田中精一ほか：S状結腸間膜内ヘルニアの1例．外科　**58**：493—495, 1996
13) 五十嵐章，奥田康一，西脇　真ほか：術前診断しえたS状結腸間膜内ヘルニアの1例．日消外会誌　**31**：1816—1820, 1998
14) 照屋　剛, 高江州裕, 外間　章ほか：S状結腸間膜内ヘルニアの1例. 日臨外会誌　**59**：1401—1404, 1998
15) 井戸政佳，黒田久弥，伊藤彰博ほか：広範な後腹膜膿瘍をきたしたS状結腸間膜内ヘルニアの1例．日臨外会誌　**59**：3189—3193, 1998
16) 芝原一繁, 中田浩一, 渡辺　透ほか：S状結腸間膜内ヘルニアの1例. 日臨外会誌　**60**：1926—1929, 1999
17) 小林昭彦，小関廣明，増子　毅ほか：術前に小腸造影検査が有効であった内ヘルニアの2例．日消外会誌　**33**：634—638, 2000
18) 奥谷大介，枝園忠彦，宗　淳一ほか：絞扼性イレウスを発症したS状結腸間膜内ヘルニアの1例．日臨外会誌　**62**：817—820, 2001
19) 菊辻　徹，石川正志，花城徳一ほか：術前診断にCT・MRI検査が有用と考えられたS状結腸間膜内ヘルニアの1例．日腹部救急医会誌　**21**：723—727, 2001
20) Janin Y, Stone AM, Wise L：Mesenteric hernia. Surg Gynecol Obstet **150**：747—754, 1980

A Case Report of Intramesosigmoid Hernia

So Katayanagi, Masayuki Ohue, Tatsurou Yamaguchi,
Keiichi Takahashi and Takeo Mori
Department of Surgery, Tokyo Metropolitan Komagome Hospital

A 59-year-old man was admitted to the hospital for lower abdominal pain. He had neither a past history of surgery nor injury of abdomen. An abdominal X-ray film showed niveau. No symptomatic remission could be achieved with a conservative treatment. Radiocontrast study showed an intestinal obstruction due to internal hernia. A laparotomy was performed on the 34th day after the onset of symptoms. Laparotomy revealed an intramesosigmoid hernia, containing 15 cm of non-ischemic small intestine. The small intestine was reduced easily and defect of sigmoid mesocolon was closed by suture. An intramesosigmoid hernia have come to only 17 including this case in Japan to the best of our knowledge. This suggests that patients with no history of abdominal trauma or surgery should be considered for this disease.

Key words：intramesosigmoid hernia, ileus, internal hernia

〔Jpn J Gastroenterol Surg 36：304—308, 2003〕

Reprint requests：So Katayanagi　Department of Surgery, Tokyo Metropolitan Komagome Hospital
3-18-22 Honkomagome, Bunkyoku, Tokyo, 113-8677 JAPAN