日消外会誌　36（5）：359～362，2003年

症例報告

腹部鈍的外傷による胃完全離断の1例

長野赤十字病院外科
中村　俊幸　　三澤　良輔　　町田　泰一
中田　伸司　　袖山　治嗣　　若林　正夫

症例は54歳の男性．木材による腹部打撲にて近医を受診した．ショック状態を呈し，当院救急外来へ搬送された．来院時意識清明，収縮期血圧70mmHg，脈拍40/min，腹部は板状硬で，強い圧痛を認めた．腹部超音波検査で胃壁は不連続で，腹部CT検査でも前庭部の壁の不連続と，同部から肝下面にかけて血液と思われる液体の貯留を認めた．胃損傷の診断で緊急手術を施行した．胃は前庭部で完全離断となっており，十二指腸下行脚背側にも穿孔を認めた．膵胆管系に損傷のないことを確認し，十二指腸は直接縫合閉鎖とした．胃に対しては幽門側胃切除を行い，Billroth II法にて再建した．

はじめに

上腹部の鈍的外傷による臓器損傷は，交通外傷時に発生することが多く，損傷臓器は肝，脾臓が多い[1)2)]．今回われわれは，木材による上腹部の鈍的外傷が原因となった胃完全離断の1例を経験したので，若干の文献的考察を加えて報告する．

症　例

患者：59歳，男性

主訴：腹痛

既往歴：特記事項なし．

現病歴：2002年3月12日16時頃，電動ノコギリによる木材切断作業中に，大きさ約2×10×80cmの角材がはねて，上腹部を殴打した．腹痛を主訴に近医を受診し，ショック状態を呈したため，同日17時10分当院救急外来に搬送された．

入院時現症：体温36.9℃，収縮期血圧70mmHg，拡張期血圧測定不能，脈拍40/min．四肢に冷感を認めた．右上腹部に約2×10cmの軽度の皮下出血を認めた．腹部はやや膨満し，全体に強い圧痛と筋性防御を認めた．

血液検査所見：白血球数は15,900/mm^{3}と上昇しており，軽度の貧血とGOT上昇を認めた．血清アミラーゼは257 IU/*l*と上昇していた（**Table 1**）．

Table 1　Laboratory data on admission

WBC	15,900 /mm^3	BUN	18.9 mg/dl
RBC	344 × 10^4 /mm^3	Cr	0.47 mg/dl
Hb	11.6 g/dl	Amy	257 IU/*l*
Ht	33.8 %	CPK	97 IU/*l*
Plt	23.6 × 10^4 /mm^3	CRP	0.1 mg/*l*
GOT	51 IU/*l*	Na	132 mEq/*l*
GPT	39 IU/*l*	K	4.0 mEq/*l*
T-Bil	0.5 mg/dl	Cl	103 mEq/*l*

腹部単純X線検査：遊離腹腔内ガス像は認めなかった．

腹部超音波：右上腹部の液体貯留と胃壁の不連続所見が認められた．

腹部CT：胃前庭部付近から肝下面にかけて血液と思われる液体の貯留があり，前庭部で胃壁の不連続像が認められた（**Fig. 1**）．遊離ガス像は認めなかった．肝臓，膵臓，脾臓の実質臓器には画像上損傷は認められなかった．

以上から，腹部鈍的外傷による胃損傷の術前診断で緊急手術を施行した．

手術所見：上腹部正中切開で開腹した．腹腔内には約2,500mlの血液が貯留していた．胃は幽門近くの前庭部で完全離断しており，出血は胃壁断面と右胃動脈からのものであった（**Fig. 2a**）．胃内外には食物残渣は認めなかった．また，十二指腸

＜2002年12月18日受理＞別刷請求先：中村　俊幸
〒399-8701　松本市芳川村井町1209　国立松本病院外科

Fig. 1　Abdominal CT scan showed discontinuity of the antrum (arrows) and fluid collection around the stomach.

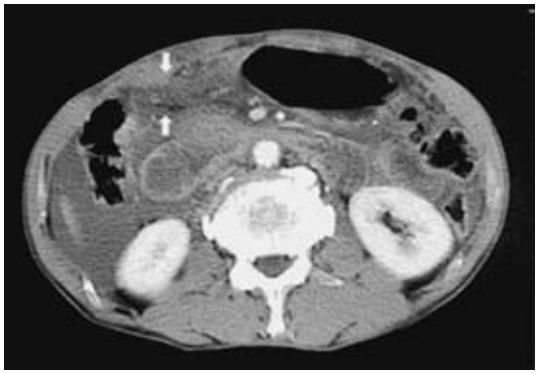

Fig. 2　Operative findings. a) The stomach was transected at antrum. b) Duodenal wall was perforated at posterior wall.

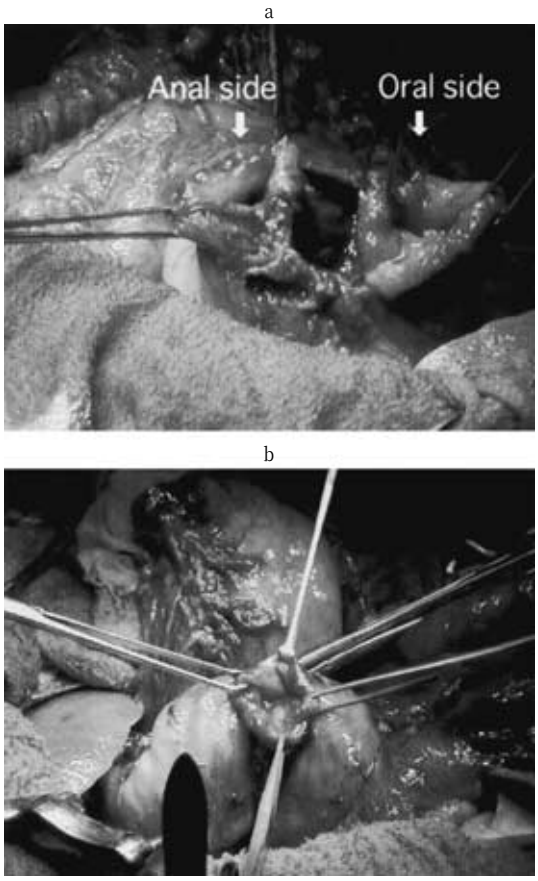

を受動して観察すると，下行脚後壁に穿孔を認め，穿孔部はVater乳頭近傍まで達していた（**Fig. 2b**）．膵臓，胆管は肉眼的異常は認めなかったが，損傷確認のため乳頭にカニュレーションを行い，生理食塩水を注入した．しかし，膵周囲および胆管からの生理食塩水の漏出はなく，損傷はないと判断し，十二指腸壁は単純縫合閉鎖とした．幽門側2/3胃切除を行い，Billroth II法にて再建した．手術時間は3時間55分，出血量は2,860gであった．

切除標本：胃は前庭部で完全断裂をきたしていた（**Fig. 3**）．

病理組織所見：胃は幽門部で挫滅しており（**Fig. 4a**），断裂部周囲の出血と，筋層から漿膜下にかけての好中球浸潤を認めた（**Fig. 4b**）．

術後経過：順調に経過し，4月23日に退院となった．

考　察

腹部内臓の鈍的外傷では脾，肝，腎などの実質臓器の損傷が多く，胃の損傷の頻度は少ない[1)2)]．鈍的外傷による胃損傷はYajkoら[3)]の報告では0.9～1.7%，平山ら[4)]の報告でも0～1.9%とされておりまれな病態である．胃破裂がまれな原因としては胃が上腹部に存在し，胸郭や肝に囲まれており，比較的保護されているためと考えられる[5)]．このような状態の胃が外力によって破裂する成因としてWilliamsらは1：下部腸管の圧迫による胃の内圧の上昇，2：腹壁を介する胃への直接外力，3：腹壁と椎骨間での圧挫をあげている．二村ら[6)]は本邦における胃破裂24例を検討しており，原因としては交通外傷に伴うものが11例で最多で，次いで心肺蘇生術時に伴うものが多いと報告している．受傷原因として，交通外傷ではハンドルによる腹部殴打，シートベルトによる腹部の強い圧迫，そのほかにフォークリフトによる腹部の圧迫[7)]，腹部の殴打[8)]などが報告されている．Williamsらによる「下部腸管の圧迫による胃の内圧の上昇」が原因の破裂例では，いわゆるfull stomachの状態で，胃内圧が容易に上昇する状態での報告が多く[5)9)～11)]，Nanjiら[12)]の報告では胃破裂症例の42%が食後であったと報告されている．本症例では，

Fig. 3 Macroscopic findings of the resected stomach. The stomach was transected at antrum completely.

術中所見で食物残渣はほとんどなく，胃内圧の急激な上昇ではなく，Williamsらによる「腹壁と椎骨間での圧挫」が原因と考えられた．また，十二指腸穿孔については，胃の圧迫による十二指腸内圧の急激な上昇が原因と推測された．

破裂部位については二村ら[6]の集計では胃体部10例，前庭部7例，胃角部4例，噴門部1例で，富永ら[9]の12例の集計では胃体部6例，前庭部4例，噴門部2例と報告しており，いずれも胃体部が最も多かった．しかし，いずれも部分的な破裂であり，J MEDICINEで検索しえた限りでも完全離断に至った症例は存在せず，本症例は極めてまれであると考えられた．本症例が完全離断に至った機序は，短時間に椎骨と2×10cmという断面積の小さい木材との間に，極めて強い剪断力が働いたことによると推測された．

胃破裂時の術式は破裂部の直接縫合閉鎖術が一般的とされている[12]．胃切除を要した理由としては，破裂部の著しい挫滅[11]，幽門輪の断裂[13]，破裂創が大きかったため[7]，などが報告されている．本症例では幽門輪近くでの完全離断のため，幽門側胃切除を選択した．また，胃破裂時の合併損傷については肝臓，脾臓が多く報告されている[9]．本症例では実質臓器の損傷はなかったが，十二指腸に穿孔が存在し，これは十二指腸の受動を行ってはじめて確認することができた．上腹部の鈍的外力による内臓損傷では，通常の開腹時視野では発見できない損傷が隠されている可能性があるため，これを念頭に置き十分な臓器検索を行う必要があると考えられた．

Fig. 4 Histological findings. a）The stomach was crushed at antrum. b）It showed hemorrhage and infiltration of neutrophilic leukocyte at muscular layer and subserosa.（HE stain a：×10, b：×400）

a

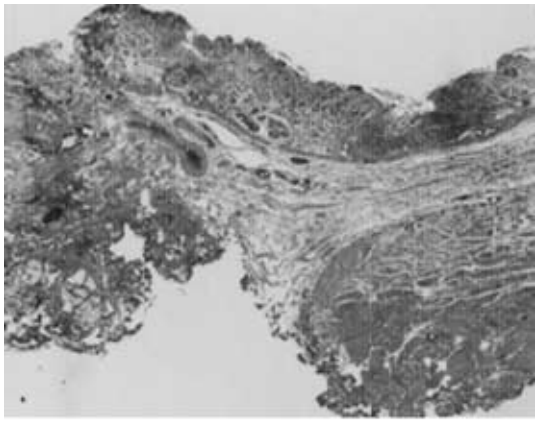

b

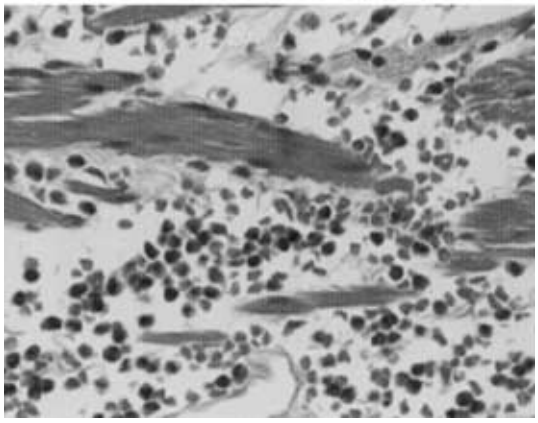

文　献

1）佐藤太一郎，七野滋彦，前田正司ほか：腹部内臓皮下損傷．救急医 **3**：555―565, 1979

2）Cox EF：Blunt abdominal trauma：A 5-year analysis of 870 patients requiring celiotomy. Ann Surg **199**：467―474, 1984

3）Yajko RD, Seydel F, Trimble C：Rupture of the stomach from blunt abdominal trauma. J Trauma **15**：177―183, 1975

4）平山長一郎，南　泰三，平井　裕ほか：腹部の鈍的外傷による胃損傷の経験．臨と研 **60**：1228―1230, 1983

5）土原一哉，桝谷博孝，野手雅幸ほか：シートベルト損傷による胃破裂の１例．日臨外医会誌　**56**：1834―1837, 1995
6）二村直樹，廣田俊夫，市橋正嘉ほか：腹部鈍的外傷による胃破裂の１例．日臨外会誌　**61**：936―939, 2000
7）隅田英典，丹羽篤朗，角岡秀彦ほか：腹部鈍的外傷による胃破裂の１例．日腹部救急医会誌　**15**：1285―1288, 1995
8）福田直人，吉良邦彦，土用下和之ほか：腹部鈍的外傷による胃破裂の２例．救急医　**21**：612―614, 1997
9）富永春海，南　康範，大森敏弘ほか：鈍的外傷による成人胃破裂の一例．日臨外会誌　**61**：1190―1193, 2000
10）森脇義弘，小澤幸弘，羽島慎祐ほか：ハンドル外傷による胃破裂，膵損傷の１救命例．日腹部救急医会誌　**18**：319―322, 1998
11）秋山裕人，新実紀二，堀沢　稔ほか：シートベルト損傷による外傷性胃破裂の１例．外科診療　**12**：1625―1628, 1992
12）Nanji SA, Mock C：Gastric rupure resulting from blunt abdominal trauma and requiring gastric resection. J Trauma **47**：410―412, 1999
13）冨岡英則，小柳泰久，青木達哉ほか：交通外傷による胃破裂から多臓器不全に陥った１例．Ther Res **16**：3172―3175, 1995

Stomach Transection due to Blunt Abdominal Trauma：A Case Report

Toshiyuki Nakamura, Ryosuke Misawa, Taichi Machida, Shinji Nakata,
Harutsugu Sodeyama and Masao Wakabayashi
Department of Surgery, Nagano Red Cross Hospital

A 54-year-old man suffering upper abdomen trauma after being hit by lumber was found after admission to evidence abdominal muscular defense and tenderness. Abdominal computed tomography showed fluid collection around the stomach and discontinuity of the antrum, indicating gastric rupture. Laparotomy showed that the stomach had been completely transected at the antrum. The duodenum was ruptured at the posterior wall of the descending portion. We conducted distal gastrectomy and reconstruction by the Billroth II procedure. The laceration of the duodenal wall was closed directly. We assume that shearing stress between the lumber and vertebra caused the complete transection of antrum.

Key words：transection of stomach, abdominal blunt trauma, gastric rupture

〔Jpn J Gastroenterol Surg 36：359―362, 2003〕

Reprint requests：Toshiyuki Nakamura　Department of Surgery, Matsumoto National Hospital
1209 Yoshikawamurai, Matsumoto, 399-8701 JAPAN