日消外会誌　36（5）：363～368，2003年

症例報告

胃癌にて胃全摘術後の骨転移との鑑別に苦慮した骨軟化症の１例

松下記念病院外科
中川　登　山根　哲郎　竹田　靖　北井　祥三
岡野　晋治　山口　正秀　菅沼　泰　中西　正芳
谷　直樹　安川　林良

進行胃癌で胃全摘術後に腰痛を認め，骨転移と診断したが，結果的に骨軟化症であった症例を経験した．骨転移は，骨シンチグラムでの集積像，MRI での T1 強調の低信号像，T2 強調の高信号像，血中アルカリフォスファターゼ値（ALP）の上昇などで診断するが，骨軟化症では骨シンチグラムでの肋軟骨接合部の濃い念珠状の集積像と血中カルシウム値（Ca）の低下が特徴的で，MRI では両者の鑑別は困難であった．胃切除後の骨軟化症は，術後早期からの日光浴，運動，乳製品の摂取，Ca の定期的な検査（低カルシウム血症時のカルシウム製剤，ビタミン D 製剤投与）などで予防・治療が可能であり，骨転移との鑑別が困難な可能性がある以上，この問題を少しでも解決するためにも，胃切除後の骨軟化症の予防・治療に努めることが必要と考えられる．

はじめに

進行胃癌で，胃全摘術後に腰背部痛，胃・関節痛などを認めた場合，その原因として，骨転移が疑われるが，術後骨代謝障害による骨軟化症が原因となることもあり，両者の鑑別が問題になる．今回，進行胃癌で胃全摘術後 3 年 5 か月目に腰痛が出現し，骨転移と診断したが，実際には骨軟化症であった症例を経験し，その鑑別につき若干の知見を得たので報告する．

記号などは，胃癌取扱い規約（第 13 版）[1]に従った．

症　例

症例：69 歳，男性

臨床経過：1988 年 12 月，進行胃癌にて胃全摘，膵体尾部・脾・横行結腸切除，D3 リンパ節郭清術施行し，ρ-shaped Roux-en-Y 法で再建した．切除標本では胃癌，3 型，胃中・下部，小彎→前壁→後壁，印環細胞癌，pT2（SS），INFγ，scirrhous，pN3（No. 12p）〔N1（＋），N2（－），N3（＋）〕，1y3，v0, P0, H0, stage IV，根治度 B の総合診断であった（**Fig. 1**）．1989 年 2 月に退院後，化学療法とし

Fig. 1　Resected specimen showed type 3, ML, less→ant→post, signet-ring cell carcinoma, pT2（SS）, INFγ, scirrhous, ly3, v0, pN3（No. 12p）〔N1（＋）, N2（－）, N3（＋）〕, P0, H0, stage IV and curability B.

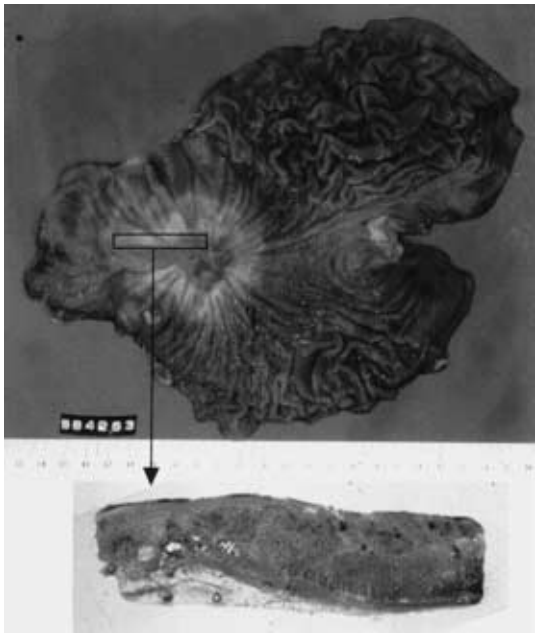

Low power view of the deepest involved layer（SS）

＜2002 年 11 月 27 日受理＞別刷請求先：中川　登
〒570-8540　守口市外島町 5―55　松下記念病院外科

Fig. 2　Bone scintigram showed multiple hot spots were on vertebra and bilateral ribs（post operative 3 years 4 months）

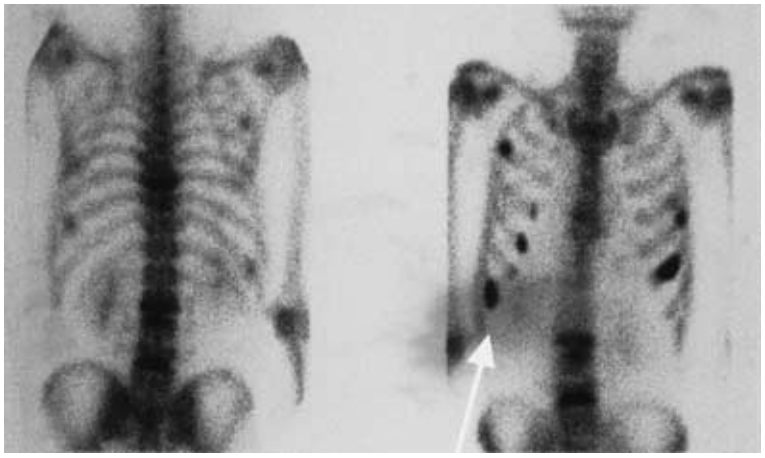

Linked hot spots on the right cost-chondral junction

Fig. 3　T1 weighted image of MRI showed low intensity（A）and T2 weighted image showed high intensity（B）on vertebra（Th9, L2, L3, L4）

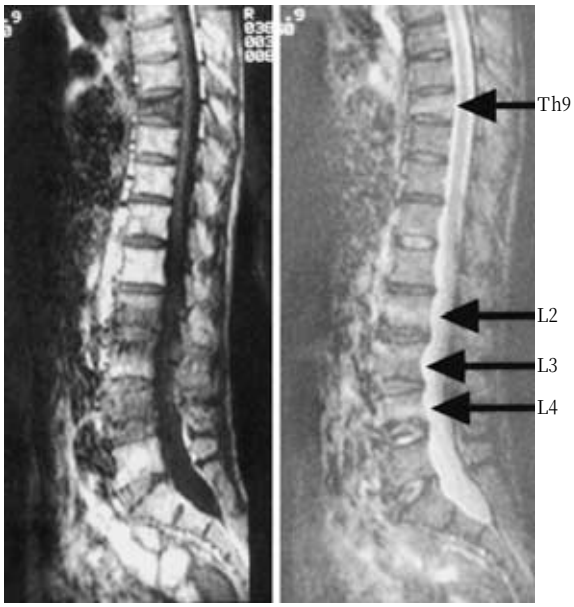

（A）　　（B）

て5Fu：400mg/day内服投与を続けた．1992年5月（術後3年5か月目）に腰痛が出現持続した．骨シンチグラムにて，腰椎，両肋骨に多発性の集積像を認め,「多発性骨転移疑い」と診断された．特に肋骨の集積像は，右肋軟骨接合部の濃い念珠状の集積像であった（**Fig. 2**）．MRIでは，胸椎（Th9），腰椎（L2, 3, 4）がT1強調像でlow intensity, T2強調像でhigh intensityに描出され,「多発性骨転移」と診断された（**Fig. 3**）．骨X線写真では，造骨性・溶骨性変化は認められなかった．血液生化学検査では，血中アルカリフォスファターゼ値（ALP），血中カルシウム値（Ca）は術前は，おのおの159IU/*l*，3.5mEp/dlであったが，腰痛出現時ALPは706IU/*l*まで上昇し，Caは3.8 mEq/dlと低値であった．CEAは術前3.0ng/mlで,術後4.8ng/mlから11.4ng/mlまでの範囲で増減を繰り返していた．年齢，予後などを考慮し，化学療法，放射線療法は施行せず，整形外科に対診し,除痛目的でエルカトニン40単位を週3回で4か月間投与し続けたところ，腰痛は徐々に軽減した．骨シンチグラムでは，胸・腰椎，両肋骨の異常集積像は消失した（**Fig. 4**）．MRIではTh9, L2, L3, L4のT1強調像でのlow intensity像は消失し，T2強調像での同部の相対的なhigh intensity像も消失した(**Fig. 5**)．血液生化学検査では，ALPは121IU/*l*まで低下し，Caは4.3mEp/dlまで上昇した．CEAは5.0ng/mlから11.4ng/mlまでの範囲で増減を繰り返していた（**Fig. 6**）．以後

Fig. 4 Bone scintigram showed no abnormal accumulation on vertebra and bilateral ribs（post operative 6 years 10 months after Elcatonin therapy）

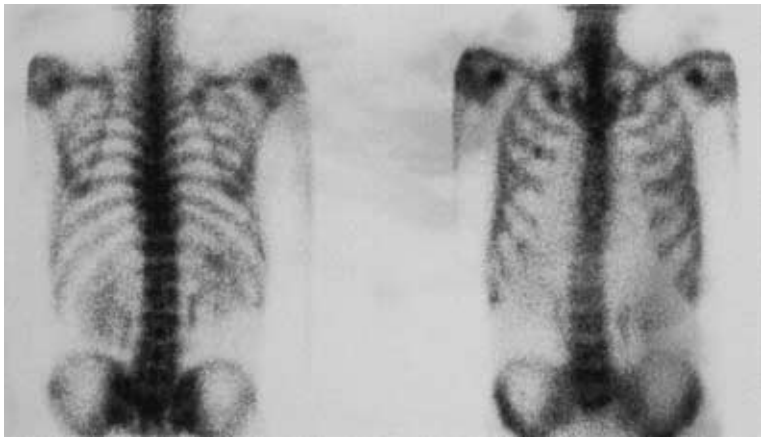

Fig. 5 T1 weighted image of MRI showed no low intensity lesion（A）and T2 weighted image showed no abnormal high intensity lesion（B）on vertebra.（post operative 6 years 10 months after Elcatonin therapy）

（A） （B）

経過良好であったが，1997年4月頃から両下腿の浮腫が出現持続し，10月（術後8年10か月目）脳幹部脳梗塞にて死亡した．剖検では，骨・骨髄に癌の転移所見なく，胃癌の再発所見は認められなかった（**Fig. 7**）．

考　察

胃切除後の骨代謝障害は，1941年Sarasin[2]により初めて報告され，わが国では，1959年池田ら[3]により，胃全摘後の骨病変として初めて報告されている．近年，骨塩量測定法が開発され，1984年福田ら[4]は，胃切除後10年以上経過例の58%に骨代謝障害によると考えられる骨病変を認めたと報告している．

胃切除後の骨代謝障害発生の経過は，胃切除による摂食量の減少，胃酸分泌の減少（消失），脂肪不耐症により，小腸からカルシウム，ビタミンD（脂溶性）の吸収低下の結果，低カルシウム血症となる．その結果，パラトルモンの分泌が増加（続発性副甲状腺機能亢進症）し，骨からカルシウムが血中へ動員される骨軟化症に近い病態を呈すると考えられる．

一方，胃癌の骨転移については，西土井[5]は胃癌切除例2,242例中，術前後に骨シンチグラムで骨転移と診断されたものは33例（1.5%），剖検例では胃癌死亡例226例中，33例（14.6%）が骨転移と診断されている．そして骨転移例は，低分化腺癌（非充実型），リンパ節転移陽性，リンパ管侵襲陽性例が多く，転移部位は腰椎，肋骨，胸椎，胸骨の順に多かったと報告している．さらに，ALPは骨転移・再発と相関が認められたと報告してい

Fig. 6　Post operative clinical course indicating changes in ALP, Ca and CEA

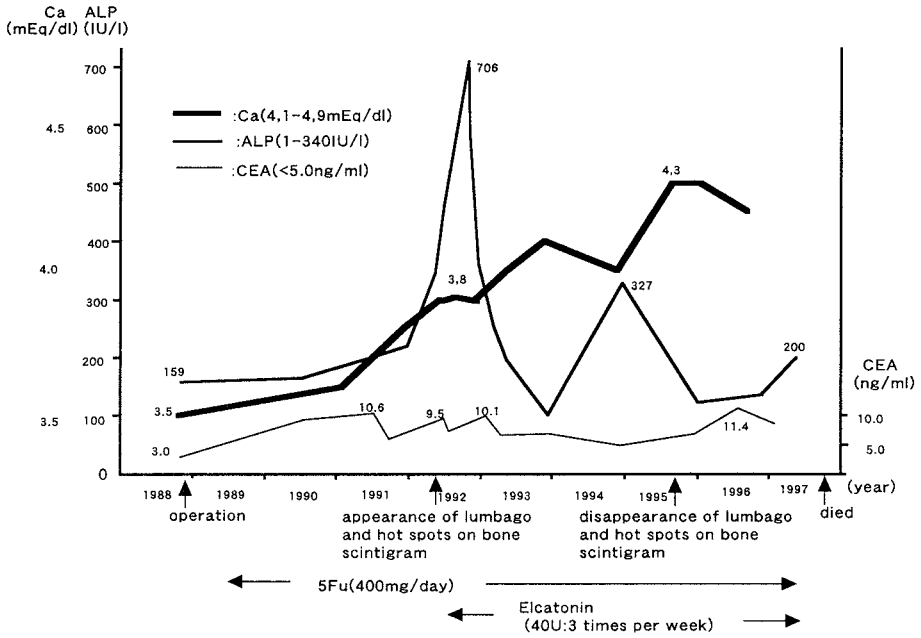

Fig. 7　Cadaver specimen showed no bone and bone-marrow metastasis macroscopically（A）and microscopically（B）

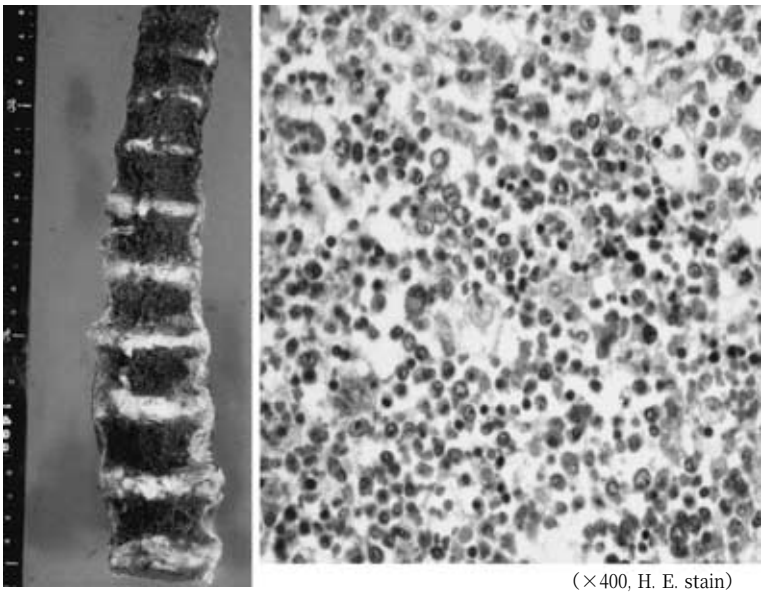

（×400, H. E. stain）

（A）　　（B）

る．

一般に骨（特に椎骨）転移の画像診断の根拠としては，骨シンチグラムでの骨への集積像と MRI での同部（椎体）の T1 強調での低信号，T2 強調

での高信号所見である．しかし，骨軟化症でも同様な所見を呈することがあり，特にMRIでは両者の鑑別は困難である．

骨軟化症の画像診断上の特徴的所見としては骨シンチグラムでの肋軟骨接合部の念珠状の集積像である．

この症例では，骨転移と骨代謝障害との鑑別が問題になったが，骨転移の診断根拠となった所見は，骨シンチグラムで腰椎などに異常集積像を認めたこと，ALPの上昇（706IU/l）を認めたことである．しかし，retrospectiveにみると，骨シンチグラムで右肋軟骨接合部に濃い念珠状の集積像を認め，Caが低値（3.8mEq/dl）であったことから骨軟化症が疑われたと考えられる．

一方，胃癌の骨転移の治療は放射線・化学療法が主体となる．しかし，予後は悪く，腰痛などの症状出現後，大部分は5か月以内に癌死し，肝・肺転移を合併していることが多いと西土井[5]は報告している．放射線治療については田畑[6]は，疼痛を伴う転移性骨腫瘍141例に対する放射線照射単独治療の疼痛緩和率は83%であったと報告しており，除痛効果が期待できる可能性がある．化学療法については無効とする報告が多いが，除痛効果があったとの報告も認められる[7]．したがって，痛みに対する対症療法が主体となることが多い．本症例も整形外科に対診し，腰痛のコントロール目的でエルカトニン投与を行い，腰痛は徐々に改善した．エルカトニンの作用機序は，カルシウムが骨から血中に動員されるのを阻止する作用であり，本症例の場合も，結果的に，この機序で骨軟化症が軽快したものと考えられた．

本症例のような椎骨軟化症と，他に遠隔転移を伴わない骨転移（特に椎骨転移）との鑑別が困難な場合の対処法について考察すると，画像診断上，両者の鑑別が困難な場合は，まず可能なら骨生検を行い，骨転移の確診が得られたなら放射線・化学療法，骨転移でないならエルカトニン投与を行う．骨生検が困難な場合には，インフォームド・コンセントを行った上，放射線・化学療法またはエルカトニン投与を行うという方針がいいのではないかと考えられる．

胃切除後の骨障害について，孝冨士ら[8]は術前後に骨塩量，骨代謝を測定した結果，胃切除後1年以内に骨吸収と骨形成が同時に亢進していると報告している．骨転移との鑑別が困難な可能性がある以上，これら，特に骨吸収を防止するためには，術後早期からの積極的な日光浴，運動，乳製品の摂取，Caの定期的な検査を行い，低カルシウム血症が認められれば，カルシウム製剤，ビタミンD製剤の投与を行い，骨軟化症の予防・治療につとめることが必要と考えられた．

文　献

1）日本胃癌学会編：胃癌取扱い規約．第13版．金原出版，東京，1999
2）Sarasin C：Osteomalacie unt Hypochrome Anemie nach Magen Resektion．Gastroenterologia **66**：182―197, 1941
3）池田恵一，古賀順一：胃全摘出患者の骨変化について．外科　**21**：1245―1253, 1959
4）福田　稔，広田正樹，佐藤定雄：胃切除後の骨障害とう歯について．日消外会誌　**17**：853―856, 1984
5）西土井　英昭：胃癌の骨転移．伊丹康人，西尾篤人，福間久俊編．整形外科MOOK No. 63．金原出版，東京，1992, p 198―223
6）田畑　裕：転移性骨腫瘍に対する疼痛緩和率と予後―放射線照射と温熱化学療法併用治療による検討―．聖マリアンナ医大誌　**21**：1006―1020, 1993
7）広瀬和郎，玉木雅人，千田勝紀ほか：術後化学放射線療法により長期生存した多発性骨転移を伴う胃癌の1例．日消外会誌　**34**：1732―1736, 2001
8）孝冨士喜久生，武田仁良，青柳慶史朗ほか：DXA法と骨代謝マーカーを用いた幽門側胃切除術前後の骨障害の検討．日消外会誌　**32**：2631―2636, 1999

Differential Diagnosis between Bone Metastasis and Osteomalacia to the Patient Undergone Total Gastrectomy for Gastric Carcinoma

Noboru Nakagawa, Tetsuro Yamane, Yasushi Takeda, Shouzou Kitai, Shinji Okano, Masahide Yamaguchi, Yasushi Suganuma, Masayoshi Nakanishi, Naoki Tani and Motoyoshi Yasukawa
Department of Surgery, Matsushita Memorial Hospital

We diagnosed a patient who experienced lumbago after total gastrectomy for advanced gastric carcinoma as having bone metastasis of gastric carcinoma, but the diagnosis resulted in osteomalacia. Bone metastasis is diagnosed based on hot spots in bone scintigraphy, low intensity of T1-weighted images and high intensity of T2-weighted images on bone by MRI, the increase of serum alkaline phosphatase, etc. Osteomalacia is linked hot spots in the cost-chondral junction of bone scintigraphy and hypocalcemia. MRI cannot differentiate between bone metastasis and osteomalacia. Osteomalacia after gastrectomy is prevented by sun-bathing, exercise, consuming dairy products, and serum calcium monitoring. In hypocalcemia, it is necessary to take calcium and vitamin D. Because bone metastasis and osteomalacia cannot be differentiated, it is necessary to prevent and treat osteomalacia after gastrectomy.

Key words：gastric carcinoma, bone metastasis, osteomalacia

〔Jpn J Gastroenterol Surg 36：363―368, 2003〕

Reprint requests：Noboru Nakagawa　Department of Surgery, Matsushita Memorial Hospital
5-55 Sotojima-cho, Moriguchi, 570-8540 JAPAN