日消外会誌　36（5）：373～377，2003年

症例報告

本態性血小板血症を合併し胆嚢出血で発症した胆嚢癌の１例

萩市民病院外科，山口大学第１外科*
藤田　雄司　　中村　　丘　　榎　　忠彦*　野島　真治*

症例は72歳の女性．胸背部痛および心窩部痛を主訴に当院救急外来へ救急車で搬送された．胸腹部CTで胆嚢内腫瘤および胆嚢出血を疑われ緊急入院となった．平成11年5月より本態性血小板血症の診断で近医にて内服治療中であった．翌日の腹部エコー検査および腹部MRI検査にて胆嚢内出血と胆嚢壁の不整および軽度肥厚を認めた．消化管内視鏡検査では胆道出血が認められた．血液生化学検査で肝胆道系酵素の急上昇を認め，胆道出血による血腫で胆管閉塞を来したと判断し緊急手術を施行した．摘出した胆嚢を切開すると，底部に腫瘍を認め同部より出血したと考えられた．肝切離面より出血傾向を認めるため，マイクロ波による肝床部凝固とリンパ節郭清のみを行った．胆管洗浄を行い術中造影にて胆管内の血腫が十分に除去されたことを確認した．術後経過良好で，術後5か月の現在も再発の兆候なく経過観察中である．

はじめに

本態性血小板血症は比較的まれな疾患であり癌の併発は非常に少ない．また，胆嚢出血で発見される胆嚢癌も非常にまれである．今回本態性血小板血症を伴い胆嚢出血で発症した胆嚢癌の１例を経験した．過去に報告例もなく，稀少な症例と考え多少の文献的考察を加え報告する．

症　例

患者：72歳，女性

主訴：胸背部痛および心窩部痛

既往歴：平成11年5月，骨髄穿刺などの精査にて本態性血小板血症と診断され抗血小板剤の内服のみで経過観察中．

家族歴：特記すべきことなし

現病歴：平成14年5月30日夕方突然の胸背部から心窩部にかけての痛みが出現し，当院に救急搬送された．搬入後には痛みがほぼ消失していた．

入院時現症：身長140cm，体重45kg，血圧179/80mmHg，脈拍73/分で意識清明であった．右季肋部に軽度圧痛を認めた．

入院時血液検査：血液一般・生化学は**Table 1**に示す．PT60%，トロンボテスト55.4%，ヘパプラスチンテスト63.4%と低下していた．術前の腫瘍マーカーはCEA，CA19-9とも陰性であった．

Table 1　Change of laboratory data

	05-30	05-31	06-06
WBC（μl）	15,000	16,500	16,100
RBC（× 10^3 μl）	458	467	524
Hb（g/dl）	8.8	9.1	11.5
Ht（%）	27.5	28.0	35.6
Plt（× 10^4/μl）	130.0	120.5	101.8
CRP（mg/dl）	0.36	5.25	3.15
TP（g/dl）	6.5	6.1	6.4
T-BIL（mg/dl）	0.50	2.93	0.73
ALP（IU/*l*）	482	990	
GOT（IU/*l*）	205	1,117	27
GPT（IU/*l*）	61	1,008	97
LDH（IU/*l*）	336	769	

腹部CT検査：胆嚢壁が全体的に軽度肥厚し，底部では限局性の肥厚を認めた．内部に高吸収域を認めたが，胆嚢周囲に炎症所見やリンパ節腫大を認めなかった（**Fig. 1**）．

以上より胆嚢内腫瘤と胆嚢出血疑いの診断で緊急入院となった．

腹部エコー検査：内部エコーが不均一な貯留物を認めたが胆石はなかった．壁の肥厚は軽度で

＜2003年1月22日受理＞別刷請求先：藤田　雄司
〒745-8522　徳山市孝田町１－１　社会保険徳山中央病院外科

Fig. 1　Computed tomography（CT）scan showed the wall irregular and thickning of the gallbladder（GB）and the slight high density in the GB.

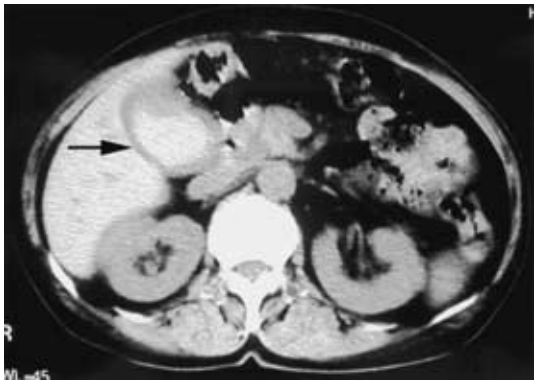

Fig. 2　Abdominal ultrasonography（US）demonstrated the wall irregular and the heterogeneous hyperechoic lesion without stone in the GB.

あったが肝床側の一部に壁の途絶像を認めた．胆管・肝管の拡張は認められなかった（**Fig. 2**）.

上部消化管内視鏡検査：Vater 乳頭より鮮血のじわじわとした流出を認めたが乳頭部に異常を認めなかった.

腹部 MRI 検査：胆嚢内腔に T1 等信号・T2 低信号で造影効果のない部分を認め，エコー所見と同様に血腫が疑われた．壁の肥厚は軽度で，周囲に T2 高信号の胆嚢炎所見を認めた. CT 検査と同様，胆嚢底部に壁の不整肥厚部分を認めた（**Fig. 3A，B**）.

5 月 31 日の血液検査で T. Bil と肝胆道系酵素の急激な上昇を認めた(**Table 1**). 胆嚢出血による

Fig. 3　Magnetic resonance imaging（MRI）T1 revealed the GB cavity of iso-intensity（A）and T2 images showed it of hypo-intensity（B）.

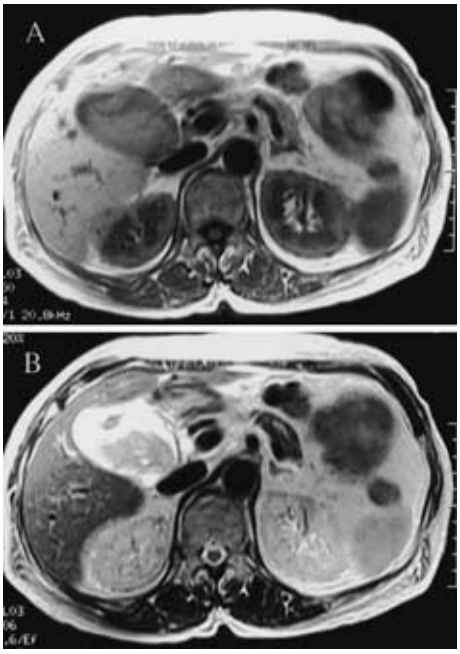

血腫で胆管閉塞を来したと判断し，緊急手術を施行した.

手術所見：上腹部正中切開にて開腹した．胆嚢はやや浮腫を認めたが炎症は軽度であった．総胆管はやや拡張し，新鮮な血腫で充満していた．胆嚢管をテイピングした後，肝床部より胆嚢を剝離していくと底部に腫瘤を触知した．摘出胆嚢を切開すると, 胆石はなく底部に Borrman II 型様の腫瘍があり血塊の付着を認めた．胆嚢癌からの出血による胆管閉塞と判断した．肝床切除を試みたが止血困難で危険と判断し中止した．マイクロ波による肝床部凝固と D1 リンパ節郭清のみを施行した．胆嚢管より洗浄・血腫除去を十分行い，術中胆管造影を行った．造影剤の肝管への流入および十二指腸への流出は良好であった（**Fig. 4**）．血腫が十分除去され胆汁の排泄を確認した後，胆嚢管を根部で結紮切離し手術を終了した.

切除標本：胆嚢底部（Gf）に前壁から肝側にかけて 25×20mm 大で，中央に潰瘍を伴った境界明瞭な結節膨張型腫瘍であった（**Fig. 5A**）.

Fig. 4 Operative cholangiography showed the intrahepatic bile ducts and common bile duct clearly.

Fig. 5 Resected specimen showed the nodularexpanding tumor with ulcer in the GB fundus (A). Microscopic findings demonstrated the squamous cell carcinoma in the ss area (B).

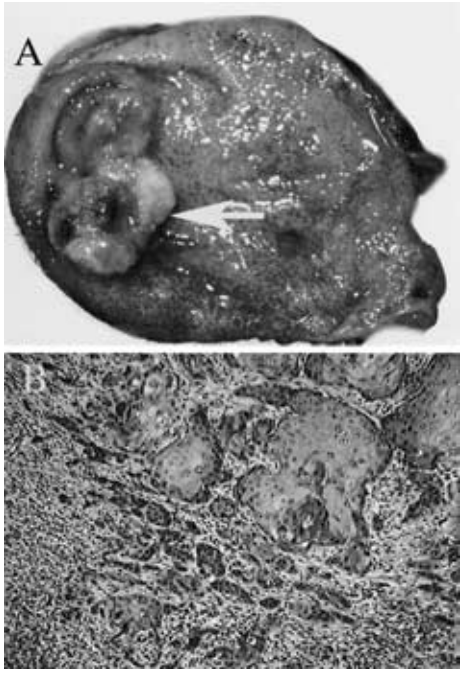

病理組織学的所見：Well-differentiated squamous cell carcinoma（sq）で胆嚢癌取扱い規約によれば, ss, int, INFβ, ly1, v0, pn0, hinf0, binf0, pv0, bm0, hm0, em0, n1（－）で stage II であった（**Fig. 5B**）.

術後経過：術後2日目より経口摂取開始，術後6日目には肝胆道系酵素がほぼ正常化した（**Table 1**）．本態性血小板血症が悪化することなく，術後20日目に軽快退院となった．術後5か月の現在再発兆候なく経過観察中である．

考　察

本態性血小板血症（essential thrombocythemia：ET）は骨髄増殖性疾患の一つであり，血小板の著増および機能的・形態学的異常を示す疾患である．発生頻度は人口10万人に0.1人程度と言われるまれな疾患である[1]．比較的高齢者に多い疾患であるため，他癌の好発年齢から考えても合併する可能性が高いことが予想される．また，慢性骨髄性白血病・真性多血症などの慢性骨髄増殖症候群では悪性腫瘍の合併率が高いことが知られており，ET でもこれが推察されるが実際には本邦で数例[2)~5)]の報告を認めるのみである．天野ら[2]が食道癌と竹重ら[4]や近藤ら[5]が胃癌との合併例を報告しているが実際に手術に至った症例は少ない．今回 ET に胆嚢癌を合併し手術できた症例の報告も初めてと思われる．

ET の臨床像としては，血栓形成や出血傾向による微小循環の障害が多いとされている．本疾患の出血症状としては鼻出血や歯肉出血などが主なもので，重篤な消化管出血はまれである．治療中に認められる出血症状は，むしろ抗血小板剤の投与に伴うものと考える意見もある[6]．本症例で認められた胆嚢癌からの出血が ET そのものの出血傾向によるものなのか，抗血小板剤の影響によるものかは判別不可能であるが，術中肝切離面から認められた出血傾向は抗血小板剤のみによる影響とは考えにくかった．また，抗血小板剤の内服を中止したとはいえ，翌日に血腫形成よる胆管閉塞を起こしてしまう凝固異常も ET による影響ではないかと推察した．

治療法としては抗血小板剤のみの投与，または骨髄抑制剤の同時あるいは時期を変えての両者併用などが一般的である．本症例でもアスピリンのみの治療で，無症状であり血小板数約130万前後とコントロールされていた．術後も抗血小板剤の再開により，ET の増悪なども認められなかった．

胆嚢癌の主訴としては，進行すると持続性の腹痛・黄疸・腹部腫瘤・体重減少などの症状で発見されることがあるが，一般的には早期症状に乏しく，胆石症や胆嚢炎などの合併で偶然発見されることが多い．本症例も無症状であったが，胆嚢出血による胆管閉塞・胆嚢炎で術中診断されるに至った．

胆道出血に関しては1977年にSandblomら[7]が355例を集計し，非外傷性出血が47.8%で腫瘍性病変が5.2%であったと報告している．胆嚢癌が胆道出血の原因となることは非常にまれで，1984年の泉田ら[8]の報告によると，胆道出血に占める胆嚢癌の頻度は126例中4例（3.2%）であった．さらに，近年では経皮経肝胆道ドレナージ（PTCD）や内視鏡的逆行性胆道膵管造影（ERCP）などの検査の増加に伴い医原性のものが半数以上を占めるようになり，頻度的にはさらに少ないものと考えられる．

胆嚢出血による胆嚢炎症状で発見された胆嚢癌は非常に少なく，検索しえた限りでは本邦で自験例が6例目であった[9)~13)]．菅原ら[13]は胆嚢出血した胆嚢癌5例を検討し，出血原因が全例乳頭型腫瘍であり腫瘍が脱落しやすいためではないかと考察している．本症例は結節膨張型の扁平上皮癌であったが，ETによる出血傾向があったために腫瘍から出血したものと考えられた．

胆嚢癌の急性胆嚢炎併発率は約10%～30%[14)15)]と言われている．Stage IVなどの進行癌では腫瘍そのものによる胆嚢管閉塞や腫瘍の脱落による閉塞などが炎症の原因と思われるが，胆嚢出血で発症した6例はいずれもstage I，IIの無石症例であり，血腫が閉塞機転となり炎症が起こったと考えられた．岡田ら[15]も胆嚢炎を併発したStage I，II症例では全例結石を有し，Stage IV症例では有結石例は31%であったと報告している．これら6例は仮に胆嚢出血を起こさなければ，より進行するまで発見されなかった可能性が高かったと思われる．

菅原ら[13]は胆道出血を伴う無石胆嚢炎症例では，胆嚢癌を念頭に置いて診断治療を進める必要があると述べている．我々の症例ではETによりマスクされ，胆嚢出血の原因を胆嚢癌と強く疑うことができなかった．ETを合併し胆嚢出血で発症した胆嚢癌の1例を経験したので，若干の文献的考察を加え報告した．

文　献

1）岡村精一：本態性血小板増加症の病態と診断．日内会誌　**89**：56―61, 2000
2）天野正道，浜口裕之，坂巻　寿ほか：癌を併発した本態性血小板血症の2例．臨血　**20**：1176, 1979
3）尾畑弘美，清水哲雄，大崎能伸ほか：原発性血小板血症の経過中に肺癌を併発をした1症例．肺癌　**27**：421―427, 1987
4）竹重富雄，柴田　昭：原発性血小板血症の臨床―自験例を中心に―．治療学　**24**：105―109, 1990
5）近藤春樹，坂井雄三，高相豊太郎：胃癌を合併した本態性血小板血症（essential thrombocythemia）．臨血　**34**：224―228, 1993
6）宮崎　勢，福田光之，三浦　亮：本態性血小板血症の病態に関する検討．臨血　**27**：2254―2260, 1986
7）Sandblom P, Mirkovitch V：Hemobilia：some salient features and their causes. Surg Clin North Am **57**：397―408, 1977
8）泉田洋司，和泉　宏，安井　達ほか：胆嚢結石に起因したhemobilia．消外　**7**：611―616, 1984
9）榊原直樹，横井克己，竹村博文ほか：胆嚢内出血を伴った多発性早期胆嚢癌の1例．日消外会誌　**20**：1109―1112, 1987
10）高升正彦，光藤章二，古谷慎一ほか：吐下血を主訴とした胆嚢多発癌の1例．胆と膵　**8**：759―764, 1987
11）宇田憲司，難波康夫，藤原恒弘ほか：急激な胆嚢内出血により発見された胆嚢癌の1例．広島医　**45**：603―605, 1992
12）丸山千文，松山秀樹，吉田基巳ほか：急性無石胆嚢炎の発症が診断の契機となった底体部胆嚢癌の1例．胆道　**11**：378―382, 1997
13）菅原　元，山口晃弘，磯谷正敏ほか：胆道出血，胆管炎で発症した胆嚢癌の1例．日消外会誌 **34**：109―113, 2001
14）近藤真治，蜂須賀喜多男，山口晃弘ほか：急性胆嚢炎で発症した胆嚢癌．腹部救急診療の進歩　**10**：47―51, 1990
15）岡田孝弘，小森山広幸，井原　朗ほか：急性胆嚢炎所見を呈した胆嚢癌症例の検討．腹部救急診療の進歩　**11**：877―882, 1991

A Case of Gallbladder Cancer with Essential Thrombocythemia Discovered by Hemobilia

Yuji Fujita, Takashi Nakamura, Tadahiko Enoki* and Shinji Noshima*
Department of Surgery, Hagi Civil Hospital
1st. Department of Surgery Yamaguchi University School of Medicine*

A 72-year-old woman seen for severe back pain and epigastralgia found in computed tomography (CT) to have a slight high-density area in the gallbladder (GB), suggesting GB hemorrhage. She was treated for essential thrombocythemia (ET) for 3 years at another hospital. Abdominal ultrasonography (US) and magnetic resonance imaging (MRI) showed hemobilia and GB wall irregular and thickening. Gastrointestinal fiberscopy showed fresh hemobilia from the papilla of Vater. Based on a preoperative diagnosis of GB hemorrhage and cholecystitis with bile duct occlusion, we conducted emergent surgery due to rapidly deteriorating. Cholecystectomy, microwave coagulation therapy (MCT) of the liver bed, D1 lymph node dissection, and bile duct irrigation were done to relieve hemorrhagic symptoms. Operative cholangiography showed the intrahepatic bile ducts and common bile duct clearly. Resected specimens showed a Borrman II tumor with a clot in the GB fundus. The patient 's course remains uneventful after 5 months of follow-up.

Key words：essential thrombocythemia, gallbladder cancer, hemobilia

〔Jpn J Gastroenterol Surg 36：373—377, 2003〕

Reprint requests：Yuji Fujita Department of Surgery, Social Insurance Tokuyama Central Hospital
1-1 Kouda-cho, Tokuyama-city, 745-8522 JAPAN