日消外会誌　36（5）：378～382，2003年

症例報告

重複総胆管および膵・胆管合流異常に合併した胆嚢癌の1例

沼隈病院外科，箕面市立病院外科[1]，同　病理部[2]，大阪府立成人病センター外科[3]
大阪大学医学部付属病院中央手術部[4]
水本　正剛　　檜谷　義美　　明石　英男　　佐々木昌也
黒川　英司[1]　　山本　　仁[1]　　岡野　錦弥[2]　　谷口　春生[2]
高見　康二[3]　　梅下　浩司[4]

われわれは重複総胆管でその一方に膵管が合流異常していた胆嚢癌の1症例を経験した．症例は75歳の女性で腹部エコー検査にて胆嚢内に腫瘤を認め，精査加療のため入院した．胆嚢癌の診断のもとに開腹術を行い，拡大胆嚢摘出術の後，術中胆道造影を施行したところ，総胆管が十二指腸に逆Y型に重複して開口し，その一方の肛側総胆管の上流に膵管が合流していた．重複総胆管，肝管切除し，総胆管空腸吻合による胆道再建術を行った．術後MRSA腸炎を併発し，腎不全と多臓器不全に陥り，術後30日目に死亡した．胆嚢癌は易出血性で径4cmの乳頭型腺癌にくわえ，胆嚢粘膜内に腺癌が多発していた．膵・胆管合流異常が膵液の胆管内逆流を来し，慢性の化学的刺激が胆嚢癌を発生させたと推測される．これらの先天的な異常は胎生初期のhepatic diverticulumのhepatic antrumやdorsal pancreasの形成・融合不全によるものと思われた．

はじめに

われわれは重複胆管の一方の上流に膵管が異常合流している胆嚢癌症例を経験した．重複胆管と膵管・胆管合流異常に胆嚢癌を合併した症例は，欧米や本邦においてもきわめて少ない症例と思われる．その合流異常の形態学的分類や胆嚢の発癌および，その発生学について文献的考察を加えてここに報告する．

症　　例

患者：75歳，女性

主訴：下血

既往歴：35歳時肋骨カリエス手術．

家族歴：妹，胃癌にて60歳で死亡．

現病歴：1991年2月25日，大量の下血があり，精査のため3月1日，箕面市立病院の外科を受診した．外来にて消化管の検査を施行したが出血源は明らかでなかった．貧血が持続し，腹部エコー検査にて胆嚢内に腫瘤陰影（**Fig. 1A**）が認められた．1991年5月17日に精査加療のために入院した．

入院時現症及び検査結果：身長136cm，体重35kg，体格小，軽度の貧血を認める以外に異常な理学的所見は認められなかった．腹部に腫瘤を触知せず，平坦，軟であり，表在リンパ節の腫脹も認めなかった．入院時検査ではヘモグロビン値が10.4g/dlとやや低値を示したが，腫瘍マーカーはすべて正常であった（**Table 1**）．DIC（drip infusion cholangiography）＋腹部CTにて胆嚢内に3.8×2.7cmの腫瘍陰影が認められた（**Fig. 1B**）総胆管の走行異常は描出されなかった．以上の所見から胆嚢癌と診断し，平成3年6月6日に開腹手術を施行した．

手術所見および術中胆道造影所見：上腹部正中切開にて開腹．腸管および腸間膜に古い腸結核の炎症の跡と思われる線維性癒着と白色の結節を認

＜2003年1月22日受理＞別刷請求先：水本　正剛
〒720-0402　広島県沼隈郡沼隈町中山南469―3　沼隈病院外科

Fig. 1　A：Abdominal ultrasonograghy demonstrated papillary tumor in the gallbladder.
B：Abdominal CT after DIC demonstrated noninvasive papillary tumor in the gallbladder.

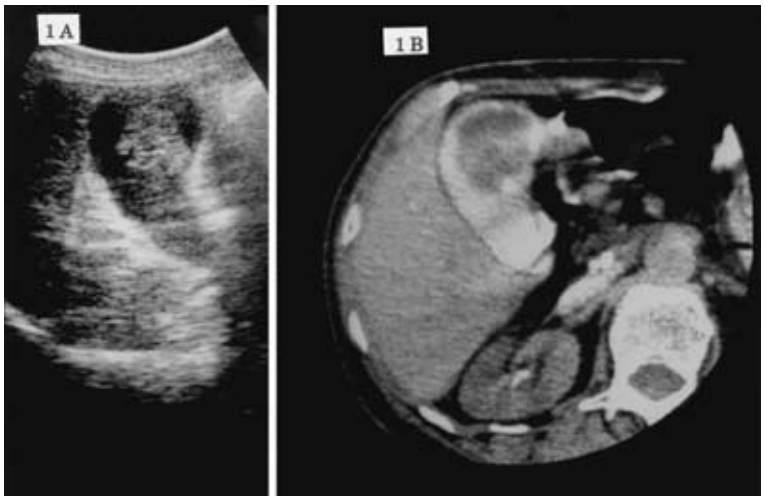

Table 1　Laboratory data on admission

WBC	4,400 /mm^3	Amy	154 u/*l*
RBC	402 × 10^4 /mm^3	Lipase	31 u/*l*
Hb	10.4 g/dl	Urea N	3.0 mg/dl
Ht	33.9 %	Uric A	5.8 mg/dl
Plt	25.1 × 10 /mm^3	ChE	5,041 u/*l*
TP	6.2 g/dl	Cr	0.9 mg/dl
Alb	3.9 g/dl	T. Chol	237 mg/dl
GOT	14 u/*l*	ZTT	4.2 u
GPT	8 u/*l*	AFP	＜5 ng/ml
ALP	205 u/*l*	FBS	108 mg/dl
LDH	306 u/*l*	CEA	1.8 ng/ml
γ-GTP	12 u/*l*	CA 19-9	39 u/ml
HBe-Ag	(－)	FER	15 ng/ml
HBe-Ab	(－)	PIVKA II	＜1.0 AU/ml
HBc-Ab	(＋)		
HCV-Ab	(－)		

めた．胆嚢内に径 4cm の軟らかい腫瘤を触知した．肝臓を 1cm 胆嚢床に付着させ，拡大胆嚢摘出術，すなわち胆嚢摘出術と肝床切除術と肝十二指腸間膜リンパ節廓清（R1）を行った．術中胆道造影を行ったところ，総胆管は軽度拡張し，その下部胆管は逆 Y 型に分岐重複して十二指腸に開口しており，その１方の肛側に開口する胆管の上流に主膵管が合流していることが明らかになった（**Fig. 2A，2B**）．胆汁中のアミラーゼ値は測定しなかった．膵管が合流している胆管を膵管合流部より肝側で結紮し，離断した．この分流手術で合流異常による膵液の胆管への逆流は解消されたと考えた．しかし，迅速病理検査で胆嚢管断端に癌組織が残存していると診断されたため，総胆管，総肝管切除と総肝管空腸吻合による胆道再建術を施行した．

切除標本の肉眼的所見および病理学的所見：主腫瘍は乳頭型で胆嚢底部にあり，その周囲粘膜にも十数個の表面隆起型病変（II a）があり，胆嚢癌が多発しているか mucosal spreading をおこしていると思われた（**Fig. 3A**）．また切除した Y 字状の総胆管に腫瘍は認めないが慢性の炎症を思わせる粘膜剥離が認められた（**Fig. 3B**）．その病理組織学的検査の結果は，胆嚢内の主腫瘍の進達度は pm の高分化管状腺癌であった（**Fig. 4A**）．その周辺部粘膜に平磐隆起型の主腫瘍とおなじ高分化管状腺癌の組織型をもった早期胆嚢癌が多発し，ほぼ胆嚢全体が癌化していた（**Fig. 4B**）．胆嚢管粘膜は永久標本で intestinal metaplasia が認められる precancerous lesion[1]で，癌の発生や浸潤はなかった．消化管出血はこの主腫瘍からの出血によるヘモビリアによると思われた．肝臓への浸潤および廓清

Fig. 2　A：Intraoperative cholangiography of this patient demonstrated Y-shaped bifid choledochus drained into duodenum and anomalous junction of pancreaticobiliary duct. B：Schema of these anomalies and ligated and resected site of the Y-shaped Bifid choledochus on the first operation（arrow).

2B

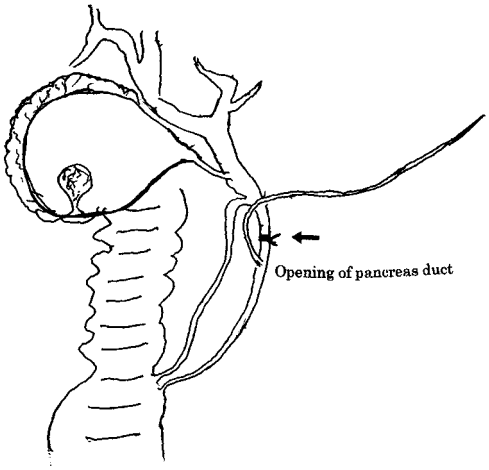

したリンパ節に転移は認められなかった．胆道癌取扱い規約[2]によればSt(－)，Gfbn，hep＋perit，乳頭型＋表面隆起型，多発，tub_1，pm，$hinf_0$，vs_0，n1(－)，bw0，hw0，ew0，で絶対治癒切除手術であった．

術後経過：術後膵炎を疑う血中アミラーゼの上昇は認めなかったが，術後2日目から高熱，尿量減少，頻回の水様性下痢があり，術後のMethicillin Resistant Staphylococcus Aureus（以下MRSA）腸炎と診断し，バンコマイシンなどの抗生物質を投与した．肝床部のドレーンから胆汁の混ざった血液の排出を認め，胆管空腸の吻合不全をきたしたものと考え，輸血・輸液療法を行い，重症管理を行ったが，急性腎不全に陥り，術後30日目に消化管出血，多臓器不全で死亡した．

Fig. 3　Macroscopic appearance of resected gallbladder（3A）and inner surfase of Y-shaped bifid choledochus（3B). Note the irregular surface of gallbladder mucosa surrounding the main tumor.

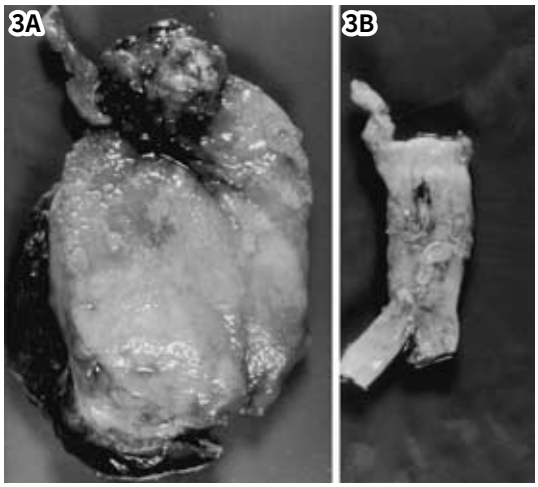

考　察

重複胆管について：重複胆管は非常にまれな先天性の奇形であり，Boyden[3]が1933年に有史以来の症例を検索し，分類し，その発生学的考察を加えている．Goor[4]が1972年に詳細な報告をしている．本邦では1988年に斎藤ら[5]が本邦での重複胆管症例の集積を行い，I型～IV型に分類し，その形態的分類を試みている．Goor[4]や斎藤[5]に従えば，この症例は総胆管より分岐する型(bifid choledochus）でII型に分類される．

膵・胆管合流異常について：膵・胆管合流異常については，術中胆道造影の所見から「膵管および胆管が十二指腸壁外で合流し，壁内括約筋機能が同部位にまで及ばないもの」との診断基準[6]をみたしている．本症例はYamauchiら[1]の報告にある「総胆管が嚢胞状を呈さず，膵管が総胆管に合流す

Fig. 4 A：Microscopic appearance of gallbladder tumor demonstrated well differentiated tubular adenocarcinoma.（H.E. staining×33）
B：Microscopic appearance of elevated lesions in gallbladder mucosa showing intramucosal adenocarcinoma.（H.E. staining×13.2）

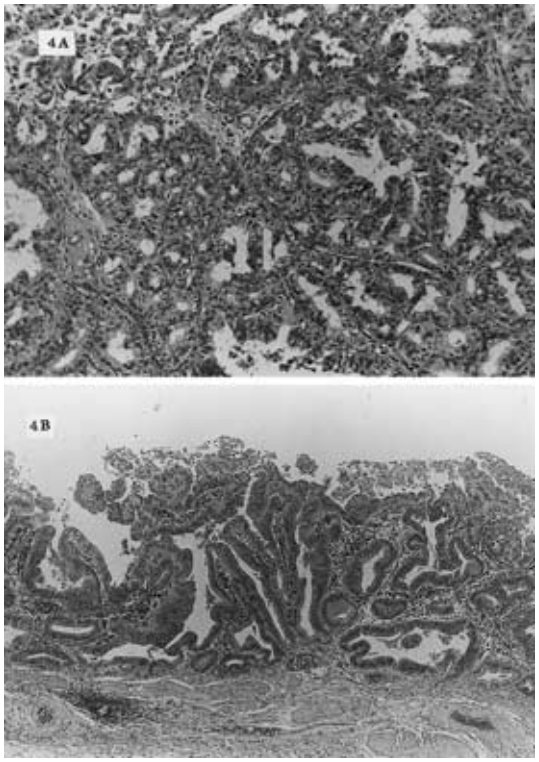

るP-Cタイプの合流異常」に属し，膵液が胆汁と混ざり，phospholipase A2, lysolecithin[1]などの化学物質が胆道，特に胆嚢に慢性の化学的刺激を与え，carcinogenとして作用し，高頻度に胆嚢癌を発生させるリスクをもった先天的異常であると考えられた．

重複胆管および膵・胆管合流異常について：古川ら[7]の1998年の報告では，重複胆管の本邦の報告例はERCPなどの普及により近年報告例が増え，44症例あり，そのうち9例に膵・胆管合流異常を合併しており，自験例を入れれば5例の胆嚢癌合併があったと述べている．

このことから考えると重複胆管の発生機転は膵・胆管合流異常と同様に胎生初期における発生異常と考えられる．

Boyden[3]，Sadler[8]，大井[9]によれば胎生4週から8週にかけて胆管や膵管はつぎのような発生と進展をとげると考えられている．すなわち，hepatic diverticulumのうち将来総胆管になるべきhepatic antrumは，はじめはsolid stageにあり，上皮の再開通がおこり総胆管が開通する．その上皮の再開通が2本に分岐しておこれば本症例のようなbifid choledochusになると推測される．また前腸から十二指腸が発達して来るが，十二指腸がC-loopを形成するにつれて腹側膵は総胆管とともにC-loopの背側に回転し背側膵臓と融合する．腹側膵から将来の主膵管となるべきWirsung ductが乳頭部の総胆管に開口する．この開口位置が総胆管の上流になれば，この症例のような膵・胆管合流異常が発生すると推測された．十二指腸の乳頭部からその発生を考察すれば，Schwegler[10]の「primitive ampullaはtwo ostiaをもち，inferior ostiumが退化し，superior ostiumがいわゆるpapilla Vaterになる．」という説をふまえて，田中[11]は「superior ostiumの退化およびinferior ostiumの開存が生じ，さらにmesenchymeによる隔壁形成が不良の時には，胆管に膵管が合流する型の合流異常が生じる」と推測し，Primitive Ampulla Theoryを1993年にたてている．この説に従えば，2つの胆管開口部が開存したまま，mesenchymeによる隔壁形成が十二指腸乳頭部におこり，隔壁形成不良のままinferior ostiumの胆管に膵管が合流したと考察すれば，bifid choledochusと膵・胆管合流異常の発生が一元的に考えることができる．いずれにせよ，75歳で発生した胆嚢癌が，生まれる前の胎生初期にその原因を求めることができる．なお術中迅速病理診断で胆嚢管断端が癌細胞陽性と診断されたが，後の永久標本によればprecancerous lesionであり，癌細胞は認められなかった．retrospectiveにみれば，断端が陰性であれば，膵管が合流している総胆管を膵管が合流している上流で結紮切離する分流手術により手術を終了しえた．それとともに胆道系の術中迅速病理診断の難しさと限界を感じている．

文　献

1）Ymauchi S, Koga A, Matsumoto S et al.：Anoma-

lous junction of pancreaticobiliary duct without congenital choledochal cyst：a possible risk factor for gallbladder cancer. Am J Gastroenterol **82**：20—24, 1987
2）日本胆道外科研究会編：外科・病理　胆道癌取扱い規約　3, 金原出版，東京，1993
3）Boyden EA：The problem of the double ductus choledochus. Anat Rec **55**：71—91, 1933
4）Goor DA, Ebert PA：Anomalies of the biliary tree. Report an accessory bile duct and review of the literature. Arch Surg **104**：302—309, 1972
5）斎藤如由，中野　章，荒瀬正信：左胆管の狭窄と分岐異常を伴った重複胆管の1例．日外会誌 **89**：1296—1301, 1988
6）日本膵管胆道合流異常研究会：膵・胆管合流異常の診断基準．第10回日本膵管胆管合流異常研究会プロシーディング　**10**：13—14, 1987
7）古川善也，松本能里，山本昌弘ほか：重複胆管と膵・胆管合流の併発に胆嚢腺内分泌細胞癌を合併した1例．胆道．**12**：408—413, 1998
8）Sadler TW：Langman's Medical Embryology. Fifth Edition. Williams&Wilkins, Baltimore・London・Sydney, 1984, p231—235
9）大井　至，大橋正樹：膵・胆管合流異常の発生学的考察．胆と膵　**3**：463—476, 1982
10）Schwegler RA：The development of the pars intestinalis of the common bile duct in the human fetus, with special reference to the origin of the ampulla of Vater and the sphinctor of Oddi, I. the involution of the ampulla. Anat Rec **67**：441—467, 1937
11）TanakaT：Embryological development of the duodenal papilla, and related disease：primitive ampulla theory. Am J Gastroenterol **88**：1980—1981, 1993

A Case of Gallbladder Cancer with Duplication of Common Bile Duct and Anomalous Junction of Pancreaticobiliary Duct

Seigou Mizumoto, Yoshimi Hitani, Hideo Akashi, Masaya Sasaki, Eiji Kurokawa*, Hitoshi Yamamoto*, Kinya Okano**, Haruo Taniguchi**, Kouji Takami*** and kouji Umeshita****
Department of Surgery, Numakuma Hospital
*Department of Surgery, Minoo City Hospital, **Department of Pathology, Minoo City Hospital,
***Department of Surgery, Osaka Medical Center for Cancer and Cardiovascular Disease,
****Osaka University medical School, Department of Operation Center

We treated an extremely rare case of gallbladder cancer with duplication choledochus and anomalous junction of the pancreaticobiliary duct. A 75-year-old woman was admitted to the Department of Surgery at Minoo City Hospital for evaluation of a gallbladder tumor and radical surgery of the biliary tract. Subsequent examination including abdominal computed tomography（CT）indicated the tumor may be cancerous, so we conducted extended cholecystectomy and lymphadenectomy of the hepatoduodenal ligament. Intraoperative cholangiography showed the patient had an inverted Y-shaped double choledochus and anomalous junction of the pancreaticobiliary duct. Intraoperative frozen section diagnosis suggested the cystic duct was involved adenocarcinoma.

Additional surgery to resect the choledochus and reconstruct the biliary tract were then done. Unfortunately the patient contracted severe postoperative colitis due to mechicillin-resistant staphylococcus aureus, which developed into acute renal failure and gastrointestinal hemorrhage, with the woman dying on 30 postoperative day due to multiple organ failure.

Permanent section histology of the cystic duct showed moderate mucosal atypia but no invasion or occurrence of adenocarcinoma. The gallbladder contained I polypoid and multiple adenocarcinoma foci induced by chronic chemical irritation of bile mixed with pancreatic juice. These anomalies appeared due to maldevelopment of the hepatic antrum in the hepatic diverticle and dorsal pancreas in the early fetal stage, but no embryological conclusion could be made about these anomalies.

Key words：duplication of common bile duct, anomalous junction of pancreaticobiliary duct, gallbladder cancer
〔**Jpn J Gastroenterol Surg 36：378—382, 2003**〕

Reprint request：Seigou Mizumoto　Department of Surgery, Numakuma Hospital
469-3 Nakasanna, Numakuma-chou, Numakuma-gun, Hiroshima, 720-0402 JAPAN