日消外会誌　36（5）：383～388，2003年

症例報告

胆嚢炎の波及を契機に肝転移巣を切除し長期生存しえた胆嚢癌の1例

大阪府立成人病センター外科，同　病理*

小森　孝通　　石川　　治　　大東　弘明　　横山　茂和
佐々木　洋　　山田　晃正　　春日井　務*　　今岡　真義

62歳の女性．主訴は高熱・右季肋部痛．US上，胆嚢底体部に10cm大の腫瘤と頸部に1cm大の結石を3個認めた．開腹時，胆嚢床周囲から1cm幅外側までの肝実質に灰白色硬化を認め，胆嚢癌の肝浸潤を疑った．胆嚢・肝S4a＋5部分切除・上中部胆管切除・胆管空腸吻合・肝動門注カテーテル留置術を施行した．病理診断は乳頭腺癌，t3（se，binf0, pv0, a0），ly2, v1, n2であった．肝灰白色硬化部は，高度炎症性変化のみで癌浸潤はなかった（hinf0）が，径8mmの孤立性肝転移巣が確認された（H1，stage IVb）．術後，肝動脈・門脈より持続化学療法（5-FU）を施行し，7年を経た現在無再発生存中である．本症例では胆嚢周囲炎が高度であり，一旦Hinf（＋）と過大評価したが，これが小肝転移巣切除に加えて積極的な局所化学療法を施行させた動機となっており，長期無再発生存につながったものと推察する．

はじめに

胆嚢癌切除後の肝再発は高率であり，遠藤ら[1]はhinf 1a以上の胆嚢癌切除後の肝転移再発頻度は約1/3と報告した．また，再発症例中の肝転移合併頻度は，吉川ら[2]は32例中10例（31%），塚田ら[3]は42例中12例（29%）と報告している．さら

Fig. 1　Computed tomography of the upper abdomen
The tumor of the gallbladder was strongly enhanced by the contrast medium. There was no positive finding on the hepatic invasion, hepatic metastasis or nodal involvement.

Fig. 2　Celiac arteriography
The cystic artery was slightly dilated and the gallbladder tumor stain was well-vascularized. The liver bed was unclearly enhanced, suggesting hepatic invasion.

＜2003年1月22日受理＞別刷請求先：石川　　治
〒537-8511　大阪市東成区中道1―3―3　大阪府立成人病センター外科

Fig. 3　Cut surface of the resected specimen（gallbladder and liver）
There was a tumor (65mm in diameter) which grew into the gallbladder lumen. It had a broad stalk at the body of the gallbladder（a). In the liver, a solid and dark-grayish tumor（8mm in diameter）was seen（b). The liver parenchyma adjascent to the gallbladder was dark-grayish in color（c).

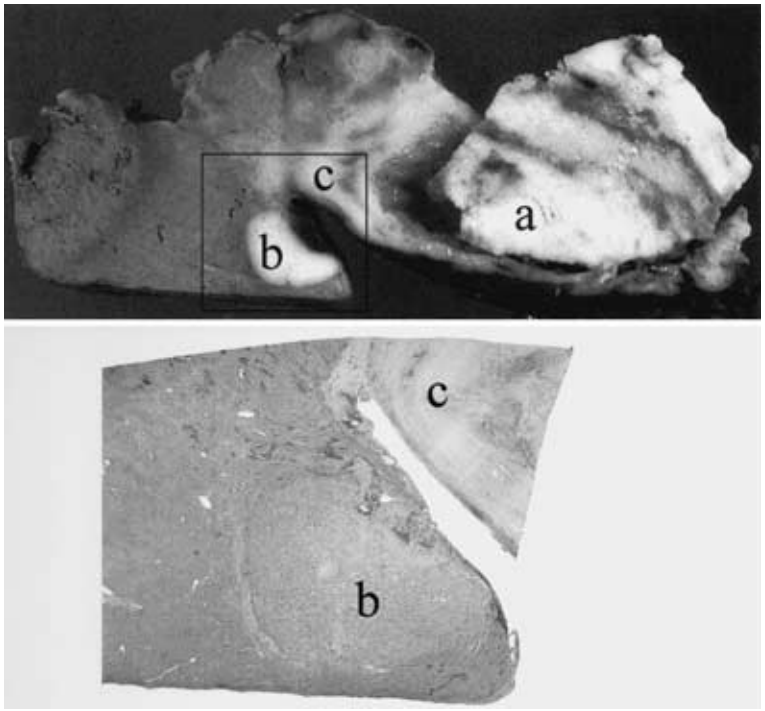

に，内村ら[4]の報告によると，stage I または II の5年以内死亡例の13例中9例が肝転移死亡である．一方，塚田ら[3]は肝転移をともなう胆嚢癌根治切除例7例中全例が10か月以内に残肝多発転移再発にて死亡したと報告し，Shirai ら[5]も切除肝に転移巣を認めた3例中全例が1年以内に再発死亡し，うち2例は残肝再発であったことを認めた．したがって，肝転移合併胆嚢癌は根治切除しえても残肝再発が多く，長期生存の機会は極めて稀である．

我々は，術前・術中に肝浸潤陽性と過大診断した se 胆嚢癌に対して，合併切除した肝内に偶然小肝転移巣を認めたが，術後肝動脈と門脈の両経路から 5FU を持続投与し，術後7年の現在無再発生存中の1例を経験したので，文献的考察とともに報告する．

症　例

患者：62歳，女性

主訴：高熱，右悸肋部痛

既往歴：59歳；高血圧，61歳；緑内障

家族歴：特記事項なし

現病歴：1995年3月，高熱を伴う右季肋部痛と体重減少（4kg/2か月）を主訴に近医を受診．腹部超音波検査にて胆嚢全体を占める腫瘤を指摘され，胆嚢癌が疑われたため，同年5月，当センターに入院した．

入院時現症：右悸肋部に軽度の圧痛と，眼瞼結膜に軽度の貧血を認めた以外には，腹部腫瘤や黄疸などの異常を認めなかった．

入院時血液検査：Hb 10.8g/dl と軽度の貧血を認めたが，WBC 7,960/ul，GOT 18U/*l*，GPT 13 U/*l*，ALP 277U/*l*，γGTP 22U/*l* などと異常を認めなかった．腫瘍マーカーは CEA が 6.2ng/ml

Fig. 4 Microscopic findings of the tumor of the gallbladder（A）and liver which was close to the gallbladder（B）.（HE stain）
（A）A large polypoid tumor of the gallbladder（a in Fig. 3）was microscopically diagnosed as papillary adenocarcinoma with severe vessel invasion. A small tumor in the liver（segment #5）(b in Fig. 3) also showed the similar histology, and it was diagnosed as metastasis from the gallbladder cancer.
（B）The liver which was close to the gallbladder（c in Fig. 3）revealed an inflammatory change showing marked fibrosis and the infiltration of macrophages, lymphocytes and giant cells.

A

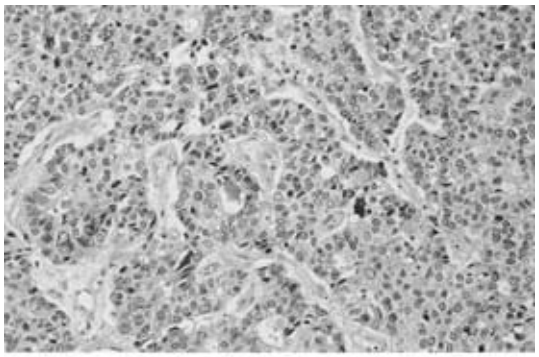

B

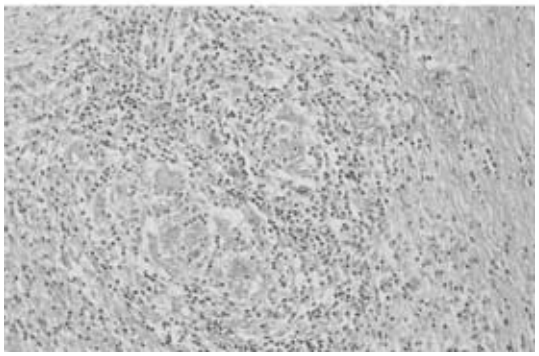

と軽度上昇，CA19-9は13U/mlと正常であった．

画像検査：腹部USでは，胆嚢底部〜体部中心に，充実性で内部不整な10×6cm大のlow echoic lesionを認め，胆嚢癌と診断した．胆嚢頸部には，1.0〜1.5cm径の結石を3個認めた．しかし，肝浸潤や肝転移巣は明らかでなかった．腹部CTでは，腫瘍は造影にて強くenhanceされたが，肝浸潤，肝転移，肝十二指腸靭帯および腹腔内リンパ節の腫大は明らかではなかった（**Fig. 1**）．腹部MRIでは，腫瘍と肝との境界は不鮮明で，造影早期には境界不明瞭に造影され，肝浸潤が疑われた．しかし，肝転移は検出されなかった．腹部血管造影では，胆嚢動脈は著しく拡張，胆嚢全体に腫瘍血管が増生し，腫瘍濃染像を認めた．胆嚢床で肝は境界不明瞭に染まったので，胆嚢癌の肝浸潤が強く疑われた（**Fig. 2**）．

手術：1995年6月1日，肝浸潤を伴う進行胆嚢癌との術前診断のもと，開腹手術を施行した．開腹時，腹膜播種や肝転移を認めず，腹腔洗浄細胞診は陰性であった．胆嚢は腫大緊満し，胆嚢床から肝内へは幅1cmの範囲で灰白色硬化を伴っており，肝浸潤を強く疑った．術中USでは，肝転移巣は明らかでなかった．肝灰白色帯より十分な（約3cm）距離をとって肝S4a＋5，総胆管・総肝管（Bs-m）とともに胆嚢を切除，D2郭清を施行し，総肝管断端は空腸とRoux-en-Y吻合した．胃十二指腸動脈から肝動注，結腸静脈から門注用カテーテルを挿管，留置した．手術的進行度は，T3（S1, Hinf2-3, Binf0, PV0, A0），H0, P0, N2（＋），Stage IIIであった．

切除標本：腫瘍は胆嚢内に充満する最大径65 mmの乳頭型で，胆嚢体部に広範な茎を有しており，軟らかく壊死傾向を認めた（**Fig. 3**）．病理診断は，papillary adenocarcinoma，t3（se, binf0, pv0, a0），ly2, v1であった（**Fig. 4A，B**）．胆嚢に接した肝灰白色部分は，結石嵌頓による胆嚢炎が原因と考えられる線維化を伴う高度な炎症のみで，癌浸潤巣を認めなかった（hinf0）（**Fig. 3のc**）．しかし，合併切除した肝S5内には偶然，直径8mmの孤立性転移巣を認めた．この病巣は炎症部と非炎症部の境界に位置していた（H1）．リンパ節12 b2と13aに転移を認めた（n2, stage IVb）．

術後，5-FUを経肝動脈・経門脈経路より4週間（各125mg/day），退院後は外来通院で経肝動脈経路より16週間（1,250mg/week）持続注入化学療法を施行した．7年を経た現在，無再発生存中である．

考　察

本症例では胆石，胆嚢炎の合併により，胆嚢癌の深達度を肝浸潤ありと術前・術中診断した．そ

Table 1 Three-year survivors in patients who had received surgical resection for both gallbladder cancer and liver metastasis

Authors	3 yr-survivors/No. of operations		
	Overall	Macroscopic *	Microscopic *
Tsukada (1995)[3]	0/7	0/7	0/0
Shu (1996)[7]	0/29	0/26	0/3
Konishi (1996)[9]	0/3	0/3	0/0
Kondo (1996)[8]	2/4	1/3	1/1
Endo (1998)[1]	0/3	0/1	0/2
Ohtsuka (1998)[10]	0/6	0/3	0/3
Yamaguchi (1999)[11]	0/4	0/4	0/0
Total	2/56	1/47	1/9

Authors are limited to those who had experienced three or more cases.
*: The metastatic liver tumors were usually detectedand resected by the macrosopic inspection and less frequently by the postoperative microsopic diagnosis of the resected specimens

Table 2 Long-term survivors after resection of gallbladder cancer and metastatic liver cancer

Author	Carcinoma of the gallbladder					Liver meta.	Hepate-ctomy	Chemot-herapy	Survival Period
	Patient	Depth	Histol	Size	Node				
Macroscopically-detected liver metastasis									
Motojima [12]	51 M	ss	por	55	(−)	multiple(S4, 5)	S4/5	+	14 years
Kondo [8]	53 F	ss	por	45	(+)	6 (S4, 5, 8)	S4, 5, 8	−	8
Eriguchi [16]	42 F	T2	tub 1	−	(−)	multiple	−	preop +	7.5
Microscopically-detected liver metastasis									
Kondo [8]	58 F	ss	tub 2	48	(+)	1 (S5)	S4/5	−	11
Present case	62 F	se	pap	65	(+)	1 (S5)	S4/5	+	7

There have been no report of patients who survived 3-7 postoperative years

のため，灰白色変化を伴う部分から十分な距離をとって肝 S4a+5 を合併切除した．術後切除標本の検索では，この部分には癌浸潤はなかったが，偶然，小肝転移巣を発見した．林ら[6]は拡大肝切除を施行した胆嚢癌 19 例中，切除標本の検索により 6 例・11 病巣の肝転移巣を認め，そのうち 5mm 以上の病巣は 4 病巣に過ぎず，逆に 1mm 未満の微小転移を 4 病巣認めた．このことから，現時点ではすべての微小肝転移巣を術前画像診断することは極めて困難と考える．周ら[7]は，肝転移巣が 1 区域にとどまる症例の 82%（9/11 例），肝床型の hinf（+）例のうち 70% の転移巣が肝床部に限局していたことを報告し，近藤ら[8]も「限局性肝転移症例」の存在を示唆している．また，Shirai ら[5]の報告によれば，リンパ管を中心とした angiolymphatic な進展は，直接浸潤の辺縁 1cm 以内にとどまり，肝浸潤が 20mm 以上の症例では，その辺縁から最大 11.5mm 離れたところまでしか脈管侵襲を認めなかった．

以上より，少なくとも肝 S4+5 切除によって微少肝転移巣が完全切除でき，これによって長期生存できる症例が少なくないのではないかと推察した．そこで，本邦報告の内，肝転移合併胆嚢癌例を一施設あたり 3 例以上切除した報告を集計すると（**Table 1,2**）合計 56 例で，3 年生存例は僅か 2 例であった．このうち，合併切除した肝に後偶然肝転移を認めた症例は 9 例で，3 年以上生存例は近藤らの 1 例（11%）だけであった．我々の症例

を加えても10例中2例に過ぎない．なお，死亡例の多くが残肝再発が主再発部位であった．したがって，胆嚢ドレナージ血の多くが肝S4＋5に流入していたとしても，(微小）転移がこの領域だけに限局している頻度（期間）は極めて低い（短い）ものと推察する．例え不顕性肝転移巣を切除しえても，すでに全肝に微小転移が存在していることを想定して治療に当たるのが妥当と思われる．

これまで，胆嚢癌切除後の補助化学療法についての報告は少ない[13]．進行胆嚢癌切除例に対する補助化学療法のprospective studyについては，白井ら[14]の報告を認めるのみで，術後5-FU，MMC，OK-432投与には有効性が認められなかった．しかし，本症例では，手術時から肝再発が十分予測されたため，Ishikawaら[15]の膵癌切除後の肝動門注化学療法に準じて術後化学療法を試行し，長期無再発生存を得た．Eriguchiら[16]は肝動注後に根治切除し，長期生存しえた症例を経験しており，今後期待がもてる．今後は肝再発高危険群症例に対して，肝を標的とした動注或いは門注化学療法の意義を多数例で確認していく必要がある．このようにして微小肝転移が確実に制御できるようになれば，今後肝転移合併胆嚢癌切除の意義や適応が拡大できる可能性がある．

謝　辞

稿を終えるにあたり，病理組織学的診断に関してご指導いただいた当センター病理部，春日井務先生，長期遠隔成績の調査にご協力をいただいた近藤　哲先生（北海道大学），小西　大先生（がんセンター東病院），藤井秀樹先生（山梨医科大学），兼松隆之先生（長崎大学）に深謝いたします．

文　献

1）遠藤　格，瀧本　篤，藤井義郎ほか：胆嚢癌に対する肝切除範囲．日外会誌　**99**：711―716, 1998
2）吉川達也，羽生富士夫，中村光司ほか：胆道・膵癌術後再発に対する積極的外科治療．外科診療 **35**：337―343, 1993
3）塚田一博，黒崎　功，内田克之ほか：胆嚢癌の進行度と根治切除後の再発．肝胆膵　**31**：495―500, 1995
4）内村正幸，脇　慎治，木田栄郎ほか：胆嚢癌に対する肝床合併切除．胆と膵　**17**：137―143, 1996
5）Shirai Y, Tsukada K, Ohtani T et al：Hepatic metastasis from carcinoma of the gallbladder. Cancer **75**：2063―2068, 1995
6）林　伸一，宮崎　勝，大塚将之ほか：肝門部胆管癌，進行胆嚢癌における臨床病理学的検討からみた至適肝切除範囲．日消外会誌　**30**：2079―2083, 1997
7）周　正，吉川達也，中村光司ほか：胆嚢癌における同時性肝転移に関する臨床病理学的研究．東京女医大誌　**66**：359―365, 1996
8）近藤　哲，二村雄次，神谷順一ほか：胆嚢癌に対する肝切除．胆と膵　**17**：145―149, 1996
9）小西　大，竜　崇正，木下　平ほか：胆嚢癌肝転移に対する切除療法．肝胆膵　**33**：239―243, 1996
10）Ohtsuka M, Miyazaki M, Itoh H et al：Routes of hepatic metastasis of gallbladder carcinoma. Am J Clin Pathol **109**：62―68, 1998
11）山口晃弘，磯谷正敏，原田　徹ほか：進行胆嚢癌の非治癒切除・非切除例の手術成績．消化器画像 **1**：701―706, 1999
12）元島幸一，田中保寿，橋本孝来ほか：切除後2年経過し，再発兆候のない肝転移を有した胆嚢癌の1例．胆と膵　**12**：921―924, 1991
13）Todoroki T：Chemotherapy for gallbladder carcinoma―a surgeon's perspective. Hepatogastroenterology **47**：948―955, 2000
14）白井良夫，吉田奎介，畠山勝義：胆嚢癌切除例に対する補助化学療法．外科　**62**：178―183, 2000
15）Ishikawa O, Ohigashi H, Yamada T et al：Adjuvant regional infusion therapy. A, Two-channel chemotherapy to prevent hepatic metastasis after extended pancreatectomy for adenocarcinoma of the pancreas：The Osaka Experience. Edited by Evans DB, Pigters PWT, Abbruzzese JL. Pancreatic Cancer. Springer-Verlag, New York, 2002, p269―274
16）Eriguchi N, Aoyagi S, Fukuda S et al：A long-term survival patient with advanced gallbladder cancer massively metastasizing to the liver. Kurume Med J **46**：83―86, 1999

Gallbladder Carcinoma with a Solitary Hepatic Metastasis Treated by Surgery and Liver-perfusion Chemotherapy. A Case Report of Long-term Survivor

Takamichi Komori, Osamu Ishikawa, Hiroaki Ohigashi, Shigekazu Yokoyama,
Yo Sasaki, Terumasa Yamada, Tsutomu Kasugai* and Shingi Imaoka
Departments of Surgery and Pathology*, Osaka Medical Center for Cancer and Cardiovascular Diseases

A 62-year-old woman referred with high fever and right hypochondriac pain in March 1995 was found in abdominal ultrasonography to have a large mass 10 cm in diameter occupying the body and the fundus of the gallbladder, suggesting gall bladder carcinoma, plus 3 stones 1 cm in diameter in the neck of the gallbladder. At surgery, the liver bed next to the gallbladder, 1 cm wide, was grayish white, suggesting hepatic invasion of gallbladder carcinoma. The gallbladder, segments 4a and 5 of the liver, and the common bile duct were resected. Histologically, the 65-mm-diameter tumor was papillary adenocarcinoma, which showed serosal and high-grade angiolymphatic invasion, with lymph node metastasis. The grayish-white liver bed showed high-grade inflammatory change with marked fibrosis but no cancer invasion. A solitary metastatic lesion 8 mm in diameter was detected in the resected liver. To prevent hepatic cancer recurrence, continuous infusion chemotherapy (5-FU) was con conducted postoperatively into the hepatic artery for 20 weeks and the portal vein for 4 weeks via catheters placed at operation. She remains alive without cancer recurrence in the over 7 years since surgery. Incidental resection of liver metastasis plus liver-perfusion chemotherapy seemed to have contributed to long-term survival, despite her high risk for hepatic cancer relapse.

Key words：advanced gallbladder carcinoma, hepatic metastasis, adjuvant chemotherapy

〔Jpn J Gastroenterol Surg 36：383—388, 2003〕

Reprint requests：Osamu Ishikawa　Department of Surgery, Osaka Medical Center for Cancer and Cardiovascular Diseases
1-3-3 Nakamichi, Higashinari-ku, Osaka, 537-8511 JAPAN