日消外会誌　36（5）：389～394，2003年

症例報告

経過観察中に膵仮性嚢胞内に破裂出血した脾仮性動脈瘤の1例

林病院外科，同　放射線科[1)]，京都大学医学研究科腫瘍外科[2)]
多保　孝典　　林　　秀樹　　土田　千賀[1)]　小野寺　久[2)]

症例は31歳の男性で，平成9年頃からアルコール性膵炎の加療歴があり，腹部CT検査では膵仮性嚢胞が指摘されていた．平成12年2月3日に左上腹部痛のため入院．腹部CT検査では，膵尾部に直径約5cmの膵仮性嚢胞を認め，嚢胞内脾門部寄りに造影効果のある径5mm大の腫瘤を認めた．保存的治療により軽快したが，3か月後に腹部CT検査を行ったところ，膵仮性嚢胞の増大と嚢胞内に突出する脾仮性動脈瘤が疑われ，さらに嚢胞内への出血も疑われた．5日後の腹部CT検査で動脈瘤の増大を認めたため，血管撮影を行い，脾仮性動脈瘤を確認した後，同部の血管塞栓術を行った．2週間後，待期的に膵仮性嚢胞の根治術として動脈瘤を含めた膵体尾脾合併切除術を行い良好な結果を得ている．

はじめに

膵炎の発症機序は幾つか考えられるが，膵管の狭窄や閉塞に伴って膵仮性嚢胞が形成された場合，内溶液は膵液に近い組成と考えられる．そのため，しばしば嚢胞壁周囲の血管や消化管が浸食され，出血，穿破や感染などの重篤な合併症が発生する．合併症が発生した場合，早期の診断と治療方針の決定は患者の予後を左右する．著者らは膵仮性嚢胞の経過観察中に，脾仮性動脈瘤を形成し，さらに嚢胞内へ穿破した症例を経験した．1970年にBardenheierら[1)]が報告して以来，まれであるとされていた膵仮性嚢胞に合併した動脈瘤は，最近の画像診断の向上により報告例も増え，またinterventional radiology（IVR）の進歩により従来の外科的治療から方針も変わりつつある．著者らは自験例と最近の報告例をまとめ，治療法に関し若干の考察を加えて報告する．

症　例

患者：31歳，男性

主訴：左上腹部痛

家族歴：父親が肝疾患で死亡，兄がアルコール性肝硬変で死亡．

既往歴：16歳の時，十二指腸潰瘍穿孔に対する胃切除術．

現病歴：28歳時よりアルコール性膵炎の加療歴があり，平成9年に行った腹部CT検査上も膵仮性嚢胞が指摘されていた．腹痛を繰り返し，入院の上保存的治療にて軽快していた．平成12年2月3日，左上腹部痛を主訴に来院した．

現症：身長165cm，体重50kg．眼球結膜に貧血，黄疸なし．左上腹部に軽度圧痛を認めたが，腹膜刺激兆候や筋性防御は認めなかった．

入院時検査所見：血清アミラーゼ値は正常であったがGOT 163IU/L，GPT 194IU/L，γ-GTP 300 IU/Lと肝胆道系の酵素上昇を認めた．腹部超音波検査にて，圧痛部分に一致した膵体尾部に5cm大の嚢胞を認めた．

腹部CT検査所見の推移：約1年前（平成11年2月9日）のCT所見では膵体尾部に一致し直径約5cmの円形の膵嚢胞を認めた（**Fig. 1**）．今回，平成12年2月3日のCT所見も同様の膵嚢胞を認めたが，嚢胞内の脾門部寄りに造影効果のある直径5mm大の腫瘤を認めた（**Fig. 2**）．保存的治療にて左上腹部痛は軽快したが，約3か月後の5月1日のCT検査では，膵嚢胞は直径約7cmに増大し，嚢胞内は不均一な高吸収域の内容物で充満し

＜2003年1月22日受理＞別刷請求先：多保　孝典
〒915-8511　武生市府中1―5―7　林病院外科

Fig. 1　Abdominal CT at one-year before the admission had showed a pseudocyst in the pancreas tail（arrows）.（a：precontrast CT，b：contrast-enhanced CT）

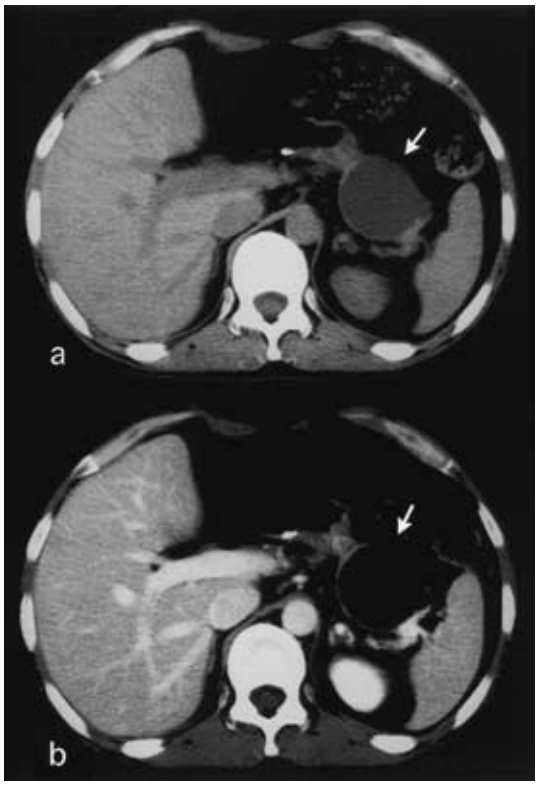

Fig. 2　Abdominal CT on admission showed the pancreatic cyst and contrast-enhanced lesion（arrow）.

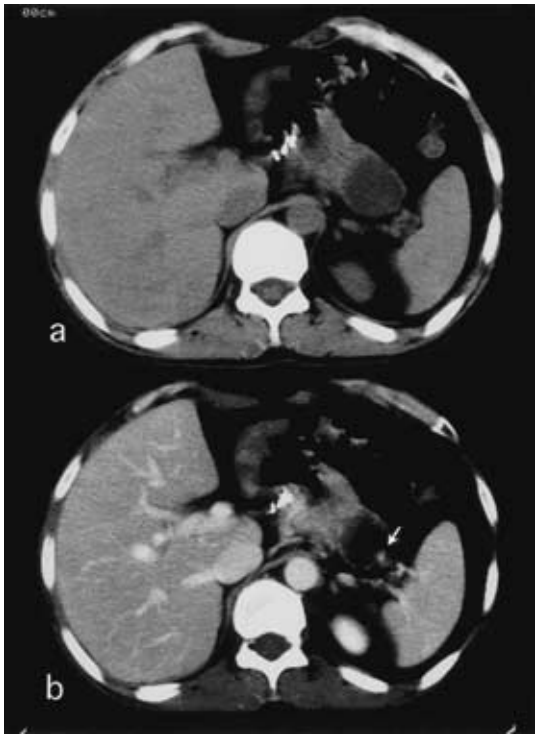

ていた．造影 CT では膵嚢胞内に長径約 2cm の造影効果のある腫瘤を認めた．自覚症状は乏しいものの膵嚢胞に合併した仮性動脈瘤と，嚢胞内への穿破が疑われたため厳重に経過を観察．5 日後の CT 検査ではさらに動脈瘤の増大を認めたため（**Fig. 3**），緊急で TAE をすべく血管造影検査に移行した．

腹部血管造影検査所見：脾動脈にカテーテルを挿入し造影したところ，脾動脈の末梢血管が瘤状に造影された．さらに，同部まで選択的にカニュレーションを進め動脈瘤を確認した．この位置にてコイル（Fibered Platinum Coil 2mm/6mm）を 4 個入れ TAE を行った（**Fig. 4**）．

TAE 直後の腹部 CT 検査所見：脾臓と膵嚢胞の間に充填した金属を認めたが動脈瘤は造影されず，脾臓の一部の血流も失われていた（**Fig. 5**）．血管塞栓術による脾臓の部分的梗塞は予測されていたが特に臨床上著変なく経過した．

手術所見：5 月 19 日，膵嚢胞の根治術をすべく膵体尾部，脾臓の合併切除を行った．嚢胞壁の一部は残胃壁と強固に癒着していたため一部残存したが，内腔を電気メスで可及的に凝固し，膵断端はプロリン糸 3-0 で縫合閉鎖した．総出血量約 200g で輸血は行わなかった．切除標本では，塞栓したコイルは嚢胞壁付近に存在していたが，嚢胞内の組織は軟化し動脈瘤は確認できなかった．組織所見においては，嚢胞壁は著明な繊維化を認め併存する膵組織も線維化が著明であった（**Fig. 6**）．術後は膵液瘻，感染，糖尿病などの併発もなく，現在まで約 2 年順調に経過している．

考　察

膵炎に合併する膵仮性嚢胞の治療の原則は，外科的切除または内瘻術とされていたが，近年仮性

Fig. 3 (a) Abdominal CT at three-months after the admission showed the pancreatic cyst growing larger, and blood existed inside of the cyst. (b) Contrast-enhanced CT showed pseudoaneurysm inside of the cyst, which is about 2.5 cm in diameter.

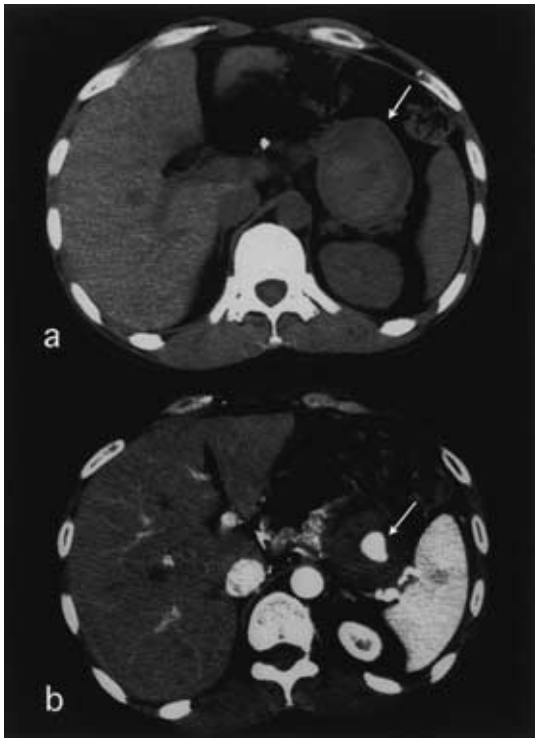

嚢胞の臨床経過が明らかになるにつれて治療法の選択肢も多彩となってきている．急性期の保存的療法としては抗酵素剤，抗生剤の投与，絶食，高カロリー輸液が効果的であるが，最近では膵外分泌を抑制させるソマトスタチン誘導体の有用性も報告されている[2]．保存的治療で嚢胞の消失が認められない場合は，開腹手術以外にも経皮経胃穿刺膵嚢胞ドレナージや内視鏡下の経胃穿刺膵嚢胞ドレナージの選択肢があり，胃と膵仮性嚢胞を内瘻化させる方法が有効であるとされている[3]．こうした非観血的治療で消失しない場合には，膵切除術や開腹下内瘻術などの外科的治療の対象となる．

膵仮性嚢胞は多彩な合併症を来すことが知られており，その中でも仮性動脈瘤の出現は，しばしば重篤な出血を来たし[4]，緊急で外科的手術を受ける場合も少なくない．仮性動脈瘤の成因に関しては，嚢胞内に貯留している膵酵素が感染や嚢胞内への消化液の逆流などさまざまな理由により活性化され，嚢胞壁近くの動脈を浸食することにより形成されると考えられている．山野ら[5]は本邦における1972年から1987年の間の膵仮性嚢胞内出血27例（内，仮性動脈瘤14例）の報告をまとめているが，治療内容を検討してみると，ほとんどが開腹手術により血管結紮術や膵切除術がなされていると報告している．しかしながら，1983年，Kurodaら[6]により本症に対する塞栓術による止血成功例が報告されて以来，徐々にその有用性についての報告が増えてきている．著者らは，最近の15年間（1987年～2002年）に，膵仮性嚢胞に起因する仮性動脈瘤の報告25症例をまとめた（**Table**）．年齢は31歳から70歳（平均50歳）で24例が男性であり，検索しえた限りでは本症例は31歳の本邦最年少例であった．発生原因は21例が飲酒，1例が外傷によるもので，仮性動脈瘤の発生部位は脾動脈が16例，胃十二指腸動脈領域が6例，左胃動脈が2例，中結腸動脈が1例であった．治療は嚢胞部分の膵切除手術のみが9例，TAEのみが5例，TAE＋膵切除手術が3例，TAE＋内瘻術が4例，血管結紮術が1例，保存的治療が1例であった．沼尻ら[7]は，手術単独では術中の出血量が多いため，手術に先行しTAEを考慮すべきであったと報告している．TAEのみの報告もみられるが，この治療法では侵襲は少ないものの嚢胞遺残という問題が解決されない[8]．一方，TAEが一時的に奏功しても再出血の頻度は高く（Boudgheneら[9]は37%と報告），十分な経過観察が必要と思われる．保存的治療のみの報告例は，出血後22日目の血管造影で中結腸動脈の動脈瘤と診断されたが，この時点で膵炎は沈静化し，塞栓による腸管壊死も考えられるため経過をみたとしている．

今回の症例は，膵仮性嚢胞内に仮性動脈瘤が出現し約3か月の経過中に仮性動脈瘤の嚢胞内への出血を認めたが，その出血頻度に関し諸家は，10～50%と高率であることを報告している[10][11]．治療においては，TAEを行った後に開腹根治術に踏み

Fig. 4　(a) Splenic angiography showed an aneurysm. (b) The aneurysm was embolized with microcoils.

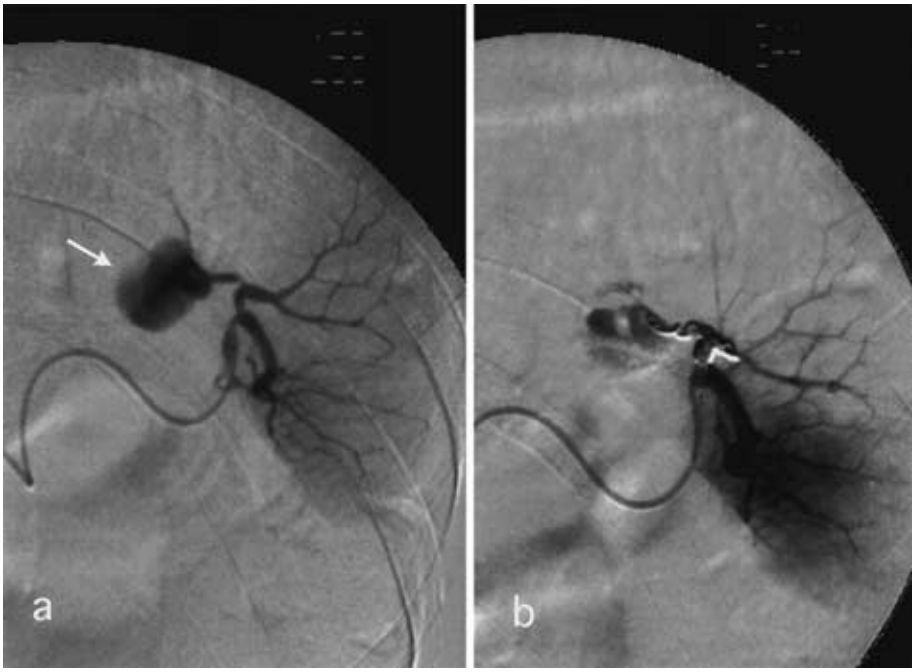

Fig. 5　After TAE the aneurysm was not shown on contrast-enhanced CT, and partial blood flow of the spleen disappeared.

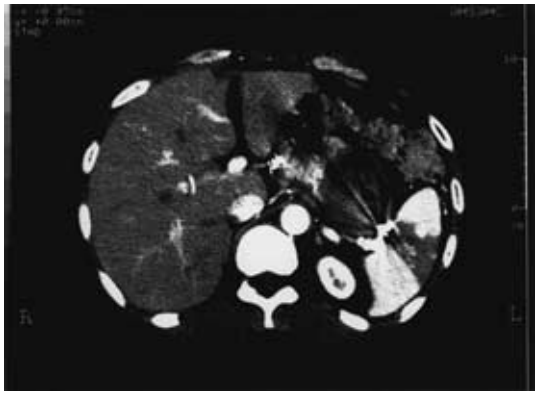

Fig. 6　(a) Resected specimens showed pancreatic cyst and spleen. Arrow showed embolized microcoil. (b) Histological findings of pancreatic cyst revealed massive fibrosis and decrease of acinus.

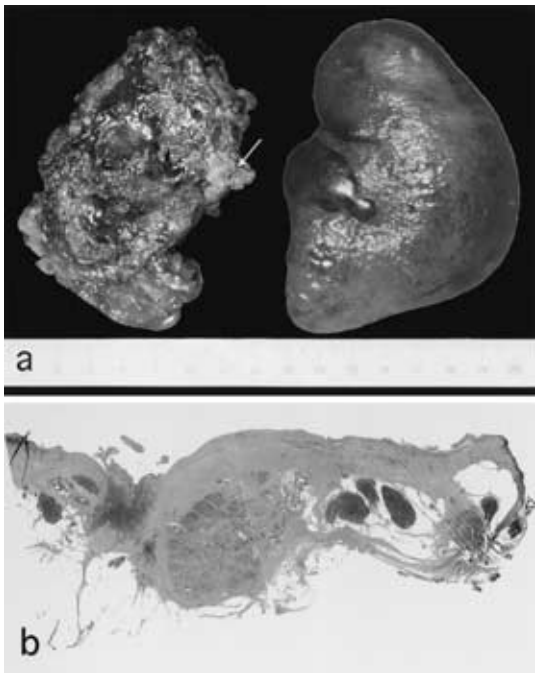

Table The 25 cases of the pseudoaneurysm associated with pancreatic pseudocyst in japan（1987～2002）

Auther（year）	Age/Sex	Location of Aneurysm	Treatment	Follow up months
1）Y Horiguti（1987）	43/M	splenic artery	TAE. distal pancreatectomy*	not stated
2）S Niimoto（1988）	46/M	splenic artery	distal pancreatectomy*	18
3）M Yamano（1988）	40/M	splenic artery	ligation of splenic artery cystojejunostomy	12
4）S Tanaka（1989）	40/M	splenic artery	distal pancreatectomy* gastrectomy	2
5）H Makino（1990）	54/M	gastroduodenal artery	TAE	6**
6）R Morita（1991）	51/M	pancreaticoduodenal artery	TAE	7
7）M Okada（1991）	61/M	gastroduodenal artery	pancreaticoduodenectomy	not stated
8）T Bando（1992）	64/M	left gastroepiploic artery	distal pancreatectomy* gastrectomy	not stated
9）Y Yoshida（1993）	46/M	splenic artery	Distal pancreatectomy*	12
10）H Takeuchi（1993）	44/M	gastroduodenal artery	TAE pancreaticoduodenectomy	not stated
11）H Iino（1994）	45/M	splenic artery	distal pancreatectomy*	24
12）K Okamura（1996）	68/M	splenic artery	distal pancreatectomy* gastrectomy	not stated
13）S Kawakami（1997）	70/M	left gastric artery	TAE	not stated
14）T Sugiyama（1997）	34/M	splenic artery	none（death）	—
15）Y Matsumoto（1998）	61/M	splenic artery	TAE	4
16）M Honda（1998）	46/M	left gastric artery	TAE. percutaneous cystogastrostomy	6
17）T Oomoto（1999）	56/M	gastroduodenal artery	TAE. cystogastrostomy	12
18）K Nomura（1999）	46/F	splenic artery	TAE. cystojejunostomy	12
19）H Tomiie（1999）	63/M	splenic artery	no mention	not stated
20）H Oda（2000）	47/M	splenic artery	distal pancreatectomy*	12
21）K Yamaguchi（2001）	54/M	gastroduodenal artery	TAE	12
22）K Numajiri（2001）	43/M	splenic artery	distal pancreatectomy*	not stated
23）E Hai（2001）	51/M	middle colic artery	conservative therapy	12
24）T Ando（2002）	52/M	splenic artery	distal pancreatectomy*	36
25）our case	31/M	splenic artery	TAE. distal pancreatectomy*	29

*: with splenectomy. **: dead（all others, alive）

切ったが，そのために術中の出血がコントロールでき無輸血で周術期を経過できたと考えている．治療をTAEのみで終了した場合，残存する膵仮性嚢胞により再び重篤な合併症が引き起こされる危険があり[12)13)]，膵仮性嚢胞に対する根治手術も必要と判断した．

膵仮性嚢胞に合併した仮性動脈瘤に対する治療は，その出血頻度の高さから，破裂例はもとより未破裂例も血管造影による診断がつき次第TAEを行い，その後，待期根治手術を施行すべきである．そのためにも放射線科医と外科医との密接な連携が必要である．また，膵仮性嚢胞による嚢胞内出血は本症例のように無症候性に起こる場合があることも念頭に置き，十分な経過観察をする必要がある．

文　献

1）Bardenheier JA, Quintero O, Barner HB：False aneurysm in a pancreatic pseudocyst. Ann Surg **172**：53—66, 1970

2）戸澤智浩，三澤裕之，今泉和臣ほか：内視鏡的経胃的ドレナージと酢酸オクトレオチドで治療した膵仮性嚢胞の一例．Gastroenterol Endosc **42**：2026—2030, 2000

3）阿部展次，下位洋史，森　俊幸ほか：内視鏡を用いた膵嚢胞性疾患の診断と治療．外科治療　**81**：154—161, 1999

4）Stabile BE, Wilson SE, Debas HT：Reduced mortality from bleeding pseudocysts and pseudoaneurysms caused by pancreatitis. Arch Surg **118**：45—51, 1983

5）山野三紀，岡村毅与志，並木正義ほか：脾動脈の

偽性動脈瘤穿破による膵仮性嚢胞内出血の１例．Gastroenterol Endosc **30**：1255―1269, 1988
6）Kuroda C, Kawamoto S, Hori S et al：Pancreatic pseudocyst hemorrage controlled by transcatheter embolization. Cardiovasc Intervent Radiol **6**：167―169, 1983
7）沼尻浩二，仙波真吾，関口忠司ほか：Hemosuccus pancreaticus を呈した膵仮性嚢胞の１例．日臨外会誌　**62**：790―794, 2001
8）牧野　博，老子善康，高桜英輔ほか：偽動脈瘤を形成し仮性嚢胞内に出血した慢性石灰化膵炎の１例．胆と膵　**11**：855―860, 1990
9）Boudghene F, L'Hermine C, Bigot JM：Arterial complications of pancreatitis：Diagnostic and therapeutic aspects in 104 cases. J Vasc Interv Radiol **4**：551―558, 1993
10）Frey CF：Pancreatic pseudocyst-Operative strategy. Ann Surg **188**：652―662, 1978
11）Benoit L, Fraisse J, Cercueil JP：Gastroduodenal arterial aneurysm and chronic pancreatitis. A case and review of the literature. Ann Chir **50**：918―920, 1996
12）岡村　啓二，守田　信義，折田　雅彦ほか：残胃に穿破した膵仮性嚢胞内出血の１例．膵臓 **11**：393―397, 1996
13）Bradley EL, Clemennts JL, Gonzales AC：The natural history of pancreatic pseudocyst. s；A unified concept of management. Am J Surg **137**：135―141, 1979

Ruptured Pseudoaneurysm Associated with Pancreatic Pseudocyst during the follow-up Period
―Report of a Case and Review of the Literature―

Takanori Tabo, Hideki Hayashi, Chika Tsuchida[1] and Hisashi Onodera[2]
Department of Surgery, Department of Radiology[1], Hayashi General Hospital
Department of Surgery and Surgical Basic Science, Graduate School of Medicine, Kyoto University[2]

Pseudoaneurysm rupture is a majior complication in managing patients with pancreatic pseudocysts. We treated a ruptured splenic pseudoaneurysm associated with an alcoholic pseudocyst with transcatheter arterial embolization（TAE）followed by distal pancreatectomy. A 31-year-old man followed up for alcoholic pancreatitis and a subsequent pancreatic pseudocyst over 3 years was found in initial abdominal computed tomography（CT）to have a cystic lesion 5 cm in diameter localized in the pancreatic tail. The CT study was made due to a history of recent abdominal pain. The enhanced tiny lesion was found near the splenic hilus in addition to the previously found pseudocyst, suggesting the development of splenic pseudoaneurysm. CT repeated 3 months later in follow-up showed the ruptured pseudoaneurysm to the pancreatic pseudocyst. TAE using a microcoil was used to avoid rupturing the enlarged pancreatic pseudocyst, a potentially fatal event for the patient. Elective distal pancreatectomy and splenectomy 2 weeks resulted in satisfactory recovery and freedom from disease more than 2 years after surgery.

Key words：pancreatic pseudocyst, pseudoaneurysm, chronic pancreatitis

〔Jpn J Gastroenterol Surg 36：389―394, 2003〕

Reprint requests：Takanori Tabo　Department of Surgery, Hayashi General Hospital
1-5-7 Fuchu, Takefu, 915-8511 JAPAN