日消外会誌　36（5）：406～411，2003年

症例報告

大量の門脈・上腸間膜静脈内ガス血症（PVG）を呈した広範粘膜壊死の１例：粘膜病変温存の妥当性と危険性について

横浜市立大学医学部附属市民総合医療センター救命救急センター
森脇　義弘　　吉田　謙一　　山岸　　茂　　長谷川　聡
小菅　宇之　　山本　俊郎　　杉山　　貢

門脈・上腸間膜静脈内ガス血症で，広範粘膜壊死部分を温存したが全層性壊死に至らず救命しえた症例を経験した．

81歳の男性，腹膜炎症状を呈し，腹部CT, US検査で門脈・上腸間膜静脈内ガスを認め緊急手術となった．回腸空腸の腸管壁，腸間膜に浮腫と点状出血を認め，一部10cmが全層性壊死で同部を切除した．切除断端の粘膜面は黒色であった．全層性壊死部以外は広範粘膜壊死であったが，腸管壁の緊張や蠕動は保たれ，腸間膜動脈の拍動は良好，静脈内血栓像も見られず，漿膜筋層のviabilityは保たれていたと判断した．一時的腸間膜動脈領域の灌流不全による非閉塞性腸管虚血で，全身血圧の維持および腸間膜血流の保持により虚血の進展は防止可能と判断し，1期的に吻合した．術後肺炎を併発したが，腹部所見の悪化はなく，温存した広範粘膜壊死腸管は全層性壊死とならず，第49病日に軽快転院した．

はじめに

門脈ガス血症（portal venous gas，以下，PVG）は，本邦では1974年の福島ら[1]の報告以来，腸管壊死の所見で緊急手術の絶対適応とされてきた[2)3)]．単純X線やCT検査で肝内ガス像を描出した報告[4]が多いが，ほとんどは少量の肝内門脈（portal vein，以下，PV）ガス像であり，肝外PVにおよぶ大量のPVGの報告は少ない．最近，CTとUSで大量の肝外PVガス像を描出，緊急手術を施行し，腸間膜静脈内ガスの原因と思われた粘膜壊死小腸を温存，一部全層性壊死の部分のみ切除，1期的に吻合したが，術後腸管壊死の徴候はなかった．PVGの治療方針を考える上で貴重な症例と思われたので報告する．

症　　例

81歳，男性

家族歴，既往歴：1997年（77歳時）高血圧，腹部大動脈瘤，瘤による両側尿管圧迫で腎後性腎不全となり両側尿管ステント留置．

主訴：腹痛

現病歴：2001年3月27日20：30頃，持続性の臍周囲痛が出現，21：00近医救急受診し，造影CTを施行された．腹腔内液体貯留や腸管の異常な肥厚，造影効果の亢進減弱はなかったが，腎動脈直下から分岐部に至る直径7cmの未破裂腹部大動脈瘤が認められ，PV・上腸間膜静脈（superior mesenteric vein，以下，SMV）本幹および広範囲の腸間膜辺縁静脈内に大量のガス像を認めた（**Fig. 1**）．壊死性腸炎を疑い緊急手術の適応と判断されたが，併存疾患の存在から翌28日2：18当センターへ転院となった．

現症：体温34.8℃，血圧128/80mmHg，脈拍80/分，整，呼吸数14/分．全身所見に異常なく，腹部は軽度膨隆しており，臍周囲を中心に腹部全体に圧痛，反跳痛を認めた．

初診時検査所見と経過：腹部単純X線検査で少量の小腸大腸ガス像と左腎盂に造影剤の貯留を認めたが，肝内外PV内のガス像は認められなかった．USではSMV本幹に，容易に移動する，

＜2003年1月22日受理＞別刷請求先：森脇　義弘
〒232-0024　横浜市南区浦舟町4―57　横浜市立大学医学部附属市民総合医療センター救命救急センター

Fig. 1 The abdominal CT images showing extrahepatic portal and superior mesenteric venous gas with air fluid level（thick arrows), peripheral mesenteric venous gas（arrow heads), and intrahepatic portal venous gas（thin arrows).

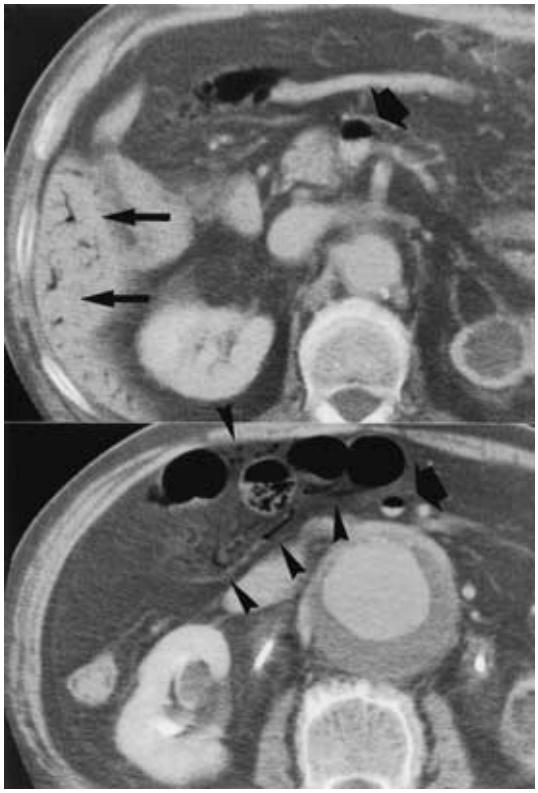

Fig. 2 The ultrasonography image showing bulky superior mesenteric venous（SMV）gas（arrows), which easily move by compression of US probe, and abdominal aortic aneurysm（AAA).

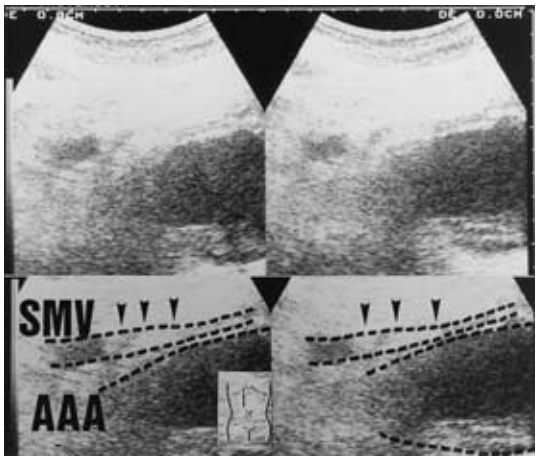

Table 1 The laboratory data of the patient on admission

WBC	10,330 /mm^3	GOT	23 IU/*l*
Hb	14.9 g/dl	GPT	19 IU/*l*
Plt	17.6 /mm^3	LDH	200 IU/*l*
PT	0.93	ALP	402 IU/*l*
APTT	30.1	AMY	75 IU/*l*
CRP	0.8 mg/ml	Cr	1.35 mg/ml
Arterial blood gas		BUN	16 mg/ml
pH	7.499	Glu	149 g/ml
Pao2	84.4 mmHg	TP	6.8 g/ml
BE	− 0.9 mEq/ml	Alb	3.5 g/ml

ガス像と思われる高輝度像を認めた（**Fig. 2**）．腸管の異常な肥厚，拡張や蠕動の亢進減弱はなかった．血液検査では，軽度の腎機能異常と炎症反応を認めた(**Table 1**)．心臓 US 検査と心電図では腹部大動脈瘤に合併しやすい虚血性心疾患を示唆する異常はなかった．当センターで施行された造影 CT では，上腸間膜動脈（superior mesenteric artery，以下，SMA）領域の血管はすべて良好に造影されており，ガス像は腸間膜内からは消失し肝内と PV 本幹のみとなっていた．腸管壊死による腹膜炎，PVG の診断で，3：45 緊急開腹手術を行った．

手術時所見：未破裂腹部大動脈瘤を触知，腹水はなかった．回盲部より約 20cm から口側 200cm までの回腸空腸の腸管壁，腸間膜に境界不明瞭な浮腫，点状出血を認め，虚血やうっ血解除後の変化と思われた．特に，回盲部から約 50cm の回腸は 10cm にわたり暗赤色に変色し壁の菲薄化も認め全層性壊死と判断した．穿孔はなかった．腸管変色部以外の腸管壁緊張や蠕動は保たれており，漿膜筋層の viability は保たれていると思われた．罹患部も含め腸間膜動脈の拍動は良好で，静脈内血栓像や空気像も見られなかった（**Fig. 3**）．SMA の動脈硬化と腹部大動脈瘤内での乱流，血流低下に起因する一時的な SMA 領域の灌流不全による非閉塞性腸管虚血と診断した．明らかな壊死腸管 11cm を切除したが，切除断端の粘膜は黒色で，粘

Fig. 3　The macroscopic findings of small bowel showing post-ischemic and congestive change（mesenteric and intestinal petechia）in long segment with 10 cm of necrotic segment；arrows show range of resected segment including transmural necrotic segment（left), and showing mucosal necrosis of remunant small bowel (right).

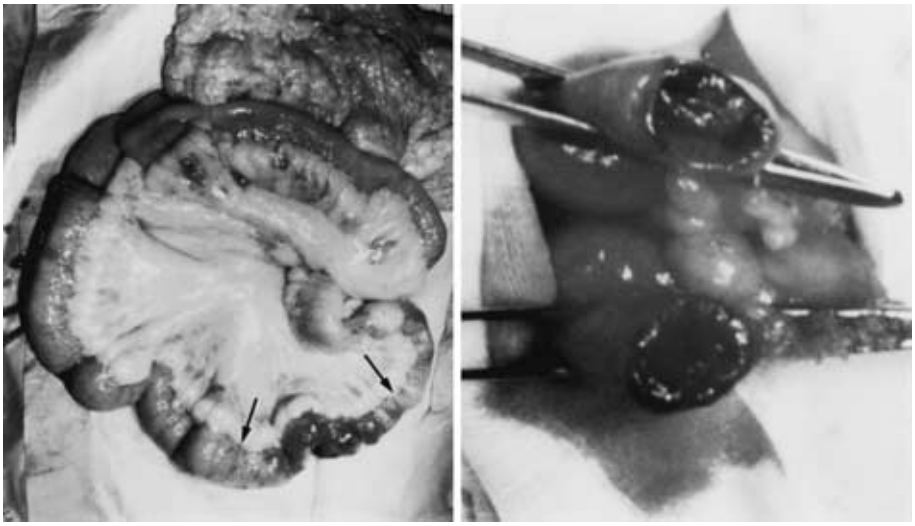

膜を飜転して観察しても可視範囲では全て黒色に変化しており，CT 上の腸間膜辺縁静脈ガス像の拡がりに一致した腸管虚血後の広範粘膜壊死の状態と考えた．粘膜壊死部腸管を全て切除すると広範小腸切除となるが，漿膜筋層に壊死はなく，腸管虚血も非閉塞性，一時的ですでに解除されており, また, 術直前の当院での CT でも腸間膜内のガス像は消失していたことから，腸間膜静脈内へのガス流入は発症直後の一時的なものと考えられた．術後に全身血圧を維持し腸間膜血流を保持することも困難でなく，虚血に引き続く変化からの回復が十分期待できると判断した．人工肛門としても 1 期的に吻合しても虚血に引き続く変化が全層性に進展すれば再手術となることに変わりないと考え, 1 期的に層々端々吻合し, ドレーン排液の性状を厳重に経過観察した.

組織学所見：切除断端を含めた全長にわたって粘膜上皮の壊死脱落と全層性のうっ血，浮腫，出血と炎症細胞浸潤を認め，粘膜固有層と粘膜下層には気泡形成を認めた.（**Fig. 4**）一部全層壊死も認めた．切除断端の残存側上皮も壊死脱落しているものと思われた．全層性壊死を認めたことから，結果的にもこの部分の温存は不可能であったと思われた.

手術後経過：術後，補液と dopamine で収縮期血圧を 100～120mmHg に維持し，人工呼吸管理を続けたところ，翌日には人工呼吸を離脱し抜管した．しかし，第 3, 第 4 病日には 38～39 度の発熱，酸素化の悪化を認め，CRP 高値も遷延した．経過中，腹部所見は創痛のみで軽減傾向にあり，腸蠕動音も良好に聴取され，ドレーン排液も終始漿液性で，残存腸管虚血の進行は考えにくく，術後肺炎と判断，第 5 病日に再挿管，第 7 病日に気管切開術を施行，血液培養で MRSA が検出された．以降，呼吸状態は安定化し，第 19 病日から経鼻胃管から経腸栄養開始, 第 23 病日に呼吸器から離脱し, 第 49 病日に転院となった．再挿管後も腹部所見はなく，温存した粘膜壊死腸管は全層性壊死にはいたらず回復したと思われた.

考　察

PVG は，腹部単純 X 線や腹部 CT で肝内 PV 走行に一致して肝辺縁部 2cm 以内にガス像を認

Fig. 4 The microscopic finding showing transmural congestion, edema, hemorrhage, and inflammation and air bubles in the mucosal proper and submucosal layer (arrow).

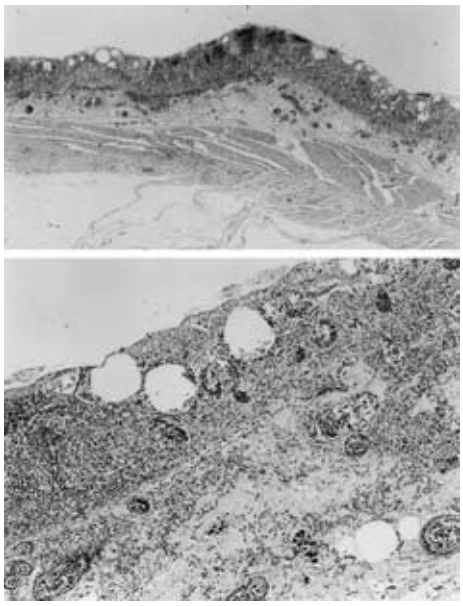

めることや腹部CTで腸間膜内の血管内ガス像として診断されている．USでも，肝内PVガス像が肝辺縁に及ぶ高輝度エコー像として描出されるとの報告もあるが[5]，肝外PV・SMV内ガス描出の報告はない．自験例では，鮮明なPV・SMVガス像として描出され，血管壁肥厚やplaqueとの鑑別もプローベの圧迫や体位変換による高輝度の移動で容易であり，この点，画像診断上示唆に富む症例と思われる．

PVGの成因としては，1）腸管壊死性病変か重度の潰瘍病変（mucosal damage），2）過度の腸管拡張や内圧上昇（bowel distension），腹腔内膿瘍に起因する菌血症，またはガス産生菌の門脈内移行（sepsis），が挙げられている[6]．自験例は，虚血に引き続く病変の存在と顕微鏡的腸管気腫症を合併していたことから，腸管虚血による粘膜壊死と，腸管運動の低下，内容のうっ滞，内圧上昇によると考えられる．腸管虚血の原因としては，進行した動脈硬化の一分症である腹部大動脈瘤の存在からSMAの動脈硬化が予想され，さらに，動脈瘤内での乱流のためSMA血流が著しく低下したと考えられる．また，経時的に撮影したCTでのガス像の変化から，大動脈瘤内での乱流や腸管内圧の上昇などPVGの原因と考えられる病態は発症後持続せず軽快したものと思われた．

PVGは，従来，腸管壊死を示唆する所見とされてきた[2)3)7]．死亡率に関しても，Liebmanら[6]は64例の集計から75%，Bloomら[8]は腸管壊死に起因する症例では90%としている．本邦でも，桑原ら[9]は，1992年までの68例の集計から腸管壊死を伴う場合の死亡率は75.0%，伴わない場合は14.6%，中村ら[10]は1994年までの47例の集計から57.4%，腸管壊死合併例21例では72.4%，消化管に起因するが腸管壊死がないと25%と報告している．大島ら[3]は1966年から1998年までの29例の腸管壊死合併例で68.9%の死亡率を報告している．最近では，2002年までの86例で41%に改善されたとする報告もある[11]．また，ガス像の分布と死亡率の関係で，肝内型の死亡率は42.9%，肝外型は72.2%とした報告もある[12]．自験例は，肝外型PVGで腸管壊死を伴っており，呼吸器合併症を併発したが救命しえた．

治療に関しては，緊急手術の絶対適応とされてきた．手術術式も，罹患部と健常部の境界が明瞭なことが多く，罹患腸管の全切除を推奨した報告が多い[7]．一方，腹部外傷に伴うPVGは必ずしも手術治療を必要とせず，自然消退することも報告されている[13)14]．最近では，非外傷例でも，切除を要さなかった症例の報告が散見されている[4)15]．自験例では，壊死腸管は存在したが小範囲で，これ以外にも広範な粘膜虚血に起因したと思われる病変を認め，健常部との境界は不明瞭であった．術前の前医でのCTの腸間膜内ガス像の拡がりから，切除腸管以外の小腸，すなわち，温存した粘膜壊死の小腸も腸間膜静脈内ガスの原因と考えられた．広範小腸切除を避けるため，粘膜のみの壊死を思わせる部分は温存したが，術後のカテコラミン補助による循環動態維持，人工呼吸管理による酸素化保持を積極的に行ったことで，粘膜壊死と思われた残存腸管の壊死進展や粘膜壊死部での吻合部の破綻の徴候はなかった．PVG，さらには

肝外型PVGというだけでは，罹患腸管の全切除の適応とはならないとする意見を支持する貴重な症例と思われた．しかし，PV内ガス像が自然消失した後に腸管壊死をきたした症例の報告もある[16]．いずれにしても，PV内ガス像だけでは，腸管虚血の程度や可逆性の予見は困難と思われる．また，自験例では，術後呼吸不全に陥ったが，これは，単なる肺炎のためだけではなく，粘膜壊死状態にあった残存小腸が感染源となりsepsisからARDSへ進展し，誤嚥も加わり重症呼吸不全となったことも否定できない．粘膜壊死や広範潰瘍状態にある腸管，PVGの原因となる腸管の全身状態に与える影響については，今後，症例を蓄積し，病態を考察する必要があると思われる．

著者らは，既報で，高齢者急性SMA閉塞症腸管壊死で血行再建や積極的血流再開を行わない症例では，虚血の範囲が不明瞭であれば，上位空腸人工肛門としてでも数cmの腸管温存に固執するよりは，境界不明瞭部分の腸管は犠牲にして，虚血のない安全な腸管どうしで1期的に吻合すべきと報告した[17]．しかし，本症例では，虚血は可逆性で開腹時既に虚血腸管辺縁動脈の拍動は回復していたため，腸切除は明らかな全層性壊死部分11cmに止めた．また，既報で粘膜面の虚血性変化が強い腸管の温存や同部での吻合の安全性については，粘膜面が黒色壊死となっていた腸管どうしを半周性に吻合し，2連銃式人工肛門とし，吻合部と周囲粘膜の再生過程を肉眼的に観察し，1/2周性の縫合部の癒合過程を確認した症例を報告した[18]．その他，絞扼性腸閉塞解除後，S状結腸軸捻転解除後の虚血粘膜の経時的観察の報告[19][20]があり，いずれも，粘膜のみの著しい虚血はその後の呼吸循環動態の安定が得られれば，回復の可能性が強いことを示唆している．

PVGを伴う腸管虚血に起因する粘膜壊死状態の小腸であっても，漿膜筋層の壊死がなく壁の緊張が保たれ，かつ，術後の循環動態が維持され十分な酸素供給がなされれば，必ずしも切除の対象とはならなず，粘膜壊死部での吻合も可能と思われた．

文　献

1) 福島恒男，阿部哲夫，鬼頭文彦ほか：門脈ガス血症―腸間膜血行不全との関連について―．臨外 **29**：1123―1126, 1974
2) 福田淑一，月岡一馬，川崎史寛ほか：門脈ガス血症の4救命例．日消外会誌 **29**：1697―1701, 1996
3) 大島郁也，尾崎正彦，有我隆光ほか：門脈ガス血症と腸管気腫症を呈した壊死性腸炎の1例．日臨外会誌 **59**：2855―2858, 1998
4) 上松俊夫，北村　宏，岩瀬正紀ほか：腸管壊死を伴わない門脈ガス血症の1例．日臨外会誌 **60**：1370―1374, 1999
5) Brown AB, Hauschildt JP, Casola G et al：Intravascular gas as an incidental finding at US after blunt abdominal trauma. Radiology **210**：405―408, 1999
6) Liebman PR, Patten MT, Manny J et al：Hepatic portal venous gas in adults. Ann Surg **187**：281―287, 1987
7) 菅原　元，山口晃弘，磯谷正敏ほか：門脈ガス血症を呈した腸管壊死の4例．日臨外会誌 **62**：431―435, 2001
8) Bloom RA, Lebensart PD, Levy P et al：Survival after ultrasonographic demonstration of portal venous gas due to mesenteric artery occlusion. Postgrad Med J **66**：137―139, 1990
9) 桑原義之，片岡　誠，佐藤篤司ほか：門脈ガス血症を伴なった急性上腸間膜動脈閉塞症の1救命例．日消外会誌 **25**：3007―3011, 1992
10) 中村達也，村尾佳則，西村　章ほか：肝門脈内ガス血症を呈した広範囲腸管壊死の2例―自験例および本邦報告45例の検討―．日臨外医会誌 **55**：2859―2864, 1994
11) 築野和男，丸山正薫，山崎達雄ほか：門脈ガスを伴った下行結腸穿孔の1例．日消外会誌 **35**：204―208, 2002
12) 坂本喜彦，福井　洋，鶴長泰隆ほか：門脈ガス血症を呈した急性腹症の3例．日消外会誌 **26**：1305―1309, 1993
13) Vauthey JN, Matthews CC：Portal vein air embolization after blunt abdominal trauma. Am Surg **54**：586―588, 1988
14) Dill-Macky MJ：Benign hepatic portal venous gas following blunt abdominal trauma. Australasian Radiol **41**：166―168, 1997
15) 川本　仁，神辺真之，山根浩介ほか：門脈ガス血症および腸管壁内気腫を呈した虚血性心疾患大腸炎(一過性型)の1例．臨放線 **44**：1577―1580, 1999
16) 阪本研一，福地貴彦，二村直樹：発症初期にのみ

門脈ガス血症を呈した非閉塞性腸管虚血症の１例．日臨外会誌 **63**：439―443, 2002
17）森脇義弘，神谷紀之，菊池光伸ほか：高齢者上腸間膜動脈閉塞症に対する１期的吻合の有用性と安全性．日消外会誌 **32**：2158―2162, 1999
18）森脇義弘，神谷紀之，菊池光伸ほか：下行結腸の虚血性変化（広範粘膜壊死）の回復過程を人工肛門から観察しえた１例．消外 **23**：1301―1306, 2000
19）島田順一，春藤啓介，田中善之ほか：絞扼性イレウス解除後の腸管粘膜病変経過を監察し得た１例．日臨外医会誌 **52**：1833―1837, 1991
20）森脇義弘，鬼頭文彦，秋山浩利ほか：S 状結腸軸捻転症の１例―非観血的整復後の粘膜障害からみて―．Gastroenterol Endosc **35**：1373―1379, 1993

A Case of Mucosal Necrosis with Massive Portal and Superior Mesenteric Venous Gas：Propriety and Risk of Preservation of the Intestine with Mucosal Necrosis

Yoshihiro Moriwaki, Kenichi Yoshida, Shigeru Yamagishi, Satoshi Hasegawa,
Takayuki Kosuge, Toshiro Yamamoto and Mitsugi Sugiyama
Critical Care and Emergency Center, Yokohama City University Medical Center

We reported a rare case involving portal and superior mesenteric venous gas. A 81-year-old man with peritonitis underwent emergency surgery for portal, superior mesenteric, and peripheral mesenteric venous gas detected by computed tomography and ultrasonography. Most of the jejunum and ileum and their mesenteric portions showed postischemic change, and 10 cm of the involved ileum showed transmural necrosis without perforation. Only the transmurally necrotic part of the ileum was resected. Mucosa of the remnant small bowel was black but peristalsis, wall tension, and mesenteric pulsation of the remnant small bowel were maintained, indicating ischemic change was reversible and nonocclusive due to a transient decrease in systemic blood pressure. We surmised a chance existed for the remnant ischemic small bowel to recover by maintaining systemic circulation, and conducted intestinal anastomosis. Although the patient suffered from postoperative pneumonia, he was transferred to another hospital without progression of ischemic changes in the remnant small bowel.

Key words：portal venous gas, nonoclusive mesenteric ischemia（NOMI）, salvage of intestinal mucosal necrosis

〔Jpn J Gastroenterol Surg 36：406―411, 2003〕

Reprint requests：Yoshihiro Moriwaki Critical Care and Emergency Center, Yokohama City University Medical Center
4-57, Urefune-cho, Minami-ku, Yokohama, 232-0024 JAPAN