日消外会誌　36（5）：412～416，2003年

症例報告

腸重積症を合併した成人 Burkitt リンパ腫の１例

社会保険徳山中央病院外科
河内　康博　　重田　匡利　　友近　　忍　　中尾　光宏
藤田　雄司　　宮原　　誠　　久保　秀文　　長谷川博康
宮下　　洋

極めてまれな回腸 Burkitt リンパ腫による成人腸重積症の１手術例を経験したので報告する．症例は 67 歳の男性で，1 か月前より間欠的腹痛，嘔気，嘔吐および食欲不振を認め，大腸内視鏡検査で多発性大腸ポリープ，大腸癌の疑いと診断され当院紹介となった．注腸検査，腹部超音波検査，大腸内視鏡検査で回腸結腸型腸重積症と診断し，重積部を含めた結腸右半切除術を施行した．病理組織学的に Burkitt リンパ腫と診断され，術後の血液検査で Epstein-Barr Virus（EBV）-Viral Capsid Antigen（VCR）IgG 320 倍であった．化学療法を施行し，術後 11 か月の現在，寛解生存中である．本邦において成人腸重積症を合併した Burkitt リンパ腫は自験例を含め 5 例の報告のみで，考察を加えて報告する．

はじめに

小児腸重積症は特発性で急性発症のものが多く，突然の腹痛，腹部腫瘤，血便が三大徴候とされているが[1]，成人に発症するものは器質的病変を伴い，症状は緩やかで慢性の経過を呈する事が多い[2)3)]．今回，我々はまれな回腸 Burkitt リンパ腫による成人腸重積症の１手術例を経験したので文献的考察を加えて報告する．

症　　例

患者：67 歳，男性

主訴：腹痛

既往歴：特記すべきことなし．

家族歴：特記すべきことなし．

現病歴：近医受診の 2 週間前より間欠的腹痛，嘔気，嘔吐を認め，イレウスの診断で近医に入院した．イレウスは保存的治療にて改善し退院した．大腸内視鏡検査で多発性大腸ポリープ，大腸癌の疑いで約 1 か月後当院紹介となった．

現症：身長 157cm，体重 55kg．貧血，黄疸なく腹部に著変を認めなかった．また体表リンパ節の腫大は認めなかった．

＜2003 年 1 月 22 日受理＞別刷請求先：河内　康博
〒745-8522　徳山市孝田町 1―1　社会保険徳山中央病院外科

Fig. 1　Colonoscopic examination revealed a type 1 tumor of Bauhin 's valve as the cause of intussusception.

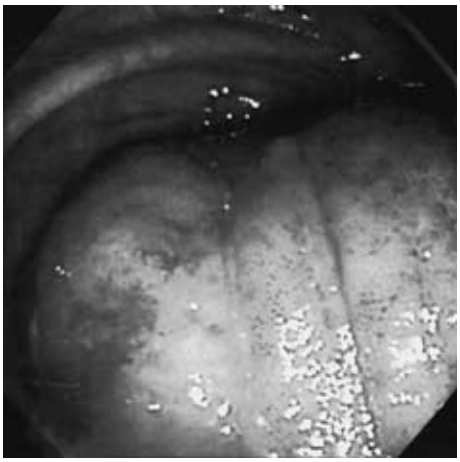

入院時血液検査所見：末梢血検査で WBC 5,600/μl（Seg 61.1, Eosino 2.3, baso 0.5, Lymph 30.3，Mono 5.5%），生化学検査で LDH 276IU/L，CRP 0.71mg/dl 以外異常値を認めなかった．また腫瘍マーカーは正常範囲内であった．

大腸内視鏡検査所見：上行結腸内に軽度の発赤，びらんを伴った 1 型腫瘍を認め，さらに腫瘍口側に連続した腸管が重積しているのが観察でき

Fig. 2 Barium enema revealed a tumor of 45×30mm in size.

Fig. 3 Abdominal ultrasonography demonstrated ileocecal intussusception presented with target sign (A：transversal view, B：sagittal view).

た（**Fig. 1**）．先進部腫瘤からの生検組織診断は異型リンパ組織過形成であった．

注腸造影検査所見：回盲郡に45×30mmnの陰影欠損像を認めた（**Fig. 2**）．

腹部超音波所見：回盲部に腸重積の所見であるtarget signを認め，重積した腫瘤の横断面および縦断面を描出した（**Fig. 3A，B**）．

以上より回腸結腸型の腸重積症と診断し，手術を施行した．

手術所見：中等量の腹水と多数の腸間膜リンパ節腫大を認めた．回腸末端から上行結腸に約10cmにわたって腸管の重積を認め，重積部を含めた結腸右半切除術を施行した．

切除標本肉眼像：回腸末端部から口側8cmの腸間膜反対側に38×32×25mmの1型腫瘍を先進部とする回腸結腸型の腸重積症を認めた（**Fig. 4A，B**）．

病理組織学的所見：全層性に大型～中等大で不整な核を有する異型リンパ球がびまん性に増生し，クロマチンは粗で，小型で数個の核小体および好塩基性の胞体を示した．これらの細胞間にはマクロファージが散在し，いわゆるstarry sky patternを呈していた．また免疫染色でLeucocyte Antigen（LCA）陽性，Anti-Leucocyte B-cell（MB-1）陽性，Anti-Human B-cell（L26）陽性で表面マーカーはB cell type, Burkittリンパ腫と診断した（**Fig. 5**）．また腹水には同様の異型リンパ球が多数認められた．

術後経過：術後の血液検査でEpstein-Barr Virus（EBV）-Viral Capsid Antigen（VCR）抗体価はIgGが320倍とEBウイルス感染の既往を認めた．いったん軽快退院し，化学療法目的に内科に再入院した．胸腹部CT検査では明らかなリンパ節腫大はなく，Gaシンチでも異常集積は認めなかった．骨髄穿刺で74%の異常リンパ球を認め，さらにB cell系の表面マーカーが陽性で骨髄浸潤と判断した．またLDH 931IU/dl, 可溶性IL-2レセプター5,070U/mlと高値であった．化学療法はTHP-COP療法（エンドキサン，ピノルビン，フィルデシン，プレドニゾロン）を2クール投与し，さらにEPOCH療法（アドリアシン，オンコビン，ラステット，プレドニゾロン，エンドキサン）を2クール投与し，寛解退院となった．術後11か月の現在，LDH値，可溶性IL-2レセプター値は正常

Fig. 4　The surgical specimen showed ileocecal intussusception and tumor of 38×32×25mm in size from ileocaecal junction.

Fig. 5　Histopathological findings revealed Burkitt 's lymphoma with starry sky pattern（HE ×100）.

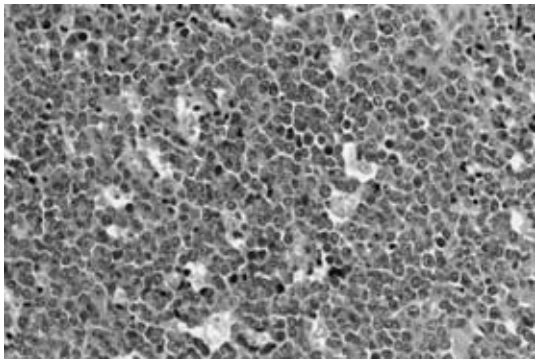

範囲内で再燃なく生存中である．

考　察

Burkitt リンパ腫は, 赤道直下のアフリカの小児に風土病として発生する特異な肉腫として 1958 年 Burkitt[4]により報告された．その後世界各地に散発的に発生することが報告され，現在では悪性リンパ腫の一亜型に分類されている．1964 年 Epstein ら[5]により Burkitt リンパ腫由来の培養細胞中に EB ウイルスが証明され, Burkitt リンパ腫の発症に EB ウイルスが関与していると考えられている．

本症の診断に関しては, 1969 年の World Health Organization（WHO）の Burkitt 腫瘍委員会で①臨床像および腫瘍の分布，②組織学的特徴，③細胞学的特徴などにより総合的に診断することが提唱されている[6]．すなわち，①小児に好発し，顎骨・消化管・後腹膜・卵巣などのリンパ節外から主に発生し，急速に進行する充実性腫瘍で，白血病化はまれである．②未分化なリンパ芽球様細胞が一様に増殖し，その間に細胞破片などを貪食したマクロファージが散在する特徴的な starry sky 像を呈する．③腫瘍細胞は一様な大きさのリンパ芽球様細胞で, 核は円形ないし楕円形で 2〜5 個の核小体をもち，細胞質は好塩基性で空胞形成が多い．また，EBV 抗体価の検索[7]，さらに最近では，染色体分析も不可欠とされている[8]．自験例は, 成人であるが病理組織学的に特徴的な starry sky 像を示し，腫瘍細胞も一様な大きさのリンパ芽球様細胞であり, 消化管に発生し, EB ウイルス抗体価は IgG が 320 倍と高値であることより，診断基準の多くを満たしている．本来ならば腫瘍細胞の染色体分析を施行し，第 8 染色体転座とこれに伴う細胞性癌遺伝子 c-myc の活性化を認められれば EB ウイルスとの関係がより明らかとなったと考えられる．

今回，1980 年から 2002 年に報告された腸重積症を合併した成人 Burkitt リンパ腫の本邦報告例を文献的に集計したところ，自験例を含め 5 例の報告があった（**Table 1**）[9)〜12)]．年齢は 22〜69 歳，平均 47.6 歳で全例男性であった．太田ら[13]は本邦 Burkitt リンパ腫 73 例を集計し，年齢分布は 1〜71 歳で，1〜10 歳が 36 例（49.3%），11〜20 歳が 19 例（26.0%），成人例は 18 例（24.7%）で，男女比は 48：25 であった．一方，黒田ら[14]は小腸悪性リンパ腫による成人腸重積症の本邦報告 76 例を

Table 1 Reported cases of adult Burkitt's lymphoma associated with intussusception

No	Author	age	gender	chief complaint	suffering period	tumor location	type of intussusception	clinical stage	the level of serum EBV-VCA IgG	treatment	outcome
1	Miyamoto et al.	21	male	abdominal pain, nausea	3 months	jejunem	jejunojejunal	Ⅲ	160 times	operation + chemotherapy	alive (3 months)
2	Nakaguchi et al.	22	male	abdominal pain	3 months	ileocaecal junction	ileocecal	Ⅲ	40 times	operation + chemotherapy	dead (2 months)
3	Siozawa et al.	69	male	abdominal pain	3 months	ileum	ileoileal	Ⅰ	160 times	operation + chemotherapy	alive (10 months)
4	Tomiyama et al.	59	male	abdominal pain, melena	1 month	ileocaecal junction	ileocecal	Ⅳ	80 times	operation + chemotherapy	dead (9 months)
5	Present case	67	male	abdominal pain, nausea	1 month	ileum	ileocecal	Ⅳ	320 times	operation + chemotherapy	alive (11 months)

集計し，その特徴は初発症状は腹痛，嘔吐であり，小児腸重積症の古典的三徴のうち血便の割合が低いこと，病悩期間が慢性の経過を辿り長期であること，術前確定診断が困難なこと，重積型は腫瘍存在部位が回腸末端部に多いことから回腸結腸型が多いことをあげ，今回の検討結果と同様であった[3)12)]．

Ziegler ら[15)]は Burkitt 腫瘍を臨床面から 4 期すなわち I 期：single tumor mass，II 期：two or more separate tumor masses, III 期：intrathoratic, intraabdominal，paraspina1 or osseous tumor excluding facial bones，IV 期：central nervous system or bonemarrow involvement に分類している．Burkitt リンパ腫の平均生存期間は 5.6 か月で，6 か月以内に半数以上が死亡し極めて予後不良の疾患とされている[13)16)]．しかし，腸重積を合併したものは早期に発見され比較的予後が良く，また EB ウイルスに対する抗体価が高い症例は予後が良いという報告もある[10)12)]．今回の検討では治療は全例手術と化学療法が施行され，臨床病期 I 期の 1 例を除き 4 例が III 期以上と進行した状態で発見され，EBV 抗体価が低値の 2 例が 1 年以内に死亡していた．化学療法は自験例では THP-COP 療法 2 クール，さらに EPOCH 療法 2 クール施行し，寛解が得られ有効であった．症例数が少ないものの Burkitt リンパ腫の予後因子として，EBV 抗体価（VCA IgG）160 倍以上の高値症例では，化学療法が奏効し予後を良好にしている可能性が示唆された．今後，症例数をかさねてさらなる検討が必要である．

稿を終えるにあたり，病理所見に関して御指導，御助言を頂いた当院病理部山下吉美先生に深謝致します．

文　献

1）勝島矩子：腸垂積症の症候と診断．小児外科 **13**：563—570, 1981
2）河内康博，衛藤　泉，山下勝之ほか：腸重積を来たした回腸悪性リンパ腫の 1 例．臨外 **44**：991—994, 1989
3）薬師寺浩之，佐藤　祐，馬島英明ほか：回腸悪性リンパ腫による成人腸重積症の 1 例．日本大腸肛門病会誌 **45**：214—218, 1992
4）Burkitt DP：A sarcoma involving the jaws in Af-

rican children. Br J Surg **46**：218—223, 1958
5) Epstein MA, Achong BG, Barr YM：Virus particles in cultured lymphoblasts from Burkitt 's lymphoma. Lancet 1：702—703, 1964
6) World Health Organization：Histopathological definition of Burkitt 's tumor. Bull World Health Organ **40**：601—607, 1969
7) Epstein MA, Achong BG, Barr YM et al：Morphological and virological investigation on cultured Burkitt tumor lymphoblast. J Natl Cancer Inst **37**：547—559, 1966
8) Manolov G, Manolova Y：Marker band in one chromosome 14 from Burkitt lymphoma. Nature **237**：33—34, 1972
9) 宮本英之，桑島輝夫，山田大資ほか：消化管原発 Burkitt リンパ腫の1手術例．日消外会誌 **14**：985, 1981
10) 中口和則，古川順康，岡島志郎ほか：Burkitt 型リンパ腫による成人腸重積症の 1 例．日臨外医会誌 **58**：144—148, 1997
11) 塩沢　学，熊本吉一，片山清文ほか：小腸原発 Burkitt 型リンパ腫の 1 例．日臨外会誌 **60**：2127—2130, 1999
12) 豊見山健，銘苅　正，仲間　健：回盲部腸重積で発見された成人 Burkitt 型リンパ腫の 1 例．日臨外会誌 **61**：2112—2118, 2000
13) 太田正孝，勝見正治，谷口勝俊ほか：腸重積症を合併した Burkitt 型リンパ腫の 2 例．日臨外医会誌 **48**：969—975, 1987
14) 黒円久弥，五嶋博道，富田　隆ほか：回腸悪性リンパ腫による成人腸重積症の 1 例．日臨外医会誌 **56**：566—569, 1995
15) Ziegler JL, Cohen MH, Morrow RH et al：Immunologic studies in Burkitts Lymphoma. Cancer **25**：734—739, 1970
16) 田中あけみ，芦田悦子，猪子香代ほか：腸重積症により発見された Burkitt lymphoma の 1 例と日本の Burkitt lymphoma58 小児報告例に関する考察．小児診療 **52**：276—280, 1989

A Case of Adult Burkitt 's Lymphoma Presented with Ileocecal Intussusception

Yasuhiro Kouchi, Masatoshi Shigeta, Shinobu Tomochika, Mitsuhiro Nakao, Yuji Fujita,
Makoto Miyahara, Hidefumi Kubo, Hiroyasu Hasegawa, and Hiroshi Miyashita
Department of Surgery, Social Insurance Tokuyama Central Hospital

We report a case of adult Burkitt 's lymphoma with ileocecal intussusception. A 67-year-o1d man admitted for multiple colon polyps. He had suffered from intermittent abdominal pain, nausea, vomiting, and anorexia for 1 month. Abdominal ultrasonography showed ileocecal intussusception. Preoperative colonoscopy and barium enema showed that a tumor of Bauhin 's valve had caused intussusception. We conducted right hemicolectomy including the intussusception. Histologically, the resected tumor was diagnosed as Burkitt 's lymphoma. Serum EBV-VCA IgG was 320 times that of normal. Eleven months after chemotherapy, no evidence exists of Burkitt 's lymphoma recurrence. We review 5 Japanese reports of Burkitt 's lymphoma associated with adult intussusception and their clinical features.

Key words：Burkitt 's lymphoma, intussusception

〔Jpn J Gastroenterol Surg 36：412—416, 2003〕

Reprint requests：Yasuhiro Kouchi　Department of Surgery, Social Insurance Tokuyama Central Hopital
1-1 Kodacho, Tokuyama, 745-8522 JAPAN