日消外会誌　36（5）：417～421，2003年

症例報告

超高齢者の原発性小腸軸捻転症の2例

小白川至誠堂病院外科[1)]，至誠堂総合病院外科[2)]，高野せきねクリニック[3)]，北里大学外科[4)]
松澤　克典[1)]　笹本　信幸[1)]　松澤　信五[2)]
関根　智久[3)]　板橋　浩一[4)]　柿田　　章[4)]

癒着や腸回転異常などに起因しない原発性小腸軸捻転症は，本邦では極めてまれである．今回85歳以上の超高齢者原発性小腸軸捻転症の2例を経験した．【症例1】85歳の男性．突然の腹部激痛が出現し，腹部超音波で著明な腹水と動脈血液ガスで強度の代謝性アシドーシスを認め緊急手術を施行した．SMA根部付近で小腸が時計回りに360°捻転しており，壊死腸管を切除し経過は良好だった．【症例2】92歳の女性で完全内臓逆位あり．血液データではアシドーシスなど異常を認めず，腹部も柔らかだったが，腹部超音波，CTで腹水と拡張腸管を認め，また腹痛の訴えも強く緊急手術を施行した．トライツ靱帯から1m80cmの部分より小腸が時計回りに360°捻転しており，壊死腸管を切除し現在全身状態は良好である．高齢者では小腸軸捻転症でも，臨床症状や検査所見が軽度であることが珍しくなく本症も念頭におくべきである．

はじめに

癒着や腸回転異常などに起因しない原発性小腸軸捻転症は，本邦では極めてまれな疾患であるが，症状は急激で重篤であり致命的となることも少なくない[1)]．今回，我々は85歳以上の超高齢者原発性小腸軸捻転症の2例を経験したので報告する．

症　例

症例1：85歳，男性

主訴：腹痛

既往歴：70歳時に虫垂切除術．

現病歴：平成9年5月24日未明から突然の腹部激痛，嘔吐が出現し当院を受診し，イレウスの診断で緊急入院した．

入院時現症：体格は中等度，意識は清明で血圧は160/90mmHg，腹部に腹膜刺激症状を伴う強い圧痛を認め，また腸蠕動音は減弱していた．

入院時検査所見：白血球数10.500/mm^3，CPK 1,303 IU/l，BUN 31.7mg/dl，クレアチニン2.2mg/dlと上昇を認め，動脈血液ガスでもpH 7.326，BE-9.5と強度の代謝性アシドーシスを認めた．また腹部超音波検査，CT検査で著明な腹水と腸管拡張像を認め，絞扼性イレウスの診断で緊急手術を施行した．

手術所見：開腹すると上腸間膜動脈根部付近で小腸が時計回りに360°捻転しており，壊死に陥った小腸1m70cmを切除し端々吻合で再建した．虫垂切除術の既往による腹腔内の癒着は認めず，捻転の原因は不明であり，原発性小腸軸捻転症と診断した（**Fig. 1, 2**）．残存小腸は1mで，術後は3日間人工呼吸器管理とし，カテコールアミン，ウリナスタチンを使用したが，術後第5病日目から経口摂取を開始して経過は良好だった．しかし術後5か月目に脳梗塞にて死亡した．

症例2：92歳，女性

主訴：高血圧，胸・心窩部痛

既往歴：特記すべきことなし．完全内臓逆位あり．

現病歴：平成9年10月29日深夜に高血圧，胸・心窩部不快感が出現し循環器内科に緊急入院したが，翌30日に腹部症状が増強したため外科受診した．

入院時現症：体格は軽度肥満で意識は清明，血圧230/70mmHgと上昇していた．腹部は膨満し，

＜2003年1月22日受理＞別刷請求先：松澤　克典
〒990-0034　山形市東原町1―12―26　小白川至誠堂病院外科

Fig. 1　At operation, the gangrenous bowel was rotated around the mesentery by 360 °clockwise rotation.

Fig. 2　Schematic illustration of operative findings.

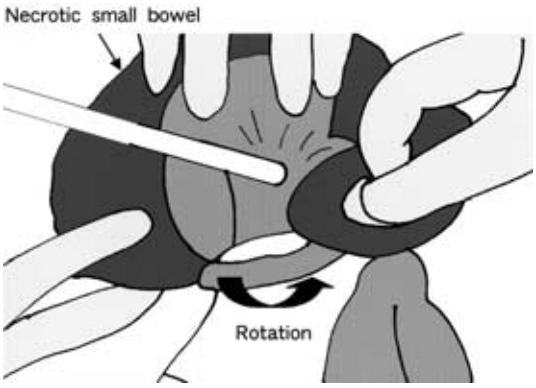

Fig. 3　Computed tomography demonstrated situs inversus iscerum and massive ascitis.

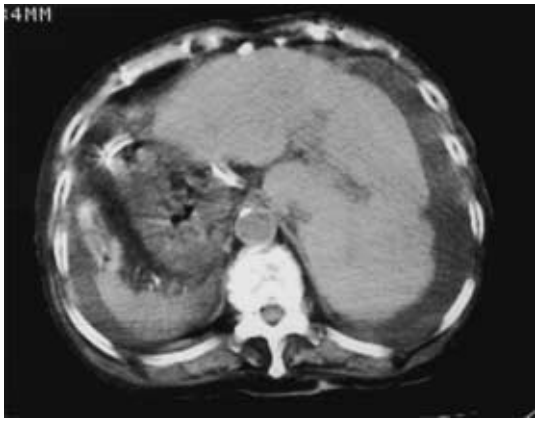

Fig. 4　At operation, the gangrenous bowel was rotated around the mesentery by 360 °clockwise rotation.

Fig. 5　Schematic illustration of operative findings.

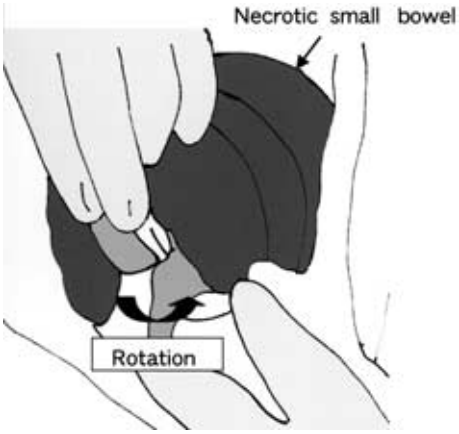

全体に中等度の圧痛を認めたが筋性防御は認めなかった．腸蠕動音は減弱していた．

入院時検査所見：白血球数7.600/mm^3，CRP 0.1mg/dl，CPK 114IU/*l* と血液データは正常でアシドーシスもなかった．しかし腹部超音波検査，CT検査で拡張腸管と著明な腹水を認めたため，絞扼性イレウスの疑いで緊急手術を施行した(**Fig. 3**)．

手術所見：開腹するとトライツ靱帯から1m80 cmの部分より回腸腸末端30cmまでが時計方向に360 °捻転し壊死状態であった(**Fig. 4, 5**)．完全内臓逆位はあったが腸管の固定などは正常で，原

Table 1 Reported cases of primary volvulus of small intestine in Japan

Author	year	Age	Sex	Past history	Abdominal CT,Echogram	Preoperative diagnosis	Torsion	Procedure	Prognosis
1, Isogai	1979	52	M	sigmoidectomy	unknown	acute abdomen	−180	resection	survive
2, Isogai	1979	69	M	gastrectomy	unknown	ileus	720	resection	dead
3, Isogai	1979	71	F	hemicolectomy	unknown	ileus	−180	resection	dead
4, Isogai	1979	66	M	sigmoidectomy	unknown	volvulus of small intestine	180	not operated	dead
5, Tomita	1980	26	M	none	unknown	strangulated intestine	−360	resection	survive
6, Kanou	1988	73	F	none	unknown	strangulated intestine	360	resection	dead
7, Tanabe	1988	54	M	none	unknown	perforation of gastrointestine	−360	resection	survive
8, Kanzaki	1988	59	M	none	dilated of intestine,ascitis	strangulated intestine	720	resection	survive
9, Hachisuka	1988	60	M	none	dilated of intestine	ileus	180	detorsion	survive
10, Nomura	1991	67	M	none	unknown	strangulated intestine	−180	resection	survive
11, Mizutani	1991	61	M	none	ascitis	appendicitis	360	resection	survive
12, Matsuo	1991	58	F	none	ascitis	occlusion of the mesenteric artery	360	resection	dead
13, Funayama	1994	69	M	none	unknown	volvulus of small intestine	−360	resection	survive
14, Murakami	1996	26	M	none	whirl-like pattern	volvulus of small intestine	900	detorsion	survive
15, Kudo	1998	71	F	appendectomy	whirl-like pattern	volvulus of small intestine	900	resection	survive
16, Akimaru	1998	67	F	gastrectomy	dilated of intestine,ascitis	strangulated intestine	−360	resection	survive
17, Takeshima	1998	41	M	none	whirl-like pattern	volvulus of small intestine	−360	resection	survive
18, Kaji	1999	31	F	none	dilated of intestine	ileus	540	resection	survive
19, Nakazaki	1999	11	M	none	unknown	acute abdomen	unknown	resection	survive
20, Nakazaki	1999	14	F	none	whirl-like pattern	volvulus of small intestine	−360	resection	survive
21, Higuchi	2000	84	F	uterectomy	dilated of intestine	ileus	270	detorsion	survive
22, Present case	2001	85	M	appendectomy	dilated of intestine,ascitis	strangulated intestine	360	resection	survive
23, Present case	2001	92	F	none	dilated of intestine,ascitis	ileus	360	resection	survive

+;clockwise , -;anticlockwise

発性小腸軸捻転症と診断した．約1mの壊死腸管を切除して残存小腸を端々吻合して手術を終了した．術後は呼吸不全状態が続き，第13病日まで人工呼吸器管理となったが，抜管後の経過は良好で，現在約5年を経過して全身状態は良好である．

考　察

原発性小腸軸捻転症は，中央アフリカやインド，中東などでは比較的多くの報告があるが[2]，本邦では極めてまれな疾患で，しかも高齢者ではさらに頻度が少ないという報告もある[1]．我々が医学中央雑誌（1983年1月～2002年1月）にて検索しえた限りでは本邦報告例は自験例を含めて23例であったが[3)~19)]，年齢は11～92歳（平均56.8歳）で自験例以外に85歳以上の超高齢者の報告例はなかった（**Table 1**）．

小腸軸捻転症の発症機序としては，比較的硬い食物が大量に空腸に入ったときに腸管運動が亢進し，小腸ループが異常な回転を起こして軸捻転が成立するのではないかと考えられている[11)14)]．イスラム教徒は宗教上，断食の期間の直後に小腸軸捻転症が9～10倍に増えるとの報告もあり[20]，一過性の異常な食事摂取が発症の一因であることは十分に推察されるが，我々の症例は，いずれも異常な食癖などは確認されず発症の誘因は不明であった．

また，本邦報告23例の中で，開腹術の既往のあるものが8例存在した．胃切除例や大腸切除例などいわゆるMajor Surgeryの既往のあるものも6例であり，磯谷らは大腸切除後2日目に発症したものや胃切除後3週目で発症したものを「原発性小腸軸捻転」として発表している[3]．このような症例を腹腔内に癒着がなかったことから「原発性」の小腸軸捻転としているが，軸捻転の発症に開腹術や腸管切除の影響が皆無であるとは断定できず，多いに疑問のあるところである．我々の症例も1例は虫垂切除の既往があるが，15年前の手術であ

り，その後に腸閉塞の既往もなく，腹腔内の癒着も全く認めなかったことから，原発性の小腸軸捻転症と判断した．したがってMajor Surgeryの既往のあるものや，前回手術から数週間以内で発症しているもの，術後に癒着性イレウスを頻回に起こしたようなものは,「原発性小腸軸捻転症」と診断すべきではないと考える．

「症例2」は完全内臓逆位症を伴っていたが，三浦ら[21]は本邦の内臓逆位66例を検討した結果，総腸間膜症を7例に認めたとしている．腸回転異常症である総腸間膜症を一定程度認めるということは，完全内臓逆位の患者は，小腸軸捻転症を発症する頻度も高いと推察できる．しかし我々の症例は,開腹歴やイレウスの既往を認めなかったため,内臓逆位はあっても原発性の小腸軸捻転症と診断した．

高齢者の腹部救急疾患では，腹痛などの自・他覚的所見や検査所見が軽度であることが珍しくないため，診断をいかに速やかに付けるかが救命のポイントとなる．小腸軸捻転症も特徴的な検査所見に乏しいことが多く,検索しえた23例においても術前診断は絞扼性イレウスの域を越えられないものが大半で，小腸軸捻転症の診断を得ていたものは6例に過ぎなかった．しかしその中で，腹部CT検査と超音波検査で小腸の拡張や腹水を認めたものが12例あり，特にCT検査では特徴的なwhirl-like patternを4例に認めている[13)14)16)18)]．我々の症例ではwhirl-like patternのような小腸軸捻転症に特徴的な所見は認められなかったが，患者の全身状態が許せば，術前にCT検査を施行することは診断のために非常に有用であると考えられる．

絞扼性イレウスの診断には，臨床所見や画像診断，動脈血液ガス分析での代謝性アシドーシスの有無などが参考とされるが[5)22)]，いずれも決定的なものではなく，総合的な判断が必要である.「症例1」では腹痛も激しく持続的で，著明な代謝性アシドーシスも来たしており，絞扼性イレウスと診断したが,「症例2」では小腸の広範囲かつ不可逆性の強い壊死を認めたにも関わらず，腹部所見は明確でなく，代謝性アシドーシスやWBC, CPKの上昇など異常を認めなかった．画像診断で絞扼性イレウスと診断し，結果的には壊死腸管切除,端々吻合で無事救命できたが，高齢者の絞扼性イレウスの診断の難しさを痛感させられた症例であった．

原発性小腸軸捻転症の本邦報告23例では,死亡例は5例であり,特にこの10年間は死亡報告例を認めていない．しかし受診時にショック状態となっている症例に死亡例が多く認められ，早期の診断が救命のポイントである．開腹歴が無く，絞扼性イレウスを疑うような症例では，原発性小腸軸捻転症の可能性も考慮し，適切かつ早期の診断と治療を行うことが必要である．

本稿の要旨は第55回日本消化器外科学会総会（宮崎市）において発表した．

文　献

1）蜂須賀喜多男，磯谷正敏：小腸軸捻転症．イレウス治療．医学書院，東京，1991, p61―62
2）Tiwari VS, Gupta HC, Varma HM et al：Volvulus of the small intestine. Int Surg **67**：476―478, 1982
3）磯谷正敏，北島正是，蜂須賀喜多男ほか：小腸軸捻イレウス23例の検討．外科　**41**：557―562, 1979
4）富田涼一，本庄　宏，森田　建ほか：成人にみられた原発性小腸捻転症の1治験例．日大医誌　**39**：79―83, 1980
5）加納隆之，北村正次，神前五郎ほか：成人の小腸軸捻転症4例の検討．日臨外医会誌　**49**：665―672, 1988
6）田辺　博，渡辺　進，木澤英実ほか：原発性小腸軸捻転症による小腸広範囲切除の一治験例．輸液栄ジャーナル　**10**：141―143, 1988
7）神崎　博，松本匡浩，浜野恭一ほか：成人小腸軸捻転症の一治験例．日救急医会関東誌　**9**：694―696, 1988
8）蜂須賀喜多男，真弓俊彦：原発性小腸軸捻転症の1例．消外　**11**：1882―1883, 1988
9）野村修一，松森秀之，佐々木澄治ほか：食道発声者に生じた小腸軸捻転の1例．医療　**45**：83―85, 1991
10）水谷郷一，堀江　修，三富利夫ほか：成人の原発性小腸軸捻転症の1例．外科　**53**：562―564, 1991
11）松尾信昭，石倉宏恭，田中孝也ほか：成人原発性小腸軸捻転症の1例．日臨外医会誌　**52**：134―136, 1991

12）舟山祐士，佐々木巌，松野正紀ほか：術後異なる部位に再発した成人原発性小腸軸捻転症の１手術例．日消外会誌 **27**：1113―1116, 1994
13）村上雅彦，伊藤洋二，草野満夫ほか：特徴的なCT像より早期診断しえた原発性小腸軸捻転症の１例．日臨外医会誌 **57**：1952―1955, 1996
14）工藤 俊，亀山仁一，鈴木 晃ほか：成人原発性小腸軸捻転症の１例．日消外会誌 **31**：2104―2107, 1998
15）秋丸琥甫，加藤修志，三宅健治ほか：胃全摘後の小腸捻転による小腸大量切除の１例．日腹部救急医会誌 **18**：581―585, 1998
16）竹島義隆，仲地広美智，奥島憲彦ほか：成人原発性小腸軸捻転症の１例．日腹部救急医会誌 **18**：1033―1037, 1998
17）加治正英，経田 淳，藤井久丈ほか：成人原発性小腸軸捻転症の１例．日臨外会誌 **60**：1298―1301, 1999
18）中崎隆行，小松英明，栄田和行ほか：原発性小腸軸捻転症の２例．日臨外会誌 **60**：2916―2918, 1999
19）樋口卓也，森本芳和，永井 勲ほか：高齢者に発症した原発性小腸軸捻転症の１例．臨外 **55**：121―125, 2000
20）Duke JH, M Samie：Primary small bowel volvules. Arch Surg **112**：685―688, 1997
21）三浦敏夫，内田雄三，辻 泰邦ほか：全内臓逆位症を伴った若年者胃癌症例．外科診療 Vol.**15**：871―876, 1973
22）小田高司，蜂須賀喜多男，山口晃弘ほか：多変量解析を用いた絞扼性イレウスの血液生化学診断．腹部救急診療の進歩 **7**：597―601, 1987

Two Cases of Primary Volvulus of the Small Intestine in Elderly Patients

Katsunori Matsuzawa, Nobuyuki Sasamoto, Shingo Matsuzawa[1], Tomohisa Sekine[2], Kouichi Itabashi[3] and Akira Kakita[3]
Department of Surgery, Kojirakawa Shiseidoh Hospital
[1]Department of Surgery, Shiseidoh General Hospital
[2]Takano Sekine Clinic
[3]Department of Surgery, Kitasato University School of Medicine

We report 2 cases of primary volvulus of the small intestine in elderly patients. The first was a 85-year-old man admitted due to sudden severe abdominal pain. In emergency surgery under the diagnosis of acute abdomen, the ileum was twisted 360°rotated clockwise. We resected of the necrotic bowel and conducted an end-to-end anastomosis. The second patient was a 92-year-old woman with situs inversis totalis admitted because of hypertension and upper abdominal pain. The ileum was twisted 360°rotated clockwise. We resectioned the necrotic bowel and conducted an end-to-end anastomosis. Both patients enjoyed a smooth postoperative course. Reports of primary volvulus of the small intestine are rare in Japan, and care should be taken because this disease develops rapid necrosisi, resulting in high mortality, particularly in those of advanced age.

Key words：primary volvulus of the small intestine in elderly patients

〔Jpn J Gastroenterol Surg 36：417―421, 2003〕

Reprint requests：Katsunori Matsuzawa Department of Surgery, Kojirakawa Shiseidoh Hospital
1-12-26 Higashiharamachi, Yamagata City, 990-0034 JAPAN