日消外会誌　36（9）：1258～1263，2003年

症例報告

Expandable metallic stent による門脈副血行路遮断により止血しえた食道静脈瘤出血の１例

名古屋大学第２外科
石榑　清　竹田　伸　金子　哲也
井上総一郎　中尾　昭公

肝門部胆管癌による門脈浸潤閉塞が原因で生じた食道静脈瘤出血に対して，門脈内 expandable metallic stent（EMS）を用いた interventional radiology での止血に成功したので報告する．症例は 65 歳の男性．1 年前に切除不能肝門部胆管癌のため胆管ステントを留置されていたが，今回下血と貧血を主訴に当科入院となった．精査の結果，下血の原因は胆管癌の門脈浸潤による門脈圧亢進症が原因でできた食道静脈瘤からの出血と診断された．内視鏡的硬化療法を試みたが，その際に生じた出血の止血に難渋したため，静脈瘤への血流低減と止血を目的に門脈閉塞部に EMS を留置した．その結果，食道静脈瘤の消失と止血が確認されたが求肝性の血流は十分には得られなかった．EMS 留置後，患者は順調に回復し退院可能となった．本症のように悪性門脈閉塞による肝前性門脈圧亢進症が原因で生じた消化管出血には，門脈内 EMS は低侵襲で効果的な治療法と考えられた．

はじめに

門脈圧亢進症に伴う食道静脈瘤の破綻出血は，しばしば止血に難渋し大出血から死亡へ至ることもまれではない．従来，門脈圧亢進症に対して直達手術や選択的シャント手術などが行われてきたが，近年では内視鏡的治療や interventional radiology（以下，IVR）などの低侵襲治療が大きく進歩し，病態に応じて各種治療法が複数組み合わされるようになってきている[1]．今回，肝門部胆管癌による門脈浸潤狭窄のため消化管出血をきたした肝前性門脈圧亢進症に対して，門脈内に expandable metallic stent（以下，EMS）を留置して良好な止血効果をあげることができたのでその留置手技，問題点を含めて報告する．

症　例

患者：65 歳，男性

主訴：下血，貧血

現病歴：平成 11 年 6 月，高度進行肝門部胆管癌のため入院となる．経皮経肝胆管造影で胆管は肝門部で完全閉塞し（**Fig. 1A**），腹部血管造影では左，中肝動脈から固有肝動脈への広範な腫瘍浸潤（**Fig. 1B**）と門脈左枝の完全閉塞を認めた（**Fig. 1C**）．これらの所見から切除不能と診断し，右前枝胆管内に EMS を 1 本留置の上，外来にてフォローアップしていた．胆管ステント留置後から 11 か月が経過した平成 12 年 5 月 19 日，くり返す下血と貧血を主訴に再入院となった．

既往歴：平成 11 年 7 月，膀胱癌にて経尿道的膀胱腫瘍切除術．

入院時検査所見：RBC $341\times10^4/mm^3$，Hb 9.5 g/dl で貧血を認めた．また，肝機能障害と腎機能障害を認め AST 47IU/*l*，ALT 56IU/*l*，T. Bil 1.5mg/dl，LDH 360IU/*l*，ALP 245IU/*l*，血中アンモニア値 195μg/dl，Bun 47.2mg/dl，Cr 1.1 mg/dl であった．電解質をはじめその他の血液生化学検査値は正常範囲内であった．

入院後の経過：上部消化管内視鏡検査では中部食道に及ぶ結節状の太い静脈瘤が確認され（Lm,

＜2003 年 2 月 26 日受理＞別刷請求先：石榑　清
〒501-3802　関市若草通 5―1　中濃病院外科

Fig. 1 (A) Percutaneous transhepatic cholangiography showed severe obstruction at the hilar bile duct. (B) Celiac angiography revealed widespread invasion to the common hepatic artery. (C) Portography via superior mesenteric artery revealed defect of the left branch of the portal vein.

A | B/C

Fig. 2 (A) Endoscopy on admission demonstrated severe esophageal varices with red color sign. (B) Percutaneous transhepatic portography demonstrated obstruction of the portal trunk and hepatofugal collaterals to the gastroesophageal varices. Arrow : gastroesophageal varices Arrowhead : hepatopetal collaterals

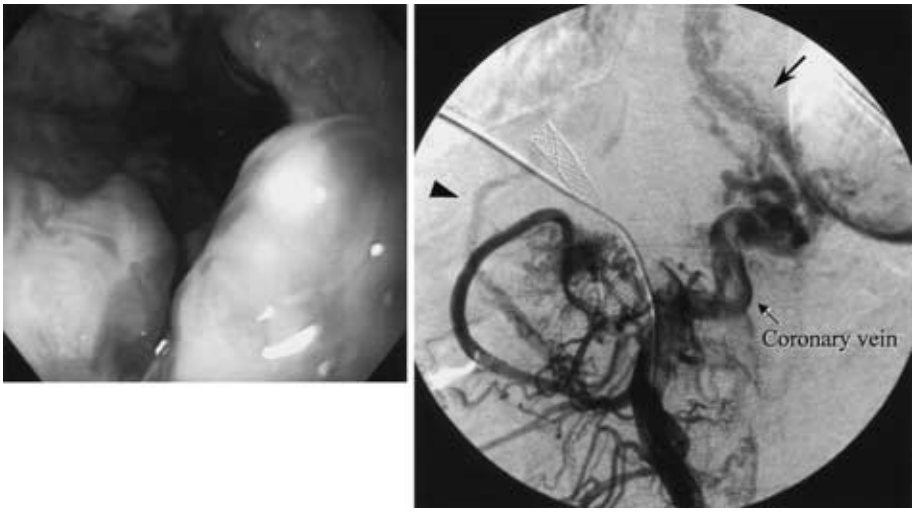

A | B

Fig. 3　(A) Percutaneous transhepatic portography was performed. (B) After the catheter opened through the obstruction, balloon dilation was performed. (C) The EMS was placed at the region of the portal stenosis.

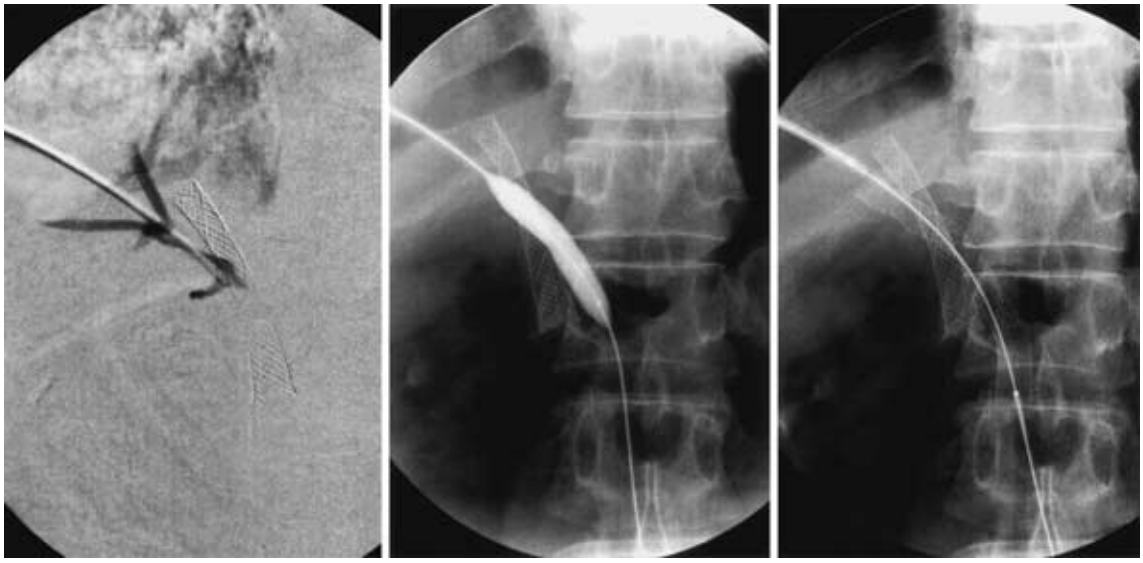

A | B | C

F3，Cb)，全周性にred color sign RC(＋＋＋)を認めた(**Fig. 2A**)．また，超音波ドップラー検査で門脈本幹血流は腫瘍の浸潤のため肝門部で完全に途絶し，その周辺に求肝性の副血行路が確認された．以上より，下血の原因は肝門部胆管癌の門脈本幹浸潤による肝前性門脈圧亢進症が原因で生じた食道静脈瘤からの出血と診断された．5月22日，食道静脈瘤からの止血を目的に内視鏡的硬化療法(以下，EIS)を試みた．しかし，静脈瘤内の圧が非常に高く硬化剤を刺入した穿刺部位からの止血に難渋したため，その場はいったんSengstaken-Brakemore tube(以下，S-B tube)による圧迫止血で対応した．しかし，翌日になっても静脈瘤からの出血は続き，貧血と黄疸が徐々に増悪するとともに血小板減少と凝固能異常からくる皮下出血斑の出現などDIC徴候もみられてきたため，EIS施行2日目に静脈瘤への血流低減を目的にIVR下に肝門部閉塞門脈本幹にEMS留置術を行った．まず，超音波ガイド下に門脈右前区域枝を穿刺し5Frロングシースを留置した後，ガイドワイヤーを用いて門脈閉塞部を通過させた．上腸間膜静脈(以下，SMV)造影で門脈本幹は肝門部で完全閉塞し，副血行路の一つとして拡張した左胃静脈を介して胃食道静脈瘤への流出が確認された(**Fig. 2B**)．また，肝十二指腸間膜の右側を上行する求肝性の細い副血行路も確認された．副血行路や静脈瘤内には血栓と思われる陰影欠損を認めた．門脈閉塞部は腫瘍の浸潤による圧排であったため，径8mmのバルーンで8気圧の加圧拡張をした後，径10mm長さ8cmのSMART stentを留置した(**Fig. 3**)．SMV遠位に狭窄の残存を認めたため，さらに径10mm長さ4cmのSMART stentを追加した．ステント留置の結果，静脈瘤への血流と周囲の副血行路の造影所見は消失した(**Fig. 4A**)．ステントを介して肝内門脈前枝および尾状葉枝の一部が描出されるようになったが求肝性の血流は十分とはいえず，門脈造影チューブから測定した門脈圧もステント留置前後で37cmH_2Oから35cmH_2Oへと明らかな低下は認めなかった．本症では出血傾向の懸念からヘパリンなどの抗凝固療法を行わなかった．ステント留置後に実施した内視鏡検査では食道静脈瘤はほ

Fig. 4 (A) Portography after the EMS placement demonstrated good hepatopetal flow and no hepatofugal collaterals. (B) Endoscopy after stent placement confirmed no bleeding and varices.

A | B

とんど消失し{Li, F_1, Cw, RC(−)}, 止血が確認された(**Fig. 4B**). また, 血液生化学データでも翌週には血中アンモニア値は96μg/dlまで低下し, 静脈瘤出血に伴って増悪した肝機能障害もほぼ正常化した. その後の経過は良好でステント留置から2週間後に退院となったが, 1年4か月後に食道静脈瘤の再発と肝不全をきたし癌死した.

考　察

肝門部および膵頭部領域の悪性腫瘍は, しばしば門脈に直接浸潤し門脈狭窄や閉塞を引き起こす[2]. その結果, 肝前性の門脈圧亢進症をきたし遠肝性の副血行路として食道胃静脈瘤が形成されることもまれではない. 本症では肝門部胆管癌の門脈浸潤による肝前性門脈圧亢進症の結果, 副血行路である拡張した左胃静脈を介して食道静脈瘤が形成されたため, われわれはEISを初期治療として選択した. 硬化剤を静脈瘤内に直接注入し穿刺部位を内視鏡的静脈瘤結紮術(以下, EVL)で止血する予定であったが, 針穴出血の止血に難渋し致死的な出血につながった. EISの手技として, 一般に静脈瘤を直接穿刺する血管内注入法は, 静脈瘤の供血路まで硬化剤を注入できることから再発が少なく, 特に本症のように静脈瘤供血路が発達した症例には根治性の観点から有用とされる[3]. しかし一方で, 肝機能への影響や合併症発生の危険性も高く手技の習熟を必要とする. 本症では結果的に出血の合併症を招いてしまったことから, まず静脈瘤に対するEVLを先行し地固め療法として周辺粘膜にEISを追加した方が安全であったと反省させられる.

当初, EMSは動脈の狭窄病変に対して開発されたが, その後胆管[4], 気管支[5], 消化管[6]などの狭窄および閉塞病変にも広く適応されるようになった. 門脈系への応用は1990年に肝移植後の門脈血栓症に対して留置された報告[7]に始まり, その後本症のように悪性門脈狭窄による肝前性門脈圧亢進症が原因で生じた消化管出血に対しても止血目的で門脈内EMSが留置されるようになった[8]. 近年では本邦でも膵胆道系悪性腫瘍の門脈浸潤によって生じた門脈圧亢進症に門脈内EMS留置が有用であったという報告が散見される[9)~13)].

門脈内EMS留置の本来の目的は減少した門脈血流再開による肝機能の回復と門脈圧亢進症の低減である. 悪性腫瘍による門脈閉塞や狭窄に対する門脈内EMS留置の適応について森田ら[14]はステント留置後の開存性を第一に挙げ, そのために

は狭窄長径が3.5cm以下で求肝性の副血行路の形成がない症例が望ましいとしている．そして，求肝性の副血行路が存在する場合にはステント内血流を確保するためにEMS留置に先立って副血行路の遮断が必要であると述べている[15]．その点において，本症では狭窄長径が8cmを越えており，また求肝性の副血行路もみられたことからEMS留置後の門脈開存性は期待しにくい状況であった．はじめ8cmのEMSが閉塞および狭窄部位にほぼ計測通り留置されたにもかかわらず，SMV遠位側に狭窄の残存を認めたのは同部の門脈内血栓がEMS留置により遠位側に押し出されたためと推測される．また，EMS留置後の門脈造影で求肝性ステント内血流が門脈圧を低下させるには不十分であったにもかかわらず，静脈瘤への流出副血行路が完全に消失したのはEMSによる機械的遮断効果と考えられる．これはステントの開存性を重視する従来よりの門脈内EMS留置の臨床的意義にはそぐわないが，静脈瘤出血を止める手段としては有効な機序と思われた．

一般にステントの開存性維持には留置後の抗血栓療法も指摘されている．心血管領域では血管内ステント留置後に抗血小板薬や抗凝固薬を併用することが多いが，本症のように出血傾向を伴う状況での使用については議論の分かれるところであろう．文献的には門脈内ステント留置後に何らかの抗凝固療法を行ったという報告が多いが，この点について森田らはretrospectiveな検討から術後の抗凝固療法は絶対的に必要なものではないと結論づけている[14]．また，長期的なステント開存性の観点からは，ステントの網目からの腫瘍増殖を予防するカバードステントが既に商品化され一般的であるが，近年ではステント内への細胞増殖を抑止する特殊表面処理された血管内用ステントも開発されており高い効果が期待される．

門脈閉塞に伴う出血性食道胃静脈瘤に対する門脈内EMS留置術は血行動態的にも合理的で，かつこれまでの内視鏡的治療とは全く異なる経路と機序による止血術であることから，従来の治療法で止血に難渋する症例には有用な治療選択肢になりえると考えられた．

文　献

1) 近森文夫，高瀬靖広，渋谷　進ほか：IVRによる門脈圧亢進症の治療．臨外　**56**：1601―1608, 2001
2) 中尾昭公，原田明生，野浪敏明ほか：膵頭部領域癌に対する手術術式の選択と補助療法．日消外会誌　**27**：2341―2346, 1994
3) 渋谷　進，高瀬靖広，近森文夫ほか：門脈血行動態からみたEVLの適応．消内視鏡　**13**：1267―1272, 2001
4) Lammer J, Neumayer K：Biliary drainage endoprosthesis：experience with 201 placements. Radiology **159**：625―629, 1986
5) Wallace MJ, Charnsangavej C, Ogawa K et al：Tracheobronchial tree：expandable metallic stents used in experimental and clinical applications. Radiology **158**：309―312, 1986
6) Domschke W, Foerster EC, Matec W et al：Self-expanding mesh stent for esophageal cancer stenosis. Endoscopy **22**：134―136, 1990
7) Olcott EW, Ring EJ, Roberts JP et al：Percutaneous transhepatic portal vein angioplasty and stent placement after liver transplantation：early experience. JVIR1：17―22, 1990
8) Mathias K, Bolder U, Lohlein D et al：Percutaneous transhepatic angioplasty and stent implantation for prehepatic portal vein obstruction. Cardiovasc Intervent Radiol **16**：313―315, 1993
9) 渡部祐司，佐藤元通，阿部康人ほか：悪性門脈狭窄に対してExpandable metallic stentが有効であった肝門部胆管癌症例．日臨外医会誌　**54**：3122―3125, 1993
10) 西部俊哉，加藤紘之，佐藤幸作ほか：切除不能胆嚢癌の胆管閉塞，門脈狭窄に対するexpandable metallic stentによる治療経験．日臨外医会誌　**55**：3157―3160, 1994
11) 山門亨一郎，竹田　寛，中塚豊真ほか：膵癌の門脈浸潤による門脈圧亢進症に対してexpandable metallic stentを留置した1例．臨放線　**40**：1521―1524, 1995
12) 塚本忠司，広橋一裕，久保正二ほか：門脈悪性狭窄に対する経皮経肝門脈内ステント留置．日外科系連会誌　**23**：970―974, 1998
13) 小池伸定，羽鳥　隆，今泉俊秀ほか：門脈再建部閉塞に伴う消化管出血に対してexpandable metallic stentが有効であった1例．日消外会誌　**35**：1394―1398, 2002
14) 森田　穣，小川　肇，佐藤幸彦ほか：悪性門脈閉塞性病変に対する門脈～上腸間膜静脈内ステント留置の臨床的検討．IVR誌　**11**：356―364, 1996
15) 森田　穣，長谷川貴，宮崎恭介：門脈内ステント留置術における側副血行路の処理．Intervent Radiol **14**：456―465, 1999

A Case of Successful Treatment with an Intraportal Expandable Metallic Stent for Esophageal Variceal Bleeding by Hemostasis of the Collateral Flow

Kiyoshi Ishigure, Shin Takeda, Tetsuya Kaneko, Soichiro Inoue and Akimasa Nakao
Department of Surgery II, Nagoya University

We report successful hemostasis with interventional radiology using an intraportal expandable metallic stent（EMS）for esophageal variceal bleeding caused by portal vein invasion of a hilar cholangiocarcinoma. A 65-year-old man admitted for tarry stool and anemia had a history of biliary stent placement for unresectable hilar cholangiocarcinoma 1 year earlier. Close examination showed that hematemesis was due to rupture of esophageal varices formed under portal hypertension caused by portal vein invasion of hilar cholangiocarcinoma. Despite endoscopic injection sclerotherapy, variceal bleeding was not controlled. An EMS was placed with interventional radiology for hemostasis of the collateral flow. After stent placement, no esophageal varices and bleeding were confirmed but the hepatopetal portal flow in the EMS was not sufficient. The patient recovered satisfactorily and was discharged. Intraportal EMS placement is considered nonaggessive and effective in treating gastrointestinal bleeding caused by malignant portal obstruction.

Key words：expandable metallic stent, malignant stenosis of the portal vein, esophageal varices
〔Jpn J Gastroenterol Surg 36：1258—1263, 2003〕

Reprint requests：Kiyoshi Ishigure　Department of Surgery, Chuno-Hospital
5-1 Wakakusa-dori, Seki, 501-3802 JAPAN