日消外会誌　36（9）：1264～1268，2003年

症例報告

食道癌術後再建胃管に胃石を認めた2症例

東北大学大学院医学系研究科外科病態学講座先進外科分野
同　内科病態学講座消化器病態学分野*
田部　周市　　宮崎　修吉　　大原　秀一*
菅原　　浩　　宮田　　剛　　里見　　進

胃切後残胃の胃石は報告されているが，食道癌術後再建胃管に発生した胃石の報告はない．胸部食道癌術後再建胃管の胃石症例で，出血性胃管潰瘍を合併した1例と，胃管癌を合併した1例を経験したので若干の文献的考察を加えて報告する．

症例1は55歳の男性．昭和63年食道癌にて手術を施行．平成10年10月から時折心窩部痛，黒色便あり，同年12月30日貧血にて緊急入院となった．内視鏡検査にて胃管内に胃石と潰瘍を認めた．内視鏡下に胃石の破砕術を施行し，潰瘍も治癒した．症例2は56歳の男性．昭和60年食道癌にて手術を施行．平成元年9月頃より胸部不快感が出現し，同年11月30日食道透視にて胃石および幽門狭窄を認めた．内視鏡検査にて胃管癌と診断，平成2年3月開腹手術を施行するも癌性腹膜炎で切除不能であった．2症例とも残存病変を伴っており，胃管胃石では併存病変を念頭に置き治療を進めることが重要であると考えられる．

はじめに

胃石は従来まれな疾患とされていたが，近年診断の進歩に伴って発見される機会が多くなり，まれな疾患とは言えなくなりつつある．また，胃切後の残胃に形成される胃石の報告も増えてきている．今回，我々は食道癌術後の胃管に発症した極めてまれな胃石の2例を経験したので，若干の文献的考察を加えて報告する．

症　例

症例1：55歳，男性

主訴：心窩部痛

既往歴：昭和63年12月23日，胸部食道癌（MtLt）にて胸腹部食道切除，胃噴門部切除，後縦隔経路，亜全胃胃管再建，幽門形成，頸部吻合術を施行した．病理組織学的にはmod．diff．s．c．c，pT_{1b}，ly-，v-，pN_2（＋）であった．

家族歴：特記すべきことなし．

現病歴：手術後，外来にて経過観察していたが，平成10年10月頃より時折心窩部痛の出現と黒色便を認めた．同年12月24日多量の黒色便を認め，28日当院内科受診し触診にて心窩部に圧痛を認めた．上部消化管内視鏡では，胃管内に食物残渣が充満しており，観察範囲には出血源は確認できず，血液検査にて軽度貧血と炎症反応が認められた．

Table 1　Laboratory data on admission

WBC	21,000 /mm^3
RBC	225 × 10^4 /mm^3
Hb	7.9 g/dl
Ht	23.4 %
Plt	32.1 × 10^4 / mm^3

平成10年12月30日，再度黒色便あり，冷汗，めまいにて歩行不能となり救急車にて当院内科受診した．緊急上部消化管内視鏡にて胃管内に多発する潰瘍を認めた．活動性出血は認められなかったが，高度貧血にて緊急入院となった．血液検査にて貧血が進行していた．

入院時現症：心窩部に圧痛が認められた．

入院時検査成績：血液検査では，白血球数が21,000/mm^{3}と上昇していた．赤血球数は225万，

＜2003年3月26日受理＞別刷請求先：田部　周市
〒980-8574　仙台市青葉区星陵町1―1　東北大学大学院先進外科分野

Fig. 1 Gastrofiberscopy. A：Gastric endoscopy showing a bezoar caught by snare forceps. B：Giant gasric ulcer. C：Scar（S2 stage）.

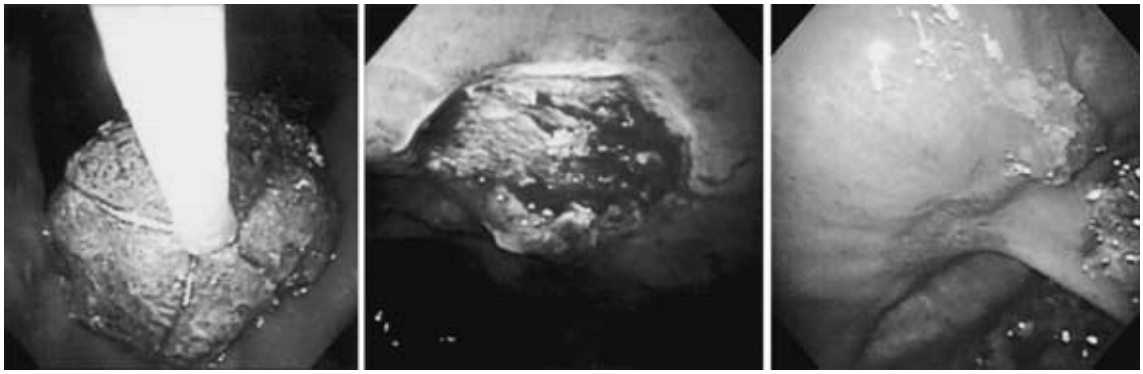

A B C

Fig. 2 Thoraco-abdominal CT shows a dilated intrathoracic stomach tube and a mass（arrow）.

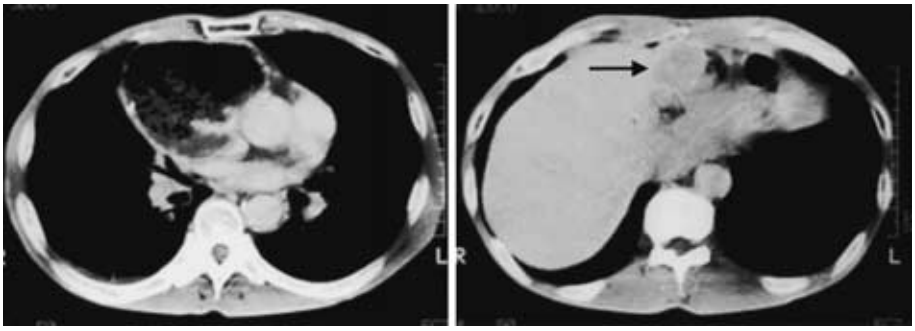

ヘモグロビン 7.9g/dl と貧血が認められた（**Table 1**）.

入院後経過：平成 11 年 1 月 4 日, 上部消化管内視鏡にて正確な大きさは不明であるが，約 4cm の胃石を認め，バスケット鉗子，把持鉗子，スネアにて胃石の分割破砕術を施行した（**Fig 1A**）．胃石に接して巨大な潰瘍（**Fig 1B**）を認めたが出血は認められなかった．食物が残存しており数日に分けて破砕術を施行した.

平成 11 年 1 月 14 日，上部消化管内視鏡にて潰瘍は，瘢痕化（**Fig 1C**）しており，経過良好にて 2 月 4 日退院となった.

症例 2：56 歳，男性

主訴：胸部不快感

既往歴：昭和 60 年 9 月 17 日, 胸部食道癌（Mt）にて胸腹部食道切除, 胃噴門部切除, 胸骨後経路, 亜全胃胃管再建，幽門形成，頸部吻合術を施行した．病理組織学的には mod. diff. s. c. c, pT_2，pN_2（＋），ly（－），v（－）であった.

家族歴：特記すべきことなし.

現病歴：手術後，外来にて経過観察していた．平成元年 9 月頃より食後胸部不快感が出現し，夜間の逆流症状が増強したため，11 月 30 日食道透視を施行した．胃管に大きな胃石，幽門狭窄を認めた．内服薬にて経過観察していたが，通過障害が高度であったため狭窄部観察とブジー目的に上部消化管内視鏡を施行した．胃石を確認したが，内視鏡は狭窄部を通過できず，ブジー用ワイヤーも狭窄部に挿入することができなかった．内服薬にて経過観察していたが，胃石の大きさには変化

Table 2　Laboratory data on admission

WBC	8,500 /mm^3	T. B	0.3 mg/dl
RBC	271 × 4 / mm^3	ALP	118 IU/*l*
Hb	8.7 g/dl	GOT	33 IU/*l*
Ht	26.2 %	GPT	25 IU/*l*
Plt	31.6 × 4 / mm^3	γ-GTP	61 IU/*l*
BUN	11 mg/dl	Na	135 mEq/*l*
Cr	0.5 mg/dl	K	4.0 mEq/*l*
BS	144 mg/dl	Cl	89 mEq/*l*
CEA	246 ng/ml		

は認められなかった．平成2年2月14日全身管理のため近医入院，同日のCTでは胃管の最大径は10cmを超え，胃管が腹腔へ入る部分に腫瘤性（胃石）の病変が認められた（**Fig. 2**）．時折出血が認められたため，狭窄解除と胃石除去のため当科転院となった．

入院時検査成績：血液検査では，CEAが246 ng/mlと高度に上昇していた．赤血球数は271万，ヘモグロビン8.7g/dlと貧血が認められた（**Table 2**）．

術前検査：上部消化管内視鏡では，胃石は消失していたが境界不明瞭な潰瘍，タコイボ状の小隆起を多数認めた．Borr III型の腫瘤により内腔は完全に閉塞していた．生検では，GroupV（腺癌）であった．下部消化管透視では，横行結腸に狭窄を認め浸潤が疑われた．

手術所見：平成2年3月28日，上腹部正中切開にて開腹した．胃管の腫瘍は，胸骨，横行結腸，肝臓に浸潤していた．また，肝臓のS4には転移性腫瘤を認め，ダグラス窩に米粒大の結節および多数の傍大動脈リンパ節腫大を認めた．S3N4H1P2，stage IVにてtube esophagostomy，tube jejunostomyの術式となった．

術後経過：化学療法目的にて他院転院となったが，平成2年5月9日永眠した．

考　察

古来動物には胃石があることが知られており，それを薬として用いていたこともあった．人の胃石は比較的少ないものと考えられていたが，上部消化管内視鏡の進歩と普及に伴なって胃石の診断が容易となり，報告例も近年増加している[1)~3)]．いわゆる胃石の発生部位として食道，胃，術後の残胃があげられるが，食道癌術後再建胃管に胃石を生じたとする報告は検索したかぎりにおいてはない．

Table 3　Bezoar

A. phytobezoar, hortobezoar
　1. opobezoar
　　diospyrobezoar, persimmon ball
　2. iniobezoar
B. trichobezoar，hair ball
C. phytotrichobezoar
D. miscellaneous bezoar
　1. shellac bezoar
　2. asphalt bezoar
　3. silicobezoar
　4. medicobezoar
　5. resinobezoar
　6. haematobezoar
　7. mucobezoar

胃石の性差は，文献によってさまざまであり，好発年齢は平均で50から60代である[4)5)]．しかし，小児でも異物の誤嚥による胃石が報告されている[6)]．また，近年は手術が必要となる胃石による腸閉塞で，術前診断が可能であった症例の報告も増加している[4)7)8)]．

胃石の分類は種々であるが，綾部ら[9)]は組成をもとにして分類している（**Table 3**）．欧米では毛髪胃石の頻度が全胃石の55%であるのに対して，日本では全胃石の70から80%が柿胃石である[10)11)]．柿胃石は，東北や中国地方で多く認められる[11)]．

胃石の症状は，胃石の大きさ，存在部位，合併症の有無などによってさまざまである．三大症状として，腹痛，腫瘤，嘔吐でそれぞれ40%，25%，

21%である[10]．急激な発症例では，植物性食物摂取後，数時間から2，3日で激烈な胃痛，悪心，嘔吐，可動性腫瘤の触知，腹部膨満感が出現するため，急性腹症の鑑別診断の一つとして重要である．また，胃石が腸内に流出し，腹痛，悪心，嘔吐，腹部膨満などのイレウス症状を呈することもあるので要因として注意が必要である．

胃石発生の原因としては，幽門括約筋作用の消失による不十分な食物の混合，塩酸，ペプシン分泌低下による消化作用の低下，胃運動の低下による食物のうっ滞などがあげられている[12]．胃運動の低下の背景因子として，迷走神経切除を伴う胃切除症例(胃潰瘍，十二指腸潰瘍)，胃癌術後，糖尿病などがある．食道癌術後胃管における胃石の発生は，消化作用の低下，胃運動の低下，食物の排泄遅延などが複雑に関与していて，本症例も多因子によって発生したと考えられる．

胃石の合併症として胃潰瘍（22.5%），腸閉塞（17.1%），胃石の流出（32.0%）があり[10]，頻度は20から50%で高齢者に多いとの報告がある．潰瘍については胃石が胃壁を刺激し圧迫壊死により潰瘍を続発することが多く[13]，一般に潰瘍は2次的に発生したものと考えられている[14]．逆に，胃潰瘍のために胃石が発症したとの報告もある[15]．胃切後胃石による腸閉塞の部位は，空腸46%，回腸38%，十二指腸12%である[16]．胃石の個数は，1個が42.3から71.5%，2個が10.3から14.3%と報告されており，複数ある可能性があることを考慮し，内視鏡的治療または手術を行う必要がある[9]．また，残胃胃石に胃癌が合併したとの報告もあり，注意が必要である[17][18]．

胃石による腸閉塞の術前診断は難しく，開腹して初めて診断がつくことが多いが，本2症例は内視鏡にて診断が可能であった．超音波検査にて音響陰影を伴うstrong echoを認め柿胃石と診断可能であったとの報告もある[4][19]．症例2の腹部超音波検査では，CTに一致した部位に腫瘤を認め，低エコーとして描出されたが，食道癌術後の胸腔内に位置する胃石では，超音波検査の有用性はほとんどないと考えられる．

胃石の治療には薬物治療，内視鏡的治療(砕石・摘出：スネアー，バスケット鉗子)，電気水圧破砕法[20]，レーザー照射があげられる[21]．症例2では，線維成分の分解酵素剤の大量投与にて溶解したが，一般的には薬物治療は難しいと考えられている．症例1は，破砕・摘出にて治療することが可能であったが，破砕した胃石にて腸閉塞を発症することがある．腸閉塞を起こす胃石の大きさは3cm以上と言われており，破砕片が下部消化管に流出しても腸閉塞を発症しないように，破砕する大きさは2cm以下にすることが大切である[22][23]．実際，内視鏡的破砕術後に腸閉塞を発症した2症例の報告があることからも，注意が必要である[24]．

手術の適応は，薬物治療，内視鏡的治療，電気水圧破砕法，レーザー照射にて胃石の溶解，破砕，除去が不可能な場合や，落下胃石による腸閉塞を来たした場合である．大きな胃石の場合でも，頻回に治療を施行すれば根治するが，患者の全身状態などを考慮しつつ治療法を選択する必要がある．

症例1では，潰瘍形成し出血による貧血を合併し，症例2は，胃管内胃石に胃管癌を合併していた．定期的検査で胃管内胃石を発見した場合は，潰瘍や胃管癌を合併していないか注意する必要がある．近年食道癌治療の進歩に伴い，長期生存例が多くみられるようになり，再建胃管に関する合併症が多く報告されているが，再建胃管の胃石はまれである．今回2症例を経験し，再建胃管の合併症として胃石を念頭に入れて置くことが必要と考えられた．

本文の要旨は，第54回日本消化器外科学会（平成11年7月名古屋市）において発表した．

文　献

1）三上幸夫，今村幹雄，山内英生：胃切後に生じた胃石による食餌性イレウスの1例．日腹部救急医会誌　**18**：587―589, 1998
2）森田恒彦，秦　温信，松久忠史ほか：幽門温存胃切除後に発生した胃石による腸閉塞の1例．日消外会誌　**33**：1799―1801, 2000
3）枝沢　寛，吉田秀明，野納邦明ほか：術中小爆発を生じた巨大毛髪胃石の1例．北海道外科誌　**42**：60―63, 1997
4）松田光弘，権田厚文，藤井佑二ほか：柿胃石による腸閉塞の1例．日臨外会誌　**59**：1305―1308, 1998

5）倉橋隆之，瀧原道東：残胃胃石に腸閉塞の1例．臨外　**50**：813―816, 1995
6）大津一弘，吉田靖彦，塩田仁彦：小児消化管異物216例の検討．日臨外会誌　**61**：1698―1703, 2000
7）駒田尚直，中川　学，中根恭介ほか：柿胃石による小腸閉塞症の1例．日消外会誌　**20**：1988―1991, 1987
8）大瀧義郎，松田昌三，栗栖　茂ほか：食物によるイレウスの10例．日臨外医会誌　**58**：606―611, 1997
9）綾部正大，米川　温：異物．現代外科学大系35巻A．中山書店，東京，1975, p245―255
10）牧野幸三郎，奈良英功，川村恒光ほか：本邦における植物胃石の統計的観察．外科診療　**6**：645―657, 1964
11）光吉　明，中上美樹夫，三好賢一ほか：胃切除後にみられる胃石症の1例．外科診療　**33**：1370―1373, 1991
12）Amjad H, Kumar GK, McCaughey R：Postgastrectomy bezoars. Am J Gastroenterol **64**：327―331, 1975
13）吉村克納，柴田東佑夫，清水谷忠重ほか：胃潰瘍を伴った胃石の1例と文献的考察．胃と腸　**9**：1037―1041, 1974
14）狩野　敦：胃石．臨消内科　**9**：1339―1345, 1994
15）今重幸雄，久留克巳：胃石を合併せる胃潰瘍症について．鹿児島大医誌　**30**：638―641, 1957
16）伊澤　光，金成　泰，西原政好ほか：胃切除後の胃石による腸閉塞の1例．臨外　**56**：121―124, 2001
17）田中丈二，亀山仁一，豊野　充ほか：胃石を伴った残胃癌の1手術例．胃と腸　**20**：1017―1020, 1985
18）Schwab KS, Cheng EH：“ Postgastrectomy ” Bezoar Secondary to Gastric Cancer. J Clin Gastroenterol **16**：45―47, 1993
19）奈良井省吾，大塚為和，小林和人：胃石による腸閉塞の2例．外科　**58**：1168―1170, 1996
20）下村　誠，五嶋博道，勝峰康夫ほか：電気水圧衝撃波による内視鏡的破石術を施行した柿胃石の1例．日臨外医会誌　**57**：1134―1138, 1996
21）北台靖彦，春間　賢，徳毛健治ほか：レーザーを用いて破石しえた胃石の2症例．広島医　**40**：750―752, 1987
22）赤松大樹，金　昌雄，藤田修弘ほか：胃石による小腸閉塞の1例．日臨外医会誌　**49**：1225―1228, 1988
23）宇野雄祐，北川　晋，八木真悟ほか：落下胃石による小腸閉塞性イレウスの1例．日臨外医会誌　**57**：1965―1969, 1996
24）家接健一，金子芳夫，田中松平ほか：腸閉塞を来たし残胃胃石症の1.日臨外医会誌　**54**：664―668, 1993

Two Cases Who Have Stomach Tube Bezoar after Esophagectomy for Esophageal Cancer

Shuichi Tanabe, Shukichi Miyazaki, Shuichi Oohara*,
Kou Sugawara, Go Miyata and Susumu Satomi
Division of Advanced Surgical Science and Technology, Graduated School of Medicine, Tohoku University,
*Department of Gastroenterology, Division of Internal Medicine,
Tohoku University Graduate School of Medicine

Although formation of a bezoar in the remnant stomach is not a rare complication after gastrectomy, we know of no report of a bezoar in a stomach tube after esophagectomy. Of our 2 cases, was complicated with a hemorrhagic gastric ulcer and the other with cancer of the stomach tube. A 55-year-old man who had undergone esophagectomy for esophageal cancer 6 years early reported epigastralgia and tarry stool in November 2000 and was hospitalized to treat digestive tract bleeding. A bezoar was found in his stomach tube with a gastric ulcer by gastrofiberscopy. The bezoar was removed by snare forceps. A 56-year-old man who had undergone esophagectomy for esophageal cancer 4 years earlier reported discomfort after a meal and a bezoar and stenotic pylorus were detected by barium esophagogastrography in September 1989. Further examination showed cancer of the stomach tube. He was diagnosed with peritonitis carcinomatosa at laparotomy. Bezoars of the stomach tube were accompained by a hemorrhagic gastric ulcer and cancer of the stomach tube in our patients, So it is important to take into consideration possible hidden conditions contributing to the formation of a bezoar in the stomach tube.

Key words：stomach tube bezoar, esophagectomy, cancer of the stomach tube

〔Jpn J Gastroenterol Surg 36：1264―1268, 2003〕

Reprint requests：Shuichi Tanabe　Graduate school of Medicine, Tohoku University
1-1 Seiryo-machi, Aoba-ku Sendai, 980-8574 JAPAN