日消外会誌　36（9）：1269～1274，2003年

症例報告

原発巣が粘膜下層に留まりながら広範な胃壁内癌性リンパ管症を呈した胃癌の１例

熊本赤十字病院外科，同　病理*

肱岡　範　平田　稔彦　横溝　博　藤田　博
加古　博史　山根　隆明　福田　精二*

原発巣の直接浸潤は粘膜下層（sm）に留まりながら胃壁内の著明な癌性リンパ管症を呈した胃癌の１例を経験したので報告する．症例は70歳の女性．胃内視鏡検査にて噴門部から体中部小彎に陥凹性病変を認め，生検の結果Group Vであり加療目的にて当院に紹介された．術前は表層拡大型早期胃癌と診断し胃全摘術を施行した．しかし，病理組織診断では，直接浸潤以外に固有筋層（mp）から漿膜下層（ss）までリンパ管侵襲による進展が認められ，癌性リンパ管症を呈していた．画像所見を再検討すると，X線検査にIIc面より広範囲に胃壁の浮腫状変化と思われる“しめ縄状”の粘膜ひだを認めた．これは，癌細胞がリンパ管内で腫瘍塞栓を起こし，リンパのうっ滞が起こるために生ずるもので，胃壁内に進展した癌性リンパ管症に特徴的であると考えられる．

はじめに

胃癌における胃壁の癌性リンパ管症は，癌の直接浸潤が漿膜下層（SS）以深に及ぶ進行胃癌ではしばしば認められる．今回われわれは，癌の直接浸潤が粘膜下層（SM）に留まりながらSSにまで広範にリンパ管侵襲を来したまれな表層拡大型胃癌の１例を経験したので若干の文献的考察を加え報告する．

なお，胃癌の臨床病理学的事項は胃癌取扱い規約第13版[1]に従い記載した．

症　例

患者：70歳，女性

家族歴・既往歴：特記すべき事なし．

現病歴：平成11年11月検診の胃内視鏡検査で噴門部から体中部小彎に陥凹性病変を認め精査加療目的にて当院に紹介された．

入院時現症：眼瞼結膜，眼球結膜に貧血・黄疸なし．胸部では心肺ともに異常を認めず．腹部は平坦，軟．表在リンパ節は触知せず．

＜2003年3月26日受理＞別刷請求先：肱岡　範
〒868-0598　球磨郡多良木町多良木4210　球磨郡公立多良木病院

Fig. 1　Upright position shows no abnormality.

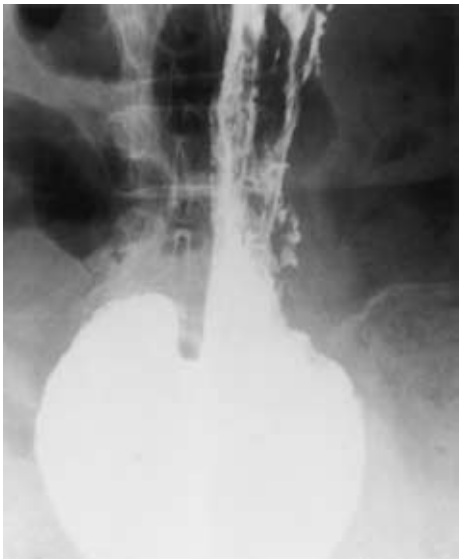

入院時一般検査：異常は認めず．

腹部超音波・腹部CT検査：異常は認めず．

胃X線検査：少量空気量の立位充盈像では胃角から前庭部にかけ伸展性は保たれていた（**Fig. 1**）．半立位強第2斜位二重造影の大量空気像では

Fig. 2　Double contrast study in the left oblique view, semi-standing position, shows coarse granular protrusion, and devastated mucosa in the area of the cardia of stomach extended to the lesser curvature of the middle body（arrow）.

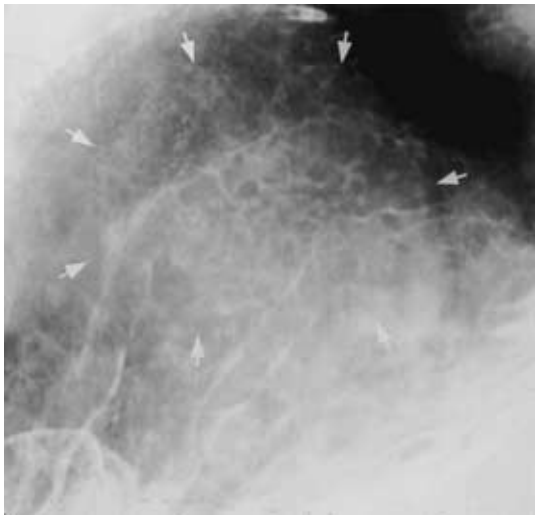

Fig. 3　Double contrast study in the left oblique view, semi-standing position shows swelling of the mucosal folds in“ twisting ”state（arrow）.

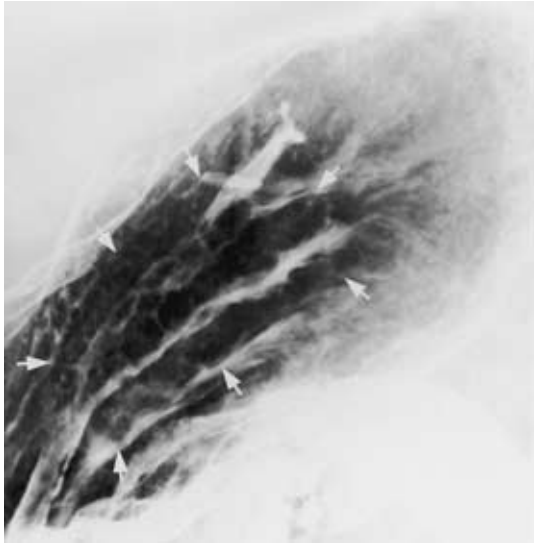

Fig. 4　Endoscopic picture shows shallow depressed lesion with whitish mucosa in extensive area of the lesser curvature of the middle body（arrow）, and rugged fold in anterior wall of the middle body（arrow head）.

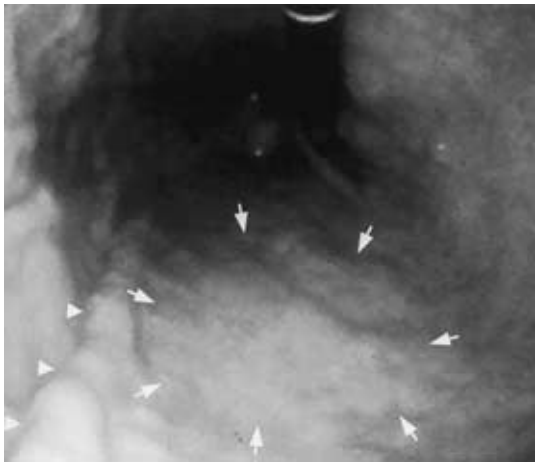

Fig. 5　Histological finding of endoscopically biopsied specimen demonstrates lymph duct filled with adenocarcinoma.

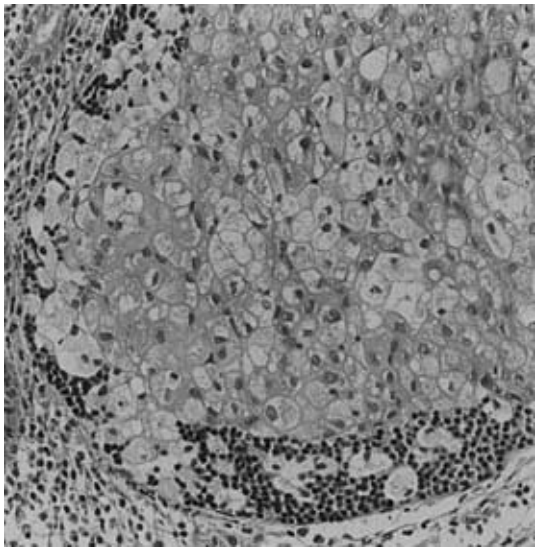

噴門部から体中部小彎には明らかな陥凹面はとらえられないが，粗大顆粒状隆起が散在し広い範囲で荒廃した粘膜を認めた．壁伸展は比較的保たれていた（**Fig. 2**）．中等量空気像の同体位では，体上部から体中部小彎にしめ縄状の粘膜ひだの腫大を認めた（**Fig. 3**）．

胃内視鏡検査：噴門部から体中部小彎にかけ広

Fig. 6 Macroscopic featues of the resected stomach after fixation shows the depressed area (arrow), and rugged swelling folds in anterior wall of the middle body (arrow head).

範な浅い褪色調陥凹性病変を認め，陥凹面には不整な顆粒状隆起が散在していた（**Fig. 4**）．陥凹面前壁側の粘膜ひだには凹凸状硬化が認められた．陥凹面および不整な粘膜ひだから生検標本を採取したところ，いずれも腺癌が検出され，後者より印環細胞癌がリンパ管内を充満している像を認めた（**Fig. 5**）．

以上の結果，噴門部から体中部小彎に及ぶ表層拡大型早期胃癌の診断のもと，同年12月21日胃全摘術およびD2リンパ節郭清を施行した．切除断端の迅速診断では断端陰性，術中細胞診でもClass IIとの結果を得た．

切除胃所見：胃食道接合部直下の小彎から前壁を中心に，境界不明瞭なIIcが存在し，このIIcが癌の粘膜層(M)およびSMへの直接浸潤にほぼ一致した．IIc周囲の大彎前壁側の粘膜ひだは軽度浮腫状に腫大していた（**Fig. 6**）．

病理組織学的所見：粘膜には低分化腺癌～印環細胞癌が広範に増殖していたが，癌の間質への浸潤はSM1にごく一部に認められるのみで，SM2以下は，癌細胞はほとんどがリンパ管内に限局し，SMを中心に広範囲に固有筋層(MP)からSSまで胃壁内リンパ管を進展していた（**Fig. 7**）．また，SM1への浸潤も，直上の粘膜には腫瘍細胞は認めず，粘膜筋板も破壊されていないことから癌細胞がリンパ管内から管外へ浸潤したものと思われた（**Fig. 8**）．リンパ節転移は23/60(1群リンパ節22/55，2群リンパ節1/5)，陥凹面の大きさは8.5×4.5cm，リンパ管侵襲による癌の広がりは13×11 cmであった（**Fig. 9**）．最終診断はtype 0 (IIc) T

Fig. 7 Microscopic picture shows lymphatic permeation were further scattered deep into the subserosal layer.

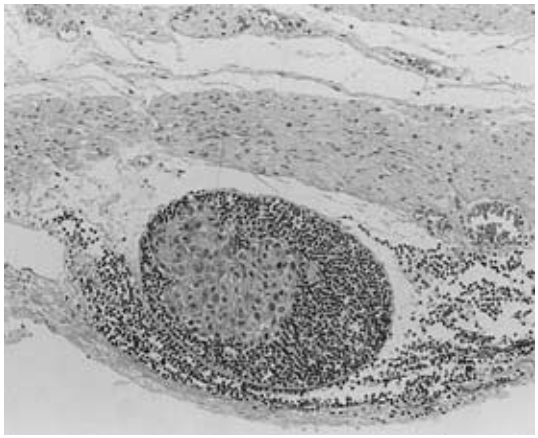

Fig. 8 Microscopic picture shows lymphatic permeation in submucosal layer.

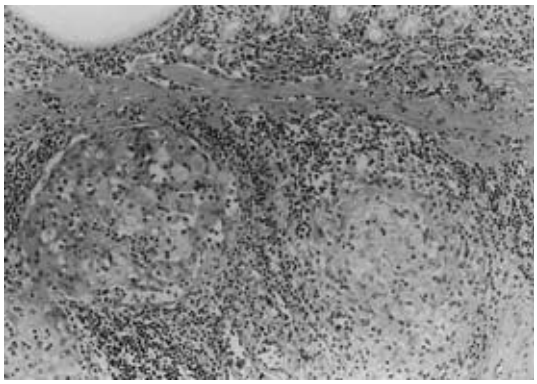

Fig. 9　The schema shows the distribution of lymphangitis carcinomatosa at a more extended area than the apparent depressed area.



2（SS）N2H0P0CY0M0：Stage IIIA，病理組織学的には低分化腺癌(por2)，SS，med，INFγ, ly3, v1であった．

考　察

癌性リンパ管症とは，癌細胞がリンパ管内を浮遊進展し，連続的な局面を形成している状態と定義される[2]．進行胃癌では，癌性リンパ管症をしばしば合併し，滝澤ら[3]は3型，4型胃癌にて癌性リンパ管症が認められた症例は，おのおの27.3%，42.6%であったとし，西ら[4]は4型胃癌，病巣最大径が8cm以上の胃癌の両者ともに44%に認められたと報告している．また，岩永ら[5]はリンパ管侵襲を来した4型胃癌は体部小彎に広範なびらん面を形成するびらん型に多いとし，児玉ら[6]も非巨大雛壁型で体部小彎に原発巣があり，広範なびらんを形成するものに多いと報告している．

滝澤ら[2]によると，癌性リンパ管症は，癌細胞がMPを越えて浸潤する過程で引き起こされるため，直接浸潤がMPまでの胃癌で癌性リンパ管症を呈することは非常にまれで，338例の癌性リンパ管症を来した胃癌の直接浸潤を検討した結果，M癌は0%，SM癌は0.9%で87%以上の症例がSS以深であったとしている．われわれが1966年以降のMEDLINEおよび1986年以降の医学中央雑誌にて検索しえた範囲でも，癌の直接浸潤がSMまでに留まり，なおかつMP以深までリンパ管侵襲を来していた症例は2例[7)8)]のみであった．

佐野ら[9]は胃壁の著明な収縮を来すlinitis plastica型胃癌（LP型胃癌）または4型胃癌には，初期像である浸潤期を経て，胃壁の水腫様肥厚をきたす水腫期，さらに硬化期へと進展し典型的なLP型胃癌が形成されると述べ，癌性リンパ管症の病態は初期像である浸潤期にあたると述べている．しかし，この見解に対して清水ら[7]は，数多くのLP型胃癌が発見されている今日，その初期像にあたる癌性リンパ管症に相当する症例の報告例はきわめて少なく，癌性リンパ管症は4型胃癌の初期像とは考えにくいとし，中村[10]も癌性リンパ管症を伴うLP型胃癌の頻度は低いと述べ，癌性リンパ管症の関与に否定的である．滝澤ら[2]は，LP型胃癌には，急速にleather bottle状態が完成されていく群と，比較的永い年月を経てleather bottle状態になる群に大別でき，前者において癌性リンパ管症が合併しており，癌細胞がSMあるいはMPのリンパ管によって胃壁全体に広がることによってLP型胃癌の深部浸潤が急速に成立する，いわゆる水先案内人となると推測している．

また，本症は原発巣の腫瘍径からみれば表層拡大型胃癌であり，SMへの浸潤形式は粘膜筋板の形態変化を伴わず，リンパ管侵襲によりSMからSSまで癌の進展を認めた．手塚ら[11]は，原発巣の腫瘍径が4cmを越えた場合，組織型を問わず，SMへの浸潤様式が，粘膜筋板の形態変化を伴う直接浸潤型より，リンパ管侵襲と静脈侵襲を含めた脈管侵襲型の割合が高くなると述べ，脈管侵襲型はリンパ節転移陽性率が有意に高いと報告している．本症も顕著な脈管侵襲型浸潤様式をとった表層拡大型胃癌とも見ることができる．

胃壁内の癌性リンパ管症の特徴は，リンパ管侵襲に伴う胃壁の浮腫状変化が生じることである．

これは癌細胞がリンパ管内で腫瘍塞栓を起こし，リンパのうっ滞が生じた結果によるもので，LP型胃癌のように線維性結合組織の増生は伴わないため線維化は来さない[7]．その結果，癌性リンパ管症の胃壁の伸展性は比較的保たれ，早期胃癌との鑑別も問題となってくる．癌性リンパ管症の臨床診断は，X線所見では本症で見られたような癌細胞がリンパ管内で腫瘍塞栓を来す結果生ずる，原発巣周囲のしめ縄状に浮腫状腫大した粘膜ひだをとらえることが重要で，この変化をとらえるためには，空気の出し入れによる至適な空気量での二重造影像が必要である．内視鏡所見でも原発巣のみに目を奪われることなく，原発巣周囲の粘膜あるいは粘膜ひだの浮腫状変化に注意し，生検を加味することで，早期胃癌との鑑別が可能と考えられる．本症でも術前の浮腫状粘膜ひだからの生検標本において癌がリンパ管内に充満した所見が得られており，癌性リンパ管症の可能性が示唆されていたが，術前精査において本疾患を念頭に置いていなかったため，これら特徴的画像所見を読みとることができず，術前診断に至らなかった．

現在，消化器外科手術は腹腔鏡手術を含め，縮小手術が多用されている．しかし一見，早期胃癌様の像を呈し広範にリンパ管侵襲をきたす本症は，その適応ではなく，リンパ節郭清も含め病巣の完全切除を目指した術式を選択するべきである．術前診断には本症の存在も念頭に置き，癌性リンパ管症が疑われる場合には切除断端の迅速診断および術中細胞診を行うべきである．本症は術後2年8か月経過した現在再発なく健在である．

文　献

1）日本胃癌学会編：胃癌取扱い規約．第13版．金原出版，東京，1999
2）滝澤登一郎，岩崎善毅，小池盛雄ほか：Linitis plastica型胃癌の成立と癌性リンパ管症．胃と腸 **27**：591―598, 1992
3）滝澤登一郎，岩崎善毅，前田義治ほか：胃癌の切除範囲をどう決めるか．胃と腸 **25**：319―327, 1990
4）西　満正，野村秀洋：胃癌のリンパ管癌症について．血と脈管 **7**：326―327, 1976
5）岩永　剛，古河　洋，谷口晴生ほか：Borrmann 4型胃癌の肉眼形態別にみた癌の進展形式．癌の臨 **29**：120―124, 1983
6）児玉好史，副島一彦，松坂俊光ほか：Borrmann IV型胃癌の臨床病理学的検討．癌の臨 **23**：191―197, 1977
7）清水　宏，馬場保昌，武本憲重ほか：広範なリンパ管侵襲を来したIIc型胃癌の1例．胃と腸 **23**：1147―1152, 1988
8）原口　勝，岡村　健，是永大輔ほか：高度のリンパ管侵襲のため深達度と浸潤範囲の判定が困難であった胃癌の1例．胃と腸 **21**：909―913, 1986
9）佐野量造，下田忠和，竹内　正：スキルス（Linitis plastica）の組織発生に関する病理学的ならびに生化学的研究．胃と腸 **9**：455―465, 1974
10）中村恭一：胃癌の構造．医学書院，東京，1982, p170―212
11）手塚秀夫：早期胃癌における粘膜下層浸潤様式の臨床病理学的検討―粘膜下層への癌組織型の多様性について―．東京女医大誌 **64**：399―409, 1994

A Case of Gastric Cancer, Presenting with Extensive Lymphangitis Carcinomatosa in the Gastric Wall, Though Primary Lesion Remained in the Submucosal Layer

Susumu Hijioka, Toshihiko Hirata, Hiroshi Yokomizo, Hiroshi Fujita,
Hiroshi Kako, Takaaki Yamane and Seiji Fukuda*
Department of Surgery, Kumamoto Red Cross Hospital, Department of Pathology,
Kumamoto Red Cross Hospital*

We report a case of a 70-year-old woman with gastric cancer, presenting with extensive lymphangitis carcinomatosa in the gastric wall, though primary lesion remained in the submucosal layer. A depressed lesion detected in the cardia was found by gastroendoscopy to extend to the lesser curvature of the middle stomach. A series of biopsies showed GroupV, so she was referred to our hospital for treatment. We diagnosed the lesion as type IIc-early gastric cancer, conducting total gastrectomy. Pathological findings showed no direct invasion beyond the submucosal layer, but prominent lymphatic permeation further scattered deeply and extensively into the subserosal layer indicated lymphangitis carcinomatosa. Retrospectively, mucosal folds presenting " twisting " spreading beyond the primary depressed area may have resulted from edematous changes in the gastric wall. We hypothesize that lymphatic congestion due to tumor embolism in the lymph vessels resulted in edematous changes in the gastric wall, may be characteristic of lymphangitis carcinomatosa of the gastric wall.

Key words：gastric cancer, lymphangitis carcinomatosa

〔Jpn J Gastroenterol Surg 36：1269—1274, 2003〕

Reprint requests：Susumu Hijioka　Department of Surgery, Kumagun Koritu Taragi Hospital
4210 Taragi, Taragi-machi, Kumagun, 868-0598 JAPAN