日消外会誌　36（9）：1275～1280，2003年

症例報告

原発性肝平滑筋肉腫の１例

福岡大学医学部第２外科
星野誠一郎　山内　靖　山下　裕一　久米　徹
馬場　美樹　酒井　憲見　前川　隆文　白日　高歩

症例は76歳の女性．近医で施行された腹部超音波検査で肝右葉を中心に増大傾向を認める低エコーレベルの腫瘤を指摘された．当院受診後最初に施行したMRI検査では血管腫を疑わせる所見であったが，経過とともに増大を認めた．CT検査，血管造影検査で確定診断が得られず生検検査を行い，特殊免疫染色（α-smooth muscle actin，muscle specific actin，vimentin）を含めた病理組織検査の結果平滑筋肉腫と診断した．肝左葉の肥大を目的に門脈右枝と右肝動脈の塞栓術後，拡大肝右葉切除術を行った．腫瘍は被膜を有し紡錘形の腫瘍細胞と壊死組織が混在していた．術前の消化管検査などから他の原発巣を認めず肝臓原発の平滑筋肉腫と診断した．術後９か月目に肺転移をきたし右肺部分切除術を施行したが，その後約６か月再発の徴候なく経過観察中である．肝臓原発の本疾患は本邦報告例では40例目であり文献的考察を含め報告した．

はじめに

原発性肝平滑筋肉腫は非常にまれで，術前に確定診断を得るのは難しいとされている[1]．これまでの報告では外科的治療が最も有効な治療法であるが，切除しなければ予後は極めて不良である[2]．今回，術前急速な増大を示した肝臓原発と考えられる平滑筋肉腫の１例を経験したので，文献的考察を加え報告する．

症　例

症例：76歳，女性

主訴：肝腫瘤精査

既往歴：15歳時急性虫垂炎
　　65歳から高血圧で治療中

家族歴：兄が肝癌（詳細不明），肺癌

現病歴：2000年８月，近医で定期検診としての腹部超音波検査を受け，肝臓S8に2.8×1.5cm大のhypoechoic lesionを指摘された．当初，肝血管腫が疑われ定期的に経過観察されていたが，2000年11月，同検査で4.3×1.9cmに増大していたため当院内科に紹介された．12月のMRI検査ではT1でlow intensity，T2でhigh intensityの所見を呈しており血管腫が疑われた（**Fig. 1**）．2001

Fig. 1　Magnetic resonance image of abdomen. T1 weighted image showed low intensity tumor（A）and T2 weighted image showed high intensity tumor in the liver（B）.

A

B

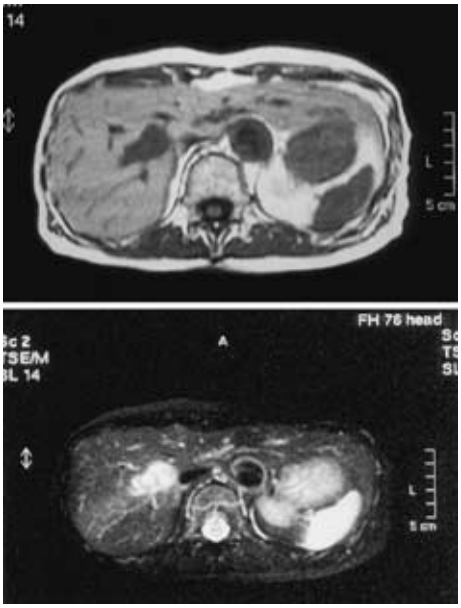

＜2003年３月26日受理＞別刷請求先：星野誠一郎
〒814-0180　福岡市城南区七隈７―45―１　福岡大学医学部第２外科

Fig. 2　Ultrasonogram demonstrating a mixedechogenicity mass with hypoechoic regions in S_8 of the liver.

Fig. 3　Abdominal computed tomography showed irregular mass containing low density area in S_8.

Fig. 4　Celiac angiography showed tumor stain and encasement (arrows) in the right lobe (A). Portgraphy showed displacement of anterior branch (B).

A

B

年3月，外来受診時の腹部エコー検査では同腫瘤は7×4cmと増大していたため，精査加療目的で入院となった．

入院時現症：身長　151.2cm，体重　40.1kg，眼瞼結膜　貧血なし，眼球結膜　黄疸なし，胸腹部所見に異常なし．

血液検査所見：軽度の貧血と肝胆道系酵素の異常を認めた以外には特に異常値は指摘できなかった．肝炎ウィルスも陰性で各種腫瘍マーカー（AFP，PIVKA-II）は正常値であった．ICG_{R15}値は11.7%であった．

腹部超音波検査：肝臓辺縁はsharpであった．S8に60×48mm大のhyperechoicな腫瘍性病変を認めた．内部に液性部分を含む所も見られ中肝静脈，門脈の圧排像も見られた（**Fig. 2**）．

腹部CT検査：同腫瘍は全体的にlow densityを呈し，内部に隔壁様の構造があり，腫瘍壁は造影剤により不整形にenhanceされた（**Fig. 3**）．

腹部血管造影検査：A8, A5領域にtumor stain，ならびにencasementを認めた（**Fig. 4**）．

上下部消化管内視鏡検査では特に異常を認めず，経口小腸透視検査でも全小腸に異常は認めなかった．確定診断を得るために4月19日超音波ガイド下に肝生検を施行した．免疫染色を含む病理

Fig. 5 Microscopic findings of needle biopsy shows a proliferation of neoplastic spindle cells arranged in interlacing bundles(A). Tumor cells are positive for vimentin (B) and alpha-smooth muscle actin (C) by immunohistochemical stain.(×100)

A

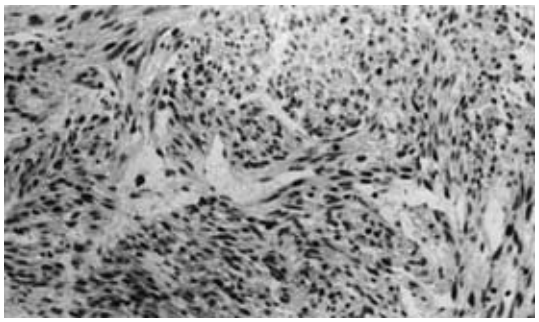

B

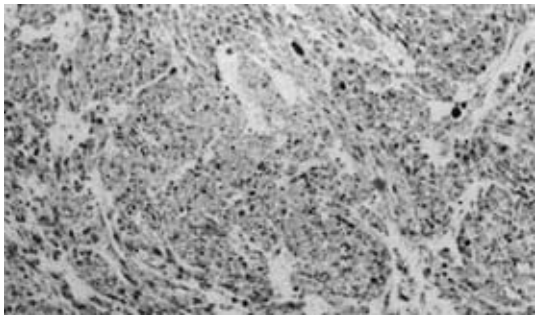

C

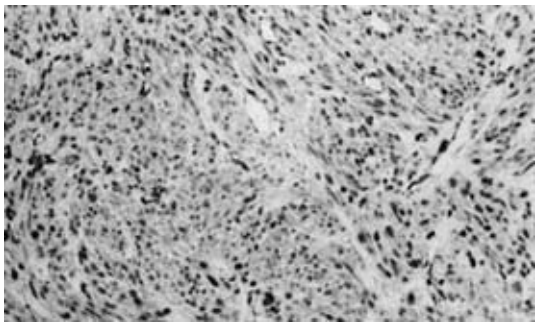

組織学的所見より，平滑筋肉腫と診断され（**Fig. 5**），5月9日当科へ転科となった．

転科時のCT下での肝左葉容積は294.5mlであり，切除後の残肝容積増大を目的として5月24日経回結腸静脈から門脈右枝塞栓術を行った．また，腫瘍濃染像を認めたため6月7日右肝動脈塞栓術を行った．6月18日に行った腹部CT検査では，腫瘍中心部は壊死性変化と考えられるlow density areaを示していた．左葉はCT計測上450 mlまで増大していた．塞栓術後，肝機能の悪化がみられたため，暫く定期的に経過観察を行った．しかし，9月13日のCTで腫瘍の辺縁，特に左葉寄りの腫瘍内に再増殖所見を認めた（**Fig. 6**）．このため，10月3日に拡大肝右葉切除術を施行した．

Fig. 6 Abdominal computed tomography showed tumor stains existed inside of low density area.

Fig. 7 Macroscopic view of the resected specimen shows a yellow-white tubular tumor of 8.5×8 cm in size with wide necrotic area（black arrow）. White arrow shows tumor growing area.

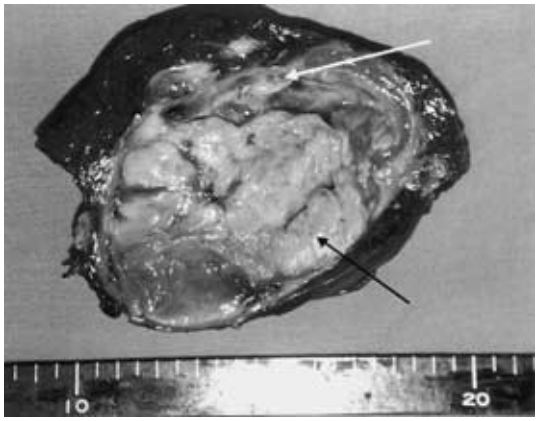

手術所見：肝動脈塞栓術の影響で胆嚢は一部壊死化し，周囲臓器と強い癒着を形成していた．腫

Table 1　Clinical course

No	Author	Age	Sex	Therapy	Prognosis	Survival (month)	MST（month）
1	Yamaguchi	63	F	(－)	Died	9	
2	Aoki	62	F	(－)	Died	18	
3	Oda	81	F	(－)	Died	16	
4	Iwasaki	59	M	(－)	Died	48	
5	Nakayama	74	M	(－)	Died	2	
6	Hongou	73	M	(－)	Died	1	
7	Morooka	22	F	(－)	Alive	1	13.6
8	Watanuki	55	M	Chemotheapy	NS	Not stated	
9	Hatakeyama	15	F	Chemotheapy	Died	5	
10	Hattori	62	M	Chemotheapy	Died	1	
11	Naito	60	M	Chemotheapy	Died	1	
12	Uchida	41	F	Chemotheapy	Died	24	
13	Ishii	73	M	Chemotheapy	Died	2	
14	Furuta	41	F	Chemotheapy	Died	24	
15	Sato	76	M	Chemotheapy	Died	42	14.1
16	Shimo	34	F	Irradiation	Died	19	19
17	Nakamura	35	M	Exploratory	Died	5	
18	Fujioka	59	F	Exploratory	Died	27	
19	Watanabe	63	M	Exploratory	Died	7	
20	Kajiwara	60	M	Palliative	Died	0.47	
21	Tashiro	60	F	Palliative	Died	8	
22	Miyamoto	60	F	Palliative	Died	3	
23	Watanabe	49	F	Palliative	Died	5	
24	Yoshikawa	58	F	Palliative	Died	0.37	7
25	Shimo	58	M	Radical surgery	Alive	39	
26	Hara	51	F	Radical surgery	Alive	7	
27	Kinoshita	51	F	Radical surgery	Alive	48	
28	Ishihara	65	M	Radical surgery	Alive	33	
29	Miyata	66	F	Radical surgery	Died	82	
30	Miyata	58	M	Radical surgery	Died	7	
31	Nonaka	58	M	Radical surgery	Alive	10	
32	Yano	65	M	Radical surgery	Alive	5	
33	Enoki	53	F	Radical surgery	Alive	15	
34	Nakagawa	46	F	Radical surgery	Alive	58	
35	Saji	41	F	Radical surgery	Died	0	
36	Tukamoto	65	F	Radical surgery	Alive	12	
37	Kunieda	32	M	Radical surgery	Alive	18	
38	Iwata	65	M	Radical surgery	Alive	12	
39	Satou	64	M	Radical surgery	Died	4	
40	our case	76	F	Radical surgery	Alive	7	22.3 (our case)

瘍は右葉全体を占居し中肝静脈を左側に圧排し，肝門部で左肝動脈，左門脈本幹を圧排するように存在していた．S4, S1 の一部を切りこむ形で拡大右葉切除術を行った．肝臓癌取扱い規約[3]に準じた所見では APm H3（8.5×8×5.5）Eg，Fc（＋），Fc-Inf（－），Sf（－），S0，N（－），Vp0，B0，IM 0，P0 であった．

摘出標本：腫瘍は最大 8.5×8cm の多結節癒合型を呈し，中心部は一部壊死化していた．内側面では白色に固く腫瘍細胞が増殖していた（**Fig. 7**）．

病理組織標本：腫瘍は被膜を有し一部漿膜に達してした．紡錘形の腫瘍細胞が壊死組織に織り交ざるように認められた．また，免疫染色では α-smooth muscle actin，muscle specific actin，

vimentin の平滑筋マーカーが陽性であった．以上より平滑筋肉腫と診断された．

術後経過：経過は順調で術後3日目から経口食開始，19日目に退院した．外来通院中フォローアップのCTで右肺に異常陰影を認めた．転移性腫瘍が疑われ，平成14年7月22日右肺部分切除術を施行した．切除病理診断は平滑筋肉腫の転移であった．術後の経過は良好で現在再発の徴候なく外来通院中である．

考　察

原発性肝肉腫は原発性悪性腫瘍の1〜2%程度のまれな疾患でり，この中で平滑筋肉腫は5〜15%程度と報告されている[4)〜6)]．われわれがMEDLINE，医学中央雑誌で渉猟しえた範囲で，今までに本邦では39例が報告されているにすぎない[2)7)〜9)]（**Table 1**）．自験例を含めた40例をまとめると，男性19例，女性21例で平均年齢は56.2歳であった．

治療内容は姑息的なものを含めて24例に手術が行われているが，試験開腹に終わったものが3例，根治術に至らなかったものが5例であり，残り16例に根治術が行われていた．この16例の中では各報告の時点で3例のみが死亡している．反対に，全く手術のできなかった症例，姑息的な手術に終わった症例，放射線治療，化学療法を行われた症例はすべて死亡しており，50%生存期間は7か月にすぎない（**Table 1**）． これらの結果から，肝臓原発の平滑筋肉腫に対しては外科的切除術が最も有効な治療法と思われた．したがって，いかに早期に診断し治療まで運ぶかが重要であると考えられた．

一般的には肝平滑筋肉腫に対し，術前画像診断として腹部超音波検査，CT，血管造影検査が行われている．超音波検査では自験例同様low echoic area，cystic patternを含むmixed patternに描出されることが多いようである[1)2)]．CTではlow density areaを呈し造影CTで辺縁がenhanceされる腫瘤像として描出される．これは腫瘍が増大するにつれ中心部が壊死に陥る結果と思われるが，自験例でも同様なpatternであった．血管造影検査では多くの報告例で腫瘍壁はややhypervascularityを呈するが腫瘍実質はhypovascularityを呈するpatternである．これらの検査所見に加え自験例では石井ら[1)]の報告と同じく，3か月で2.8cmから4.3cm，4か月で4.3×1.9cmから7×4cmと腫瘍の発育速度が非常に早かった．良性疾患では発育速度がこれほど早い疾患はなく，平滑筋肉腫の診断の一助となりえると思われた．

臨床的な鑑別疾患としては海綿状血管腫，転移性平滑筋肉腫，転移性腫瘍，肉腫様肝細胞癌，肝内胆管癌があげられる．血管腫では経時的な変化が緩やかであること，また転移性腫瘍は消化管精査で鑑別可能かと思われる．肉腫様肝細胞癌の特徴は超音波検査で境界は比較的明瞭で，内部構造はmosaic patternと嚢包状のlow echoic areaの混在を示すとされている．また，CT所見で腫瘤内部にかなりの大きさを占める嚢包状の低吸収域があり，内部に隔壁形成がみられたり，腫瘤内部に乳頭状に突出する充実性の部分がみられることがあるとされている[10)]．肝内胆管癌は超音波検査では境界不整で不均一な内部構造を有することが多く，CT所見では辺縁不整な低吸収域の腫瘤として見られることが多い．血管造影検査では淡い濃染像を腫瘍辺縁に認めることがある[11)]．以上より肉腫様肝細胞癌，肝内胆管癌との鑑別は比較的困難かもしれないが，以上の点に留意して鑑別できるものもあると思われる．最終的には生検検査を行うか，場合によっては生検せずに悪性疾患として外科的治療を優先することも必要と思われた．

文　献

1）石井秀治，中山隆雅，檜山義明：原発性肝平滑筋肉腫―内外34症例の検討―．日消病会誌 **88**：1256―1263, 1991

2）佐藤仁俊，舟塚雅英，徳久善弘ほか：G-CSF産生原発性肝平滑筋肉腫の1例．日臨外会誌 **63**：665―670, 2002

3）日本肝臓学会編：臨床・病理．原発性肝癌取扱い規約．第3版．金原出版，東京，1992, p12―28

4）Fong JA, Ruebner BH：Primary leiomyosarcoma of the liver. Hum Pathol **5**：115―119, 1974

5）畠山　昇，中沢一臣，里館良一ほか：原発性肝平滑筋肉腫の1剖検例．肝臓 **16**：284―289, 1975

6）塚本総一郎，渡辺義二，竜　崇正ほか：原発性肝平滑筋肉腫の1例．肝臓 **23**：1459―1466, 1982

7）寒原芳浩，石川羊男，和田哲成ほか：原発性肝平

滑筋肉腫の１例．日消外会誌　**28**：2270―2274, 1995
8）Enoki T, Hayashi D, Inokuchi T et al：Combined right hepatic and retrohepatic caval resection with reconstruction using a polytetrafluoroethylene graft for primary leiomyosarcoma of the liver：report of case. Surg Today **29**：67―70, 1999
9）中川国利，鈴木幸正，豊嶋　隆ほか：原発性肝平滑筋肉腫の１例．外科　**62**：1311―1314, 2000
10）岸本幸広，中岡明久，謝花典子ほか：肉腫様肝細胞癌の２例―特に画像診断について―．肝臓　**34**：837―843, 1993
11）高安賢一：胆管細胞癌．肝臓の画像診断．第１版．文光堂，東京，1991, p215―229

A Case of Primary Leiomyosarcoma of the Liver

Seiichirou Hoshino, Yasushi Yamauchi, Yuuichi Yamashita, Tooru Kume, Miki Baba,
Toshimi Sakai, Takafumi Maekawa and Takayuki Shirakusa
Second Department of Surgery, School of Medicine, Fukuoka University

We report a case of primary leiomyosarcoma of the liver in a 76-year-old, woman. Ultrasonography showed hypoechoic tumor growth over time in hepatic segment VIII. Computed tomoraphy and angiography did not detect the tumor. We conducted percutaneous liver biopsy. In histological study, including immnohistological study, the lesion was found to be leiomyosarcoma. After embolization of the right hepatic artery and right portal vein, we conducted extended right hepatectomy. The tumor consisted of malignant spindle cells in necrotic tissue. Tumor cells were positive for vimentin and alpha-smooth muscle actin in immunohistochemical staining.

Key words：primary leiomyosarcoma of the liver, liver tumor

〔Jpn J Gastroenterol Surg 36：1275―1280, 2003〕

Reprint requests：Seiichirou Hoshino　Second Department of Surgery, Fukuoka University School of Medicine
7-45-1, Nanakuma, Jonan-ku, Fukuoka, 814-0180 JAPAN