日消外会誌　36（9）：1281～1286，2003年

症例報告

胆管内腫瘍栓を伴った腫瘤形成型肝内胆管癌の1例

桐生厚生総合病院外科，同　病理*

日比野　茂　　藤岡　　進　　加藤　健司　　待木　雄一
朽名　　靖　　竹之内　靖　　高良　大介　　松葉　秀基
森前　博文　　吉田カツ江*

症例は78歳の女性．食思不振を主訴に来院した．腹部超音波にて右肝内胆管の拡張と，hyperechoicで境界不明瞭な不整形の腫瘤像が認められた．腹部CTでは肝右葉にlow densityの腫瘤性病変が認められた．その末梢側の肝内胆管と，右尾状葉の肝内胆管が拡張していた．門脈右枝近傍に結節状でlow densityの腫瘤性病変が認められた．上腸間膜動脈造影門脈相では門脈は右本幹で狭細化しており，前区域枝は造影されなかった．内視鏡的逆行性胆管造影では左肝管がわずかに造影されるのみで右肝管は途絶していた．

以上の所見より肝内胆管癌と診断し，手術を施行した．切除標本肉眼所見では右肝管より発育した腫瘍栓が総肝管に突出していた．病理組織学的に中分化型腺癌であった．本症例は肝右葉原発の肝内胆管癌で，胆管内に発育進展したものと推測され，肉眼分類は腫瘤形成型＋胆管内発育型とした．

はじめに

肝内胆管癌は肝細胞癌と比べ頻度の少ない疾患であり，原発性肝癌のうち3.58%である[1]．また，肉眼形態による分類が独立したものとなったのは1997年のことである[2]．今回われわれは，腫瘤形成型および胆管内発育型の混合型と考えられる1症例を経験したので報告する．

症　　例

患者：78歳，女性

主訴：食思不振

既往歴：49歳，高血圧，関節リウマチ
　　68歳，子宮頸癌にて手術

家族歴：特記すべきことなし．

現病歴：平成14年5月中旬より食思不振，体重減少を認め近医を受診し，腹部CTにて肝の腫瘤性病変を指摘され，同年7月15日当院紹介となった．

入院時現症：眼瞼結膜に貧血，黄疸なし．腹部は平坦，軟で肝は触知しない．右季肋部に圧痛を認めた．

Fig. 1　Abdominal ultrasonography showed a hyperechoic irregular mass with the right dilated intrahepatic duct in the right lobe.

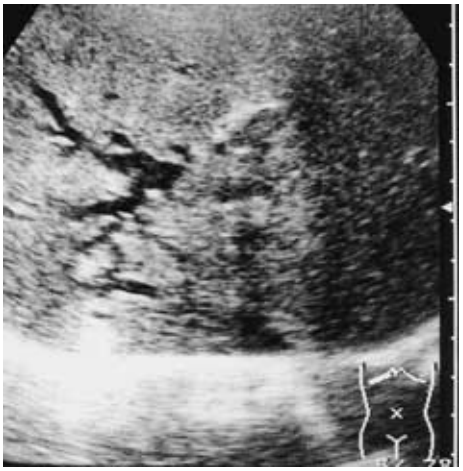

入院時血液・生化学的検査：T-bilは0.6mg/dlと正常範囲内で，GOT 34mU/ml，ALP 493mU/ml，γ-GTP 443mU/mlと高値であった．また，腫瘍マーカーはCEA，AFPは正常範囲内でCA19-9が267U/mlと高値であった．HBs抗原，HCV

＜2003年3月26日受理＞別刷請求先：日比野　茂
〒379-0024　桐生市織姫町6―3　桐生厚生総合病院外科

Fig. 2　Abdominal CT showed a low-density mass in the right lobe. The peripheral intrahepatic duct of the mass and the right caudate branch were dilated. Another nodular mass attached to the right portal vein was located at low density on CT.

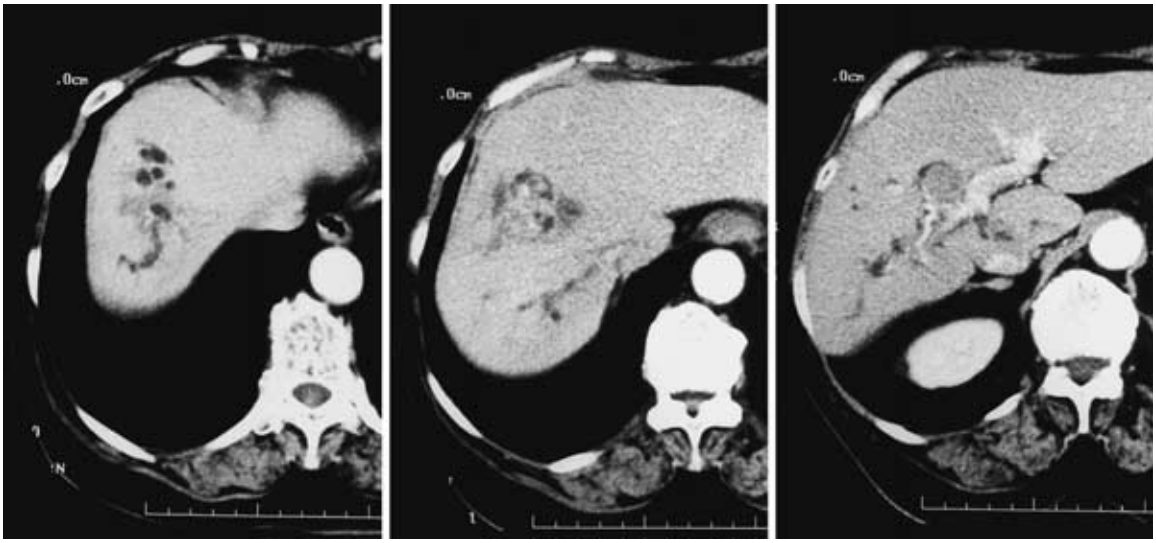

a　　b　　c

抗体は陰性であった．ICG 15分値7.0%，K-ICG 0.165であった．

腹部超音波検査：右肝内胆管の拡張を認めた．肝右葉にhyperechoicで境界不明瞭な不整形の腫瘤像が認められた（**Fig. 1**）．

腹部造影CT検査：肝右葉にlow densityの腫瘤性病変が認められた．その末梢側の肝内胆管と，右尾状葉の肝内胆管が拡張していた．腫瘤性病変の尾側において，門脈右枝近傍に結節状でlow densityの腫瘤性病変が認められた．これら2つの病変の連続性は明らかではなかった．腹水はなく，腹腔内のリンパ節腫大や肝の他の部位に病変はみられなかった（**Fig. 2**）．

腹部血管造影検査：動脈相では腫瘍血管の増生を認めなかった．主幹動脈のencasementもみられなかった（**Fig. 3a**）．上腸間膜動脈造影門脈相では門脈は右本幹で狭細化しており，前区域枝は造影されなかった（**Fig. 3b**）．

内視鏡的逆行性胆管造影検査：総胆管の拡張，壁不整はみられなかった．左肝管がわずかに造影されるのみで右肝管は途絶していた．総胆管結石，胆嚢結石は認めなかった（**Fig. 4**）．

以上の所見より肝内胆管癌と診断し，平成14年7月29日，拡大肝右葉切除，尾状葉全切除，胆管切除，胆道再建を施行した．

手術所見：肝十二指腸間膜内のリンパ節を郭清し，右肝動脈，門脈右枝を切離し，右胃動脈を温存，膵上縁にて総胆管を切離した．腫瘍は中肝静脈に接して存在していたため，中肝静脈は根部を残し切除した．B2，B3，B4を切離し尾状葉を下大静脈より剥離した後，右肝静脈を切離し，肝を離断した．左肝管をRoux-Yにて再建した．

切除標本肉眼所見：総胆管を切開すると，右肝管より1.8×1.8cmのやや発赤した腫瘍栓が総肝管に突出していた（**Fig. 5**）．

固定後割面所見およびルーペ像：肝右葉に6×5×4cmの腫瘍が存在し，内部は充実性で硬く，灰白色であった．矢印は胆管内発育した腫瘍の割面であり，肝右葉の腫瘍と胆管内の腫瘍とは連続していた（**Fig. 6a**）．総肝管に突出した腫瘍栓の先進部は胆管上皮から離れており，その部位での胆管壁への浸潤は認めなかった（**Fig. 6b**）．

病理組織学的検査所見：病理組織学的に中分化型腺癌，Ig，im0，hinf1，vp1，vv1，b3，n(－)，

Fig. 3 a：Celiac angiography did not show any hypervascularity or encasement. b：Portography via the superior mesentric artery showed slight compression of the right portal vein and obstruction of the right anterior segmental vein.

a

b

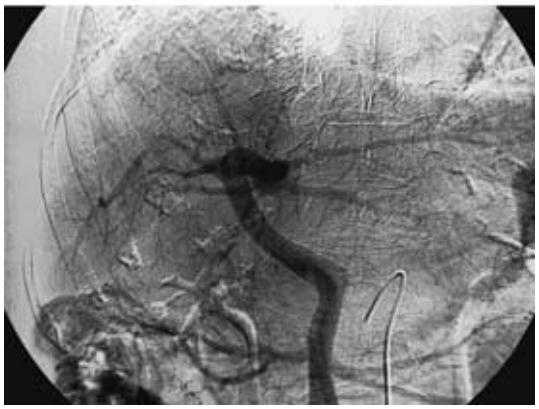

LC（－），Stage III であった（**Fig. 7a，b**）.

術後腹水の貯留と経口摂取量が少ないなどの問題が生ずるもそれぞれ軽快し，第46病日で退院した.

考　察

肝内胆管癌は肝細胞癌と比べ頻度の少ない疾患であり，原発性肝癌のうち3.58%である[1]．肝内胆管癌肉眼分類は，1997年に発刊した取扱い規約の英語版[2]で掲載されたものであり，基本型として腫瘤形成型，胆管浸潤型，胆管内発育型の3つに分類される．実際の症例ではさらにこれらの混合型が存在する.

Fig. 4 ERCP showed a filling defect suspected as an intraductal tumor thrombus at the hepatic hilus. The right intrahepatic duct was not visible. The left intrahepatic duct was slightly visible. The common bile ductal wall was regular and not dilated.

1996年～1997年までの第14回全国原発性肝癌追跡調査[1]における肝内胆管癌の肉眼形態別症例数は総数224例で，腫瘤形成型が123例，胆管浸潤型が35例，胆管内発育型が7例である．腫瘤形成型，胆管内発育型の混合型は5例認めている．本症例は肝右葉に不整形の腫瘤を形成しており，右肝管内に腫瘍栓が存在していたことから，肉眼分類は腫瘤形成型および胆管内発育型の混合型と考えられた．**Fig. 7a** に示す肝実質の腫瘍では線維化や壊死が強いのに対し，**Fig. 7b** に示す胆管内の腫瘍ではそれらが少ないため，本症例は肝右葉原発の肝内胆管癌で，胆管内に発育進展したものと推測された.

胆管内発育した腫瘍は乳頭状を呈していることが多いが，本症例は渡辺ら[3]の報告例と類似しており，肝右葉に腫瘤を形成し胆管内に結節状に発育していた．山本ら[4]は肝外胆管癌においては，胆管内の腫瘍が結節状に発育することが多いことから肝内，肝外で胆管の内腔の大きさに差があることを原因の一つとして挙げている．本症例の胆管内腫瘍も右肝管に位置しており，結節状に発育した理由とも考えられる．また，この胆管内の腫瘍が腹部CTで認められた門脈右枝近傍の腫瘤性病変にあたると思われた.

Fig. 5　Resected specimen showed slight reddish tumor with a nodular surface from the right intrahepatic duct to the extrahepatic duct.

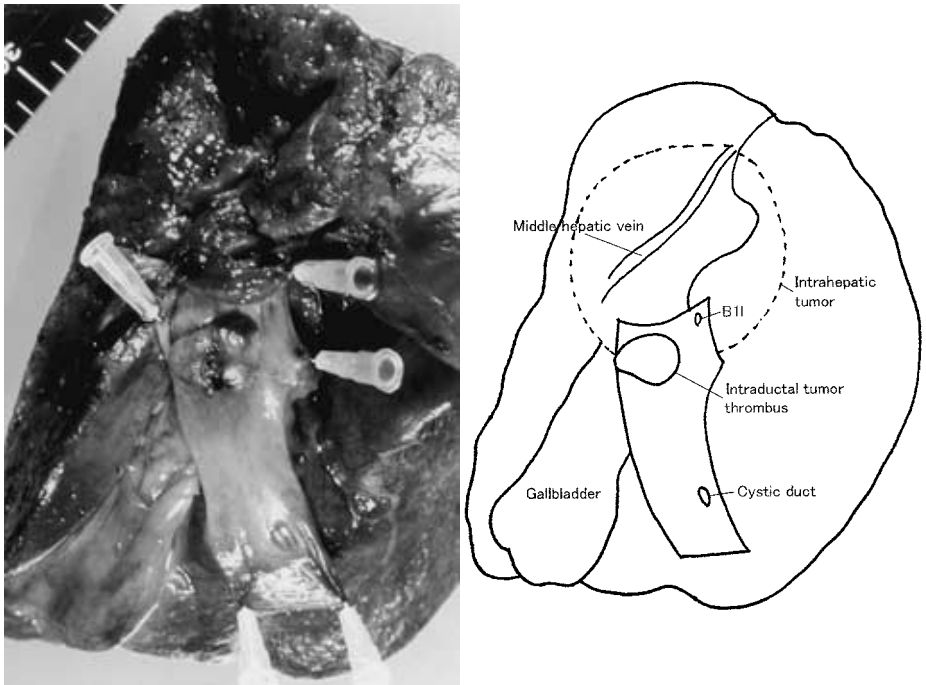

Fig. 6　a：Cut surface of the resected specimen showed a primary tumor which appeared solid, hard and gray-white color in the right hepatic lobe. Arrowhead was cut surface of the intraductal tumor thrombus. b：Advanced part of the intraductal tumor thrombus was separated from the epithelium of the common hepatic duct.

a

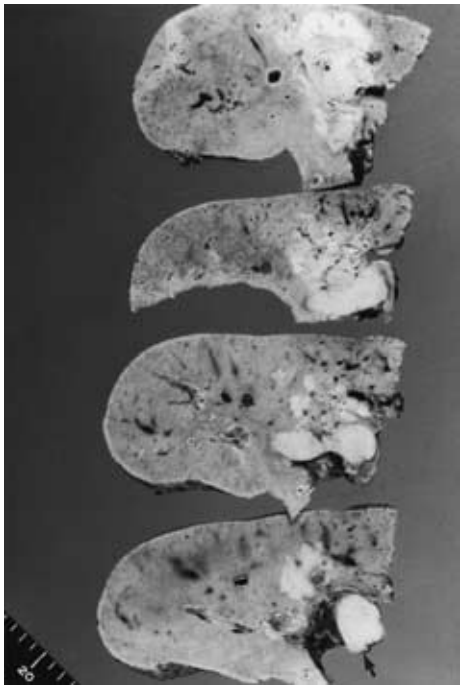

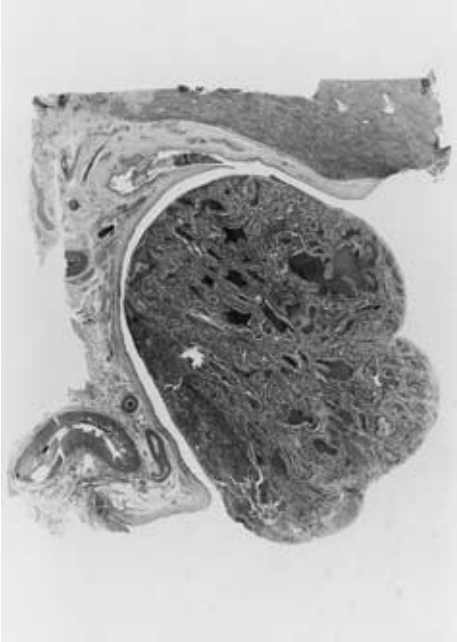

b

Fig. 7 Microscopic findings showed moderately differentiated intrahepatic cholangiocarcinoma. Histological findings of intrahepatic tumor in the right lobe (a) were more fibrotic and necrotic than that of intraductal tumor thrombus in the common hepatic duct (b).

a

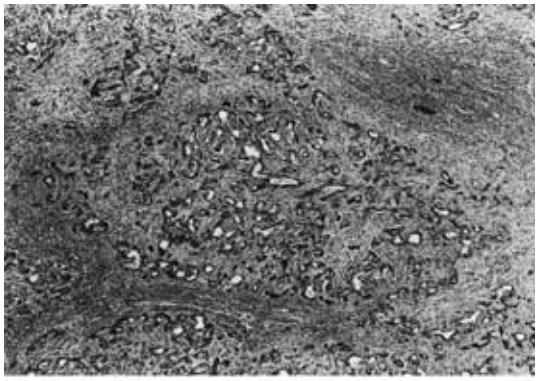

b

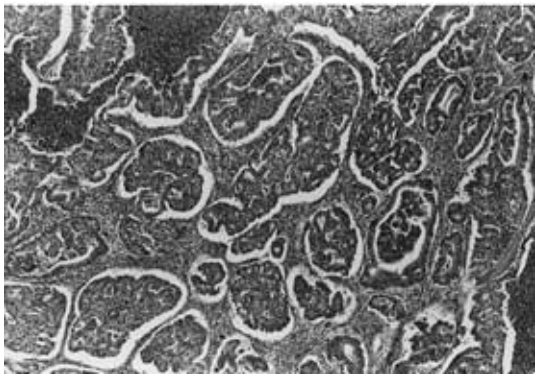

術前の内視鏡的逆行性胆管造影検査において，左肝管がわずかに造影されるのみであったことから，左肝管への浸潤も考えられたが，術中所見にて認めなかった．右肝管より突出した胆管内腫瘍栓による圧排所見であったと考えられた．腫瘍が胆管粘膜層に限局して進展する表層進展は，胆管内発育を示す病変に伴ってみられることが多く，肉眼的に全く病変が同定できないこともある[5]ため，結果的に病理組織学的に表層進展は認めなかったが本症例においても術中迅速組織診は行うべきであったと考えた．

治療は完全切除可能例には切除が唯一の治療法であるが，リンパ節転移のあるものでは予後が悪い[6)7)]．胆管内発育型では予後は比較的良いとされているが，本症例は腫瘤形成型を主体とした胆管内発育であるため予後は期待できないかもしれない．しかし，落合ら[8]の報告例のように，腫瘤形成型＋胆管内発育型において術後5年の無再発生存が得られている例もあるため，今後も注意深く経過を観察していきたい．

文　献

1) 日本肝癌研究会編：第14回全国原発性肝癌追跡調査報告(1996～1997年)．進行印刷出版，京都，2000
2) Liver Cancer Study Group of Japan：Classification of primary liver cancer. First english edition. Kanehara, Tokyo, 1997
3) 渡辺邦芳，梶川昌二，藤森芳郎ほか：著明な胆管内乳頭状発育を認めた胆管細胞癌の1切除例．胆と膵 **18**：489—493, 1997
4) 山本雅一，高崎　健，次田　正ほか：胆管内乳頭状発育を呈した肝内胆管癌切除6例の検討．胆と膵 **14**：45—50, 1992
5) 山本順司：胆管細胞癌．幕内雅敏，高山忠利編．肝臓外科の要点と盲点．文光堂，東京，1998, p52—54
6) 山本雅一，高崎　健：肝内胆管癌の長期予後—長期生存例と予後因子．肝胆膵 **37**：907—911, 1998
7) Yamamoto M, Takasaki K, Yoshikawa T：Lymph node metastasis in intrahepatic cholangiocarcinoma. Jpn J Clin Oncol **29**：147—150, 1999
8) 落合秀人，菱沼正一，那須二郎ほか：肝外胆管内発育を伴う肝内胆管癌の2例．日消外会誌 **31**：1996—2000, 1998

A Case Report of Mass-foming Intrahepatic Cholangiocarcinoma with Intraductal Tumor Thrombus

Shigeru Hibino, Susumu Fujioka, Kenji Kato, Yuichi Machiki, Yasushi Kutsuna, Yasushi Takenouchi, Daisuke Takara, Hideki Matsuba, Hirofumi Morimae and Katsue Yoshida*
Department of Surgery and Pathology*, Kiryu Kousei General Hospital

A 78-year-old woman with anorexia was found in an abdominal ultrasonography to have a hypoechoic irregular mass with a right dilated intrahepatic duct in the right lobe. Abdominal CT showed a low-density mass in the right lobe. The peripheral intrahepatic duct of the mass and the right caudate branch were dilated. Another nodular mass attached to the right portal vein was located at low density on CT. Portography via the superior mesentric artery showed slight compression of the right portal vein and obstruction of the right anterior segmental vein. ERCP showed a filling defect suspected as an intraductal tumor thrombus at the hepatic hilus. Right extended hepatectomy and right caudate lobectomy combined with bile duct resection were done under a diagnosis of intrahepatic cholangiocarcinoma. Resected specimens showed a tumor thrombus from the right intrahepatic duct to the extrahepatic duct. Microscopic findings showed moderately differentiated intrahepatic cholangiocarcinoma. The gross appearance of the tumor was mass-forming and intraductal growth on macroscopic classification.

Key words：intrahepatic cholangiocarcinoma, mass-forming, intraductal tumor thrombus

〔Jpn J Gastroenterol Surg 36：1281―1286, 2003〕

Reprint requests：Shigeru Hibino　Department of Surgery, Kiryu Kousei General Hospital
6-3 Orihime-cho, Kiryu, 379-0024 JAPAN