日消外会誌　36（9）：1287～1292，2003年

症例報告

Spontaneous rupture により腹腔内出血をきたし肝外側区域切除術により救命しえた liver adenomatosis の1例

聖マリアンナ医科大学消化器外科[1)]，Centre de Chirurgie Viscéale et de Transplantation[2)],
Service d 'Anatomie Pathologique, Hopital de Hautepierre, Université Louis Pasteur[3)]
中野　浩[1)2)]　Daniel Jaeck[2)]　Marie-Pierre Chenard-Neu[3)]
守屋　仁布[1)]　山村　卓也[1)]　山口　晋[1)]

Liver adenomatosis（LA）は，hepatic adenoma の多発として定義され，まれな疾患である．今回，腹腔内への破裂，腹腔内出血をきたし，緊急の肝切除術により救命しえた LA の1例を経験したので報告する．症例は41歳のフランス人白人女性．突然の心窩部痛とショック，意識障害にて紹介入院となった．既往として5年間の経口避妊薬内服歴があった．腹部 CT，MR にて，多量の腹腔内出血，多発性肝腫瘤と，肝外側区域の破裂性腫瘤（10×7×7cm）が認められた．緊急開腹手術を施行し，肝外側区域切除術により止血した．文献的には，腹腔内破裂と腹腔内出血をきたした LA の報告は本例を含め10例である（腹腔内出血を伴わない腫瘍内出血を除く）．特徴として，若年女性，経口避妊薬の使用があげられ，また直径5cm を越える肝外側区域の腫瘤に腹腔内破裂の危険性がある．

はじめに

Liver adenomatosis（LA）は，hepatic adenoma が多発した病態で，まれな疾患である．LA は，Flejou ら[1)]により，10個以上の hepatic adenoma が存在し，周囲の肝実質が正常であるもの，と定義されている．また，glycogen storage disease に伴うものは除外されている[1)]．Flejou らは，LA の hepatic adenoma とは異なった点として，発生頻度に男女の差がなく，経口避妊薬の使用と関係がなく，また血中の alkaline phosphatase（ALP）値，γ-glutamyl transpeptidase（γ-GT）値が高値を示す特徴があると報告している．しかしながら，LA の定義や特徴に関しては，いくつかの異論が唱えられており，Ribeiro ら[2)]は，4個以上の hepatic adenoma が存在する症例を LA と定義しており，また Chiche ら[3)]は，LA は女性に多く，経口避妊薬の使用と関係があるとしている．LA はまれな疾患であるため，いまだ不明な点が多いといえる．

＜2003年3月26日受理＞別刷請求先：中野　浩
〒216-8511　川崎市宮前区菅生2―16―1　聖マリアンナ医科大学消化器外科

LA の外科的適応となる合併症として，症状を有する腫瘍内出血（intratumoral bleeding），腹腔内破裂[1)3)～11)]，癌化[1)4)9)]があげられる．現在までにいくつかの LA に関する報告があるものの[1)～11)]，腹腔内破裂，腹腔内出血をきたした症例の詳細な報告は少なく，また LA 症例の腹腔内破裂の risk に関する特徴は十分に検討されていない．

今回，筆者らがフランスにて経験した，自然破裂による腹腔内出血をきたし，緊急の肝切除術により救命しえた LA の1例を報告し，腹腔内破裂をきたした LA 症例を文献的に考察したので報告する．

症　例

患者：41歳，フランス人，白人女性

主訴：心窩部痛，意識障害

既往歴：小児期に扁桃切除．発症時までの5年間の経口避妊薬の内服（薬剤名：Stediril）．糖原病の既往なし．

妊娠出産歴：2回の正常分娩．

家族歴：特記事項なし．

現病歴：2000年2月20日，特に外傷などの誘

Fig. 1　Abdominal computed tomography shows a large mass in the left lateral lobe in which intraperitoneal rupture is strongly suspected（arrow）. Free intraperitoneal fluid is also shown.

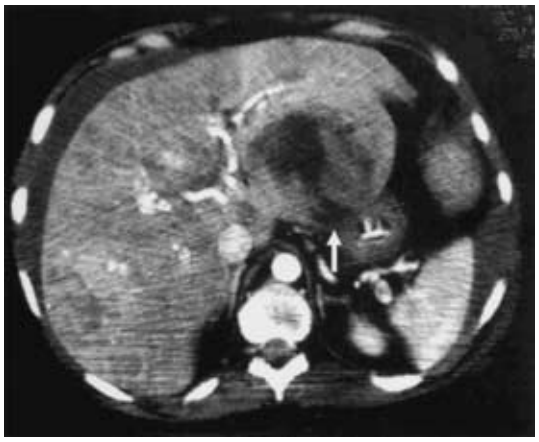

Fig. 2　Abdominal magnetic resonance image shows multiple bilobar hepatic nodules as hyposignal mass. A large nodule is also shown in the right lobe（arrow）.

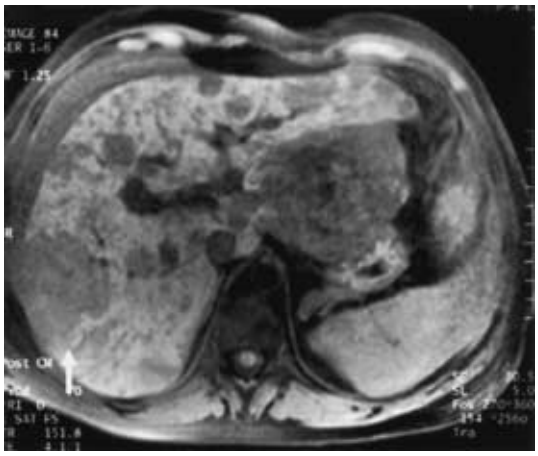

因なく，突然の心窩部痛が出現し，直後に意識障害をきたして，救急病院に搬送された．搬送時，意識混濁し，血圧 85/60 mmHg，脈拍数 110/min とショック状態で，Hb 8.2 g/dl の貧血が認められた．また，採血上，GOT 156 IU/L，GPT 138 IU/L，ALP 214 IU/L（normal range 37～111 U/L），γ-GT 177 IU/L（normal range 8～170 IU/L），α-fetoprotein 2.5 ng/mL であった．出血性ショックに対する保存的治療の後，2 月 21 日，当院紹介となった．

腹部 CT 検査：腹腔内に多量の fluid collection が認められ，また肝両葉に多発性腫瘤が認められた．肝外側区域に直径 10 cm 程度の巨大腫瘤が認められ，肝外側区域の腹腔内への破裂部が検出された（**Fig. 1**）．

腹部 MR 検査：腹部 CT 検査同様に，腹水，肝内多発性腫瘤，肝外側区域の破裂性腫瘤が検出された．また肝右葉にも 5cm を超える腫瘤が認められた（**Fig. 2**）．

以上から LA と診断し，外側区域の巨大腫瘤の腹腔内破裂，出血性ショックと診断し，2 月 22 日，緊急開腹手術を施行した．

手術所見：開腹時，2,500ml の腹腔内出血が認められた．肝は腫大し，黄色の多発性腫瘤による凹凸が認められ，また肝辺縁は多発性腫瘤により，

Fig. 3　Intraoperative view of the liver. The liver is enlarged and its contour is deformed with multiple, bulging, and round nodules. Multiple small yellow nodules are also detected on the superior surface of the liver.

複雑に鈍化していた（**Fig. 3**）．肝外側区域には，直径 10cm ほどの巨大腫瘤が認められ，腫瘍の破裂部が認められた（**Fig. 4**）．手術は肝外側区域切除術を施行し，止血に成功した．

病理所見：肉眼的に，破裂した腫瘍の大きさは 10×7×7cm の大きさであった．切除された肝外側区域には，この破裂性腫瘤のほか，0.1 から 2.0 cm の，無数の腫瘤が認められた．

組織学的に，これら多発性腫瘤と正常肝との境

Fig. 4 Intraoperative view of the liver. A catfish-mouse-like ruptured nodule is detected on the visceral surface of the left lateral lobe of the liver.

Fig. 5 Pathological view of the resected liver（Azan-Mallory 's stain, magnification：×20）. Tumor cells are histologically composed of hepatocyte-like cells with massive cytoplasmic steatotic vacuoles（the lower part of the figure）. Therefore, the tumors were detected as a bright mass and the tumor margin was somewhat well demarcated. Portal triads and bile ducts are not histologically found in the tumors.

界部に線維性被膜は存在しないものの，正常肝と比較的明瞭に境界されていた. 腫瘍内に portal triads や胆管系組織は検出されなかった. また, 中心星芒状瘢痕や線維性隔壁などは認められなかった．腫瘍細胞は，類洞様構造の中に，索状に配列し，肝細胞類似の異型に乏しい核を有し，細胞質

Fig. 6 Pathological view of the ruptured tumor（Azan-Mallory 's stain, magnification：×100）. Remarkable fibrous capsule is not detected at the margin of the tumor（arrows）although the tumor margin is grossly well demarcated. Atypical foci are not found in the tumor and the surrounding hepatocytes are almost normal.

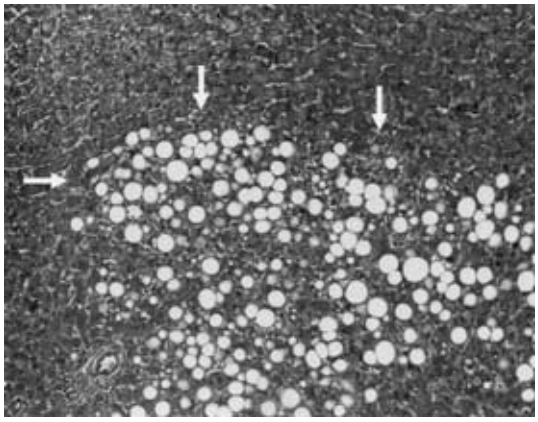

に豊富な steatotic vacuole を有していた（**Fig. 5, 6**）． 破裂した腫瘍の腫瘍細胞も同様であったが，出血と壊死組織でほとんど置換されていた．切除標本内に腫瘍の癌化を疑う部位は認められなかった．

術後経過：手術後，ほぼ合併症なく軽快し，経口避妊薬内服を中止し, 3 月 25 日, 退院となった. 現在，外来にて経過観察中で，肝移植の適応も考慮して経過観察している．

考　察

本症例は，肝左葉外側区域の腫瘤が腹腔内破裂をきたし，腹腔内出血，ショック状態をきたしたため，外側区域切除により止血，救命しえた LA 症例であった. Flejou ら[1]が提唱している LA の特徴と比較すると，糖原病でない点，腫瘍の個数≧10, ALP と γ-GT が少々高値であった点が合致している．しかし，相違する点として，経口避妊薬使用の既往が認められた．

LA は欧米においてもまれな疾患である．本例はフランス人女性であったが，本邦においての文献的報告例は，生検診断され内科的に経過観察された 1 例のみで[12]，他に糖原病に合併した多発肝腺腫の 1 例が学会報告されている[13]．LA はまれ

な疾患であるため，肝内腫瘍個数がいくつ以上であった場合をLAと定義するか，性に関係するのかどうか，また経口避妊薬との関係があるのかどうかなど，不明な点が多い．近年，Chicheら[3]は，30例のLA症例をまとめ，そのうち9例(30%)が，経口避妊薬を内服していたと報告した．また，21例（70%）が女性であったと報告している[3]．したがって，Flejouら[1]の提唱した，LAは男女の差がなく，経口避妊薬内服に関係ないとする説は否定的である．また，Chicheら[3]は，LAの癌化はまれで，彼らの経験した長期観察例(6年から16年経過観察した5例）においても肝癌となった症例はないと報告している．しかし，Leeseら[9]とBoydら[4]が，それぞれ1例ずつ，合計2例の肝癌合併LA症例を報告していることから，LAの癌化は，極めてまれなことではない可能性があり，各LA症例において，α-fetoprotein測定は重要視されるべきと考えられる．

腹腔内破裂，出血をきたしたLA症例をまとめた報告は少ない．Chicheら[3]の30例の文献的考察において，LAの腹腔内破裂による腹腔内出血例の頻度は7例（23.3%）であった．またLAの腫瘍内出血の頻度は6例（20%）と報告されている．LAの腹腔内出血は，腫瘤内の急性出血に続発するものと考えられるが，これはhepatic adenomaの組織学的構築に起因するとされている．つまり，Hepatic adenomaは通常，動脈血に富んだ腫瘍で，内部は，類洞様の壁の薄い毛細血管で構築されているため，動脈血圧に耐えられずに腫瘍内出血をきたしやすいと考えられている[9]．**Table 1**に，本症例を含む，腹腔内出血をきたした10例の文献的考察を試みた．年齢は13歳から41歳と若年であり，男女比は4：6であった．7例に経口避妊薬使用の既往を認めた．腹腔内破裂した腫瘍の長径は5cmから10 cmで，Hepatic adenomaと同じく[14)〜16)]，腹腔内破裂の危険性は最大の腫瘤の長径が5 cmを超えたLAと考えられた．また，6例のLAにおいて（2例は破裂した腫瘍の局在部位不明），破裂した腫瘤は外側区域に位置し，そのうち5例において，肝外側区域切除術が止血目的に施行されている．したがって，LAの腫瘤のうち，肝

Table 1　Reported Cases with Liver Adenomatosis Complicated by Intraperitoneal Rupture *

Authors	Age & Gender	Use of Oral Contraceptive	Maximum size of adenoma	Treatments	Outcome
Boyd et al	29 y.o., Male	(Anabolic steroid)	Size not documented	Right hepatectomy	Alive after surgery
Brander	24 y.o., Female	4 years	6 cm	—	Dead befor surgery
Flejou et al	13 y.o., Male	None	7 cm	Left lateral segmentectomy	Alive after surgery
Leese et al	16 y.o., Male	None	Size not documented	Left lateral segmentectomy	Alive after surgery, Liver transplantation due to malignant transformation, finally
Leborgne et al	36 y.o., Female	3 weeks	Size not documented	Hepatic arterial ligation	Alive after surgery
Khan et al	30 y.o., Male	None	6 cm	Left lateral segmentectomy	Alive after surgery
Chiappa et al	44 y.o., Female	5 years	7.5 cm	Non-anatomical wedge re-section of the left lobe	Alive after surgery, List on liver transplantation
Chiche et al	42 y.o., Female	15 years	5 cm	Left lateral segmentectomy	Alive after surgery, Regression of tumors
Chiche et al	18 y.o., Female	1 year	10 cm	—	Dead before surgery
Present Case	41 y.o., Female	5 years	10 cm	Left lateral segmentectomy	Alive after surgery, List on liver transplantation

* Cases with liver adenomatosis complicated by symptomatic intratumoral rupture are excluded.

外側区域の腫瘤は破裂する危険性が高い可能性が指摘される．Hepatic adenomaの腹腔内破裂をきたした症例の死亡率は約10%とされているが[12)17)]，**Table 1**より，LAでは10例中2例が手術前に死亡しており，破裂時の死亡の危険性が高い疾患と考えられる．

LAに対する肝移植例について文献的に考察してみると，Chicheら[3)]が2例，Leeseら[9)]が2例の肝移植施行例を報告している．また，糖原病合併の多発肝腺腫に対して，Malatack，Coire，Poeらがそれぞれ1例ずつの肝移植施行例を報告している[18)~20)]．Ribeiroら[2)]やChicheら[3)]は，LAに対する原則的な外科治療として，痛みなどの症状が出現し，増大傾向があり破裂の危険性のある腫瘤を肝切除により摘出するとしている．そして，肝移植の適応は，LAに対して肝切除術が既に行われていて，その後さらに破裂の危険性の高い腫瘤が認められた症例や多数の巨大腫瘤が存在する症例に限るべきだとしている[2)3)]．本症例は**Fig. 2**から**Fig. 4**に示されたごとく，残存肝右葉にも5cmを超える腫瘤が認められており，今後，疼痛などの症状を来たした場合には肝移植の適応と考えられる．

文　献

1) Flejou JF, Barge J, Menu Y et al：Liver adenomatosis. An entity distinct from liver adenoma? Gastroenterology **85**：1132—1138, 1985
2) Ribeiro A, Burgart LJ, Nagorney DM et al：Management of liver adenomatosis：Results with a conservative surgical approach. Liver Transpl Surg **4**：388—398, 1988
3) Chiche L, Dao T, Salamé E et al：Liver adenomatosis：Reappraisal, diagnosis, and surgical management. Eight new cases and review of the literature. Ann Surg **231**：74—81, 2000
4) Boyd PR, Mark GJ：Multiple hepatic adenomas and a hepatocellular carcinoma in a man on oral methyl testosterone for eleven years. Cancer **40**：1765—1770, 1977
5) Bisson A, Duron JJ, Fahniez PL et al：Adénomatose hépatique et contraceptifs oraux：aspects chirurgicaux. Nouv Presse Med **3**：2079—2082, 1974
6) Bertrand G, Saint-André JP, Simard C et al：Hyperplasie nodulaire hépatique aprés contraception orale：deux nouveaux cas. Nouv Presse Med **4**：2276, 1975
7) Brander WL, Vosnides G, Ogg CS et al：Multiple hepatocellular tumours in a patient treated with oral contraceptives. Virchows Arch A Pathol Anat Histol **370**：69—76, 1976
8) Leborgne J, Lehur PA, Horeau JM et al：Problèmes thérapeutiques liés aux ruptures de volumineux adénomes hépatiques de siège central. A propos de 3 observations. Chirurgie **116**：454—460, 1990
9) Leese T, Farges O, Bismuth H：Liver cell adenomas. A 12-year surgical experience from a special hepato-biliary unit. Ann Surg **208**：558—564, 1988
10) Khan SS, Fink M, King S：Case report：Liver adenomatosis presenting as multiple calcified masses. Clin Radiol **45**：206—207, 1992
11) Chiappa A, Zbar A, Audisio R et al：Ruptured hepatic adenoma in liver adenomatosis. A case report of emergency surgical management. Hepatogastroenterology **46**：1942—1943, 1999
12) Nakao A, Sakagami K, Nakata Y et al：Multiple hepatic adenomas caused by long-term administration of androgenic steroids for aplastic anemia in association with familial adenomatous polyposis. J Gastroenterol **35**：557—562, 2000
13) 上村佳奈，澤田浩武，井上　忍ほか：糖原病Ia型に合併した多発性肝腺腫に対し，TAEを施行した男性例．日小児会誌　**106**：203, 2002
14) Shortell CK, Schwartz SI：Hepatic adenoma and focal nodular hyperplasia. Surg Gynecol Obstet **173**：426—431, 1991
15) Ault G, Wren SM, Ralls PW et al：Selective management of hepatic adenomas. Am Surg **62**：825—829, 1996
16) Parker P, Burr I, Slonium A et al：Regression of hepatic adenomas in type Ia glycogen storage disease with dietary therapy. Gastroenterology **81**：534—536, 1981
17) Klatskin G：Hepatic tumors：Possible relationship to use of oral contraceptives. Gastroenterology **73**：386—394, 1977
18) Malatack JJ, Finegold DN, Iwatsuki S et al：Liver transplantation for type I glycogen storage disease. Lancet **14**：1073—1075, 1983
19) Coire CI, Qizilbash AH, Castelli MF：Hepatic adenomata in type Ia glycogen storage disease. Arch Pathol Lab Med **111**：166—169, 1987
20) Poe R, Snover DC：Adenomas in glycogen storage disease type I. Two cases with unusual histologic features. Am J Surg Pathol **12**：477—483, 1988

A Case Report of Liver Adenomatosis Complicated by Intraperitoneal Rupture and Hemoperitoneum Treated with an Emergent Left Lateral Segmentectomy

Hiroshi Nakano[1)2)], Daniel Jaeck[2)], Marie-Pierre Chenard-Neu[3)], Hitonobu Moriya[1)],
Takuya Yamamura[1)] and Susumu Yamaguchi[1)]
Department of Gastrointestinal Surgery, St Marianna University School of Medicine[1)]
Centre de Chirurgie Viscérale et de Transplantation[2)]
Service d 'Anatomie Pathologique, Hôpital de Hautepierre, Université Louis Pasteur[3)]

Liver adenomatosis (LA) is a rare disease defined by the presence of multiple hepatic adenomas. Notable complications of LA requiring a surgical resection are intraperitoneal rupture and malignant transformation. However, among several reports of LA, few studies have summarized cases with LA complicated by intraperitoneal rupture. The present case-report showed a patient with LA who underwent an emergency hepatectomy due to spontaneous intraperitoneal rupture, and summarized reported cases of LA with intraperitoneal rupture. A 41-year-old French white female presented with a sudden onset of severe epigastralgia, unconsciousness, and hemodynamic shock. She had been taking an oral contraceptive for the last 5 years. Abdominal images showed intraperitoneal fluid collection, multiple bilobar hepatic nodules, and another ruptured hepatic tumor in the left lateral lobe. An emergency surgery was performed and the diagnosis of LA was proved. The ruptured tumor was resected by a left lateral segmentectomy with an intent of hemostasis, and the patient was cured. A pathological examination confirmed multiple adenomas of the liver. Ten LA cases with intraperitoneal rupture and hemoperitoneum have been reported including the present case. Characteristics of these patients were young generation, slight female preponderance, relation of oral contraceptive use, a risk of rupture in case of a more than 5 cm nodule of LA, and a risk of rupture of a left lobe nodule.

Key words：liver adenomatosis, intraperitoneal rupture, hepatectomy

〔Jpn J Gastroenterol Surg 36：1287—1292, 2003〕

Reprint requests：Hiroshi Nakano　Department of Gastroenterological Surgery, St. Marianna University School of Medicine
2-16-1 Sugao, Miyamae-Ku, Kawasaki, 216-8511 JAPAN