日消外会誌　36（9）：1293～1298，2003年

症例報告

胆嚢腺筋腫症に併存した胆嚢粘液性嚢胞腺腫の1例
―本邦報告2例の検討を含め―

名古屋掖済会病院外科，同　病理*

山中　秀高　　川崎里奈子　　関　　崇　　西垣　英治
杉浦　友則　　京兼　隆典　　北川　喜己　　河野　　弘
松浦　　豊　　佐竹　立成*

胆嚢粘液性嚢胞腺腫はまれな疾患で，本邦では論文2例，会議録2例の報告をみるのみである．今回，分節型胆嚢腺筋腫症に併存した1例を経験したので本邦報告例と文献的考察を加え報告する．症例は85歳の男性．12年前，腹痛にて胆嚢結石症と診断されていたが放置し，今回再び腹痛にて入院した．入院時，発熱，黄疸はなかったが，右季肋下に圧痛を認めた．腫瘤を触知しなかった．血液検査で胆道系酵素の上昇を認めた．腹部US，CTおよびMRCP検査で胆嚢内に多数の結石と，胆嚢体部壁に小嚢胞の集簇した17×20mm大の腫瘤を認めた．胆嚢結石症，分節型胆嚢腺筋腫症，胆嚢腫瘍と診断し腹腔鏡下胆嚢摘出術を施行した．術中，胆嚢漿膜側は平滑で，リンパ節腫大を認めなかった．体部壁の病理組織で腺筋腫と粘液性嚢胞腺腫の併存と確診された．

はじめに

胆嚢の腫瘤性病変にはコレステロールポリープ，胆嚢腺筋腫症，胆嚢腺腫，胆嚢癌などがあるが嚢胞性腫瘍は少ない．今回，分節型胆嚢腺筋腫症に併存した粘液性嚢胞腺腫の1例を経験した．本邦の論文報告は2例[1)2)]のみで併せて検討し報告する．

症　　例

症例：85歳，男性

主訴：腹痛

既往歴：77歳時，サルコイドーシス

現病歴：12年前，腹痛で受診し，胆嚢結石症と診断されていたが放置していた．今回，再び腹痛を来たし入院した．

入院時現症：発熱なく，眼瞼および眼球結膜に貧血や黄疸もなかった．右季肋下に圧痛を認めたが肝，脾，腫瘤を触知しなかった．

血液検査：LDHと胆道系酵素の上昇を認めた（**Table 1**）．

Table 1　Laboratory data

WBC	6,800 /ul
RBC	400 × 10^4 /ul
Hb	12.6 g/dl
Ht	38.5 %
Plt	239 × 10^3 /ul
TP	7.5 g/dl
Alb	4.2 g/dl
AST	32 IU/*l*
ALT	9 IU/*l*
LDH	906 IU/*l*
T-Bil.	0.5 mg/dl
ALP	343 IU/*l*
r-GTP	53 IU/*l*
BUN	14.1 mg/dl
Cr	1.0 mg/dl
Na	141 mEq/*l*
K	4.8 mEq/*l*
Cl	105 mEq/*l*
FBS	99 mg/dl
CEA	2.1 ng/ml
CA19-9	6.6 U/ml

腹部USおよびCT検査：胆嚢腔内に多数の石灰化した結石と，小嚢胞の集簇した17×20 mm

＜2003年3月26日受理＞別刷請求先：山中　秀高
〒454-8502　名古屋市中川区松年町4―66　名古屋掖済会病院外科

Fig. 1　Abdominal Ultrasonography showed multiple stones in gallbladder（upper）and wall thickness formed by multiple small cysts on body of gallbladder（⬅）(lower).

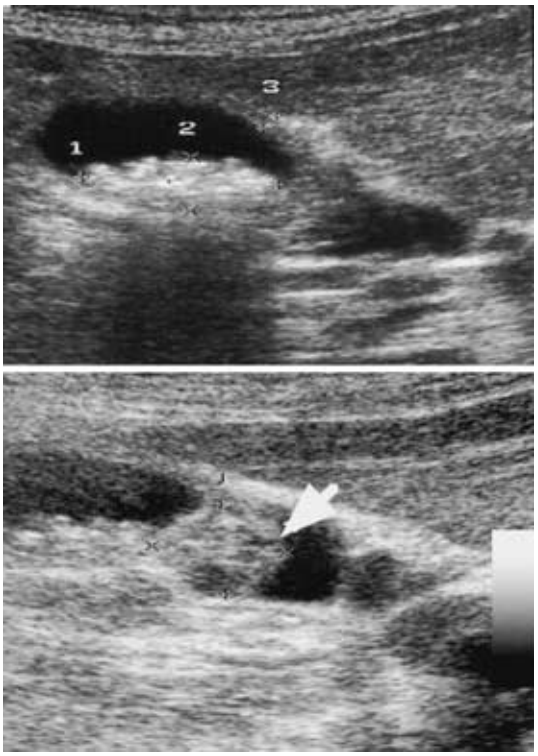

Fig. 2　Abdominal computed tomography showed multiple calcified stones in gallbladder（upper）and mass formed by multiple small cysts on body of gallbladder（⬅）(lower).

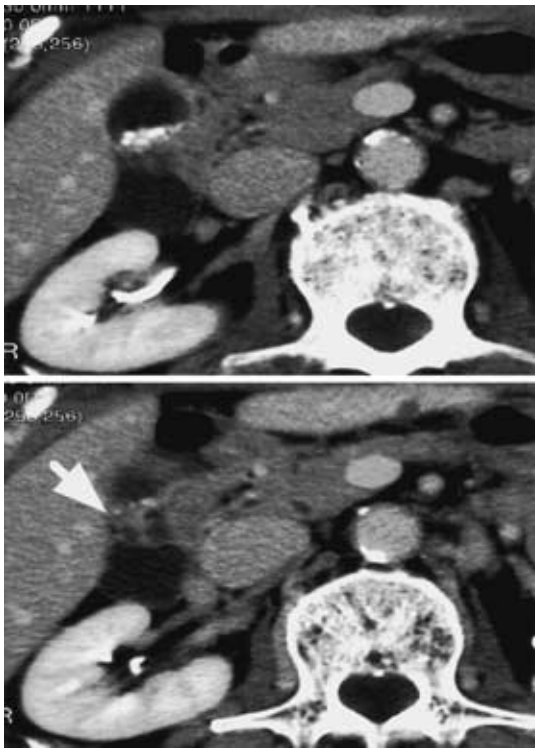

大の腫瘤による体部壁の肥厚を認めた（**Fig. 1, 2**）.

MRCP 検査：胆嚢結石と胆嚢体部壁に小嚢胞の集簇した多胞性嚢胞を認めた（**Fig. 3**）.

ERCP 検査：胆嚢内腔を分節する形の胆嚢体部壁の全周性肥厚を認めた．これより底部側の粘膜は軽度粗造であったが，内腔に結石を思わせる陰影欠損像は明らかではなかった．胆管や膵管は正常であった（**Fig. 4**）.

胆嚢結石症，分節型胆嚢腺筋腫症，胆嚢腫瘍（悪性も否定できず）と診断し腹腔鏡下胆嚢摘出術を施行した.

術中所見：胆嚢は十二指腸と軽度癒着していたが漿膜側は平滑で，リンパ節腫大を認めず，特記すべき異常所見はなかった.

摘出標本：胆嚢体部壁は分節型に肥厚し，粘液を含む小嚢胞の集簇した 14×20mm 大の腫瘤を認めた（**Fig. 5**）．また，径 2mm までの胆汁酸カルシウム結石も多数認めた.

病理組織：胆嚢体部壁は平滑筋細胞，Rokitansky Aschoff sinus（以下，RAS と略す）の増生を認め，一部に粘液を容れた，内面に軽度の核異形がある腺上皮の乳頭状増殖よりなる嚢胞性変化を認め，腺筋腫と粘液性嚢胞腺腫の併存と確診された（**Fig. 6**）.

考　察

胆嚢腺腫は管状腺腫，管状乳頭状腺腫，乳頭状腺腫，粘液嚢胞腺腫に分類されている．前 3 者は隆起またはポリープ状で胆嚢腺腫の 99% 以上を占め，前癌病変あるいは low grade malignancy と考えられている[3)~5)]．一方，粘液嚢胞腺腫は Simmons らの報告[6)]が最初で，粘膜下腫瘍の形態

をとり，RASから発生すると考えられており[3]，胆嚢腺腫中1%以下とまれで，悪性度については

Fig. 3 Magnetic resonance cholangiography and pancreatography showed multiple gallbladder stones and mass formed by multiple small cysts on body of gallbladder.

癌化の報告もあるが[5)7)8)]，症例数が少なく不明である．また，慢性炎症との関与が疑われている．欧米での症例報告はSimmonsら以後1例もなく，肝胆道系の集計報告[9)]中に52例中2例に認めたが詳細は不明であった．本邦報告は論文2例，会議録2例であり，詳細の明らかな論文2例と自験例を含めた3例では[1)2)]，全例が高齢者で，特異的な症状はなく，いずれも術前は悪性または悪性も否定できない腫瘍性病変と診断されていた．病変部位および形態はさまざまであった(**Table 2**)．実際に自験例を除く2例では，微小～小嚢胞を病理組織で認めるのみで，腹部US，CT上，壁肥厚を主体とする隆起性病変を認めているが嚢胞性病変は認めておらず，MRIも施行されておらず質的診断は困難と思われた．自験例でも特にMRIにより嚢胞性病変を有する腫瘤と診断することは可能だが，腺筋腫症の際の増生したRASの一部が拡張しただけなのか，腫瘍化しているのかは病理組織でしか診断できなかった．ただし，腺筋腫症におけるRASの拡張が顕微鏡レベルであることが多いことを考慮すると，自験例のように肉眼的に嚢胞が確認できる場合は本疾患も念頭に置く必要があると思われた．治療は全例，胆嚢摘出術が行

Fig. 4 Endoscopic retrograde chorangiography and pancreatography showed circumambient stenosis of body of gallbladder but no filling defect. Bile duct and pancreatic duct were normal.

Fig. 5　Resected specimen showed segmental type adenomyomatosis of gallbladder of body with multiplesmall cysts convergence.

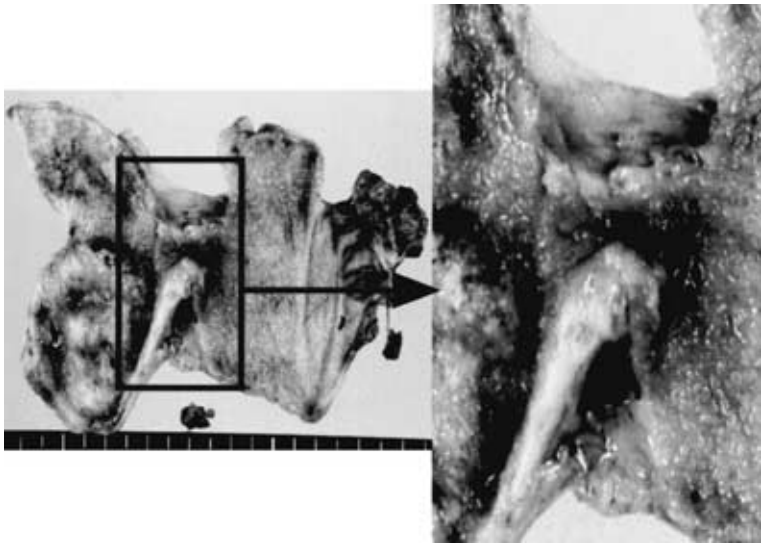

Fig. 6　Smooth muscle cells and Rokitansky aschoff sinus proliferation with multiple small cysts contained mucin and covered by papillary projection of glandular epithelium with mild atypical nucleus were seen.

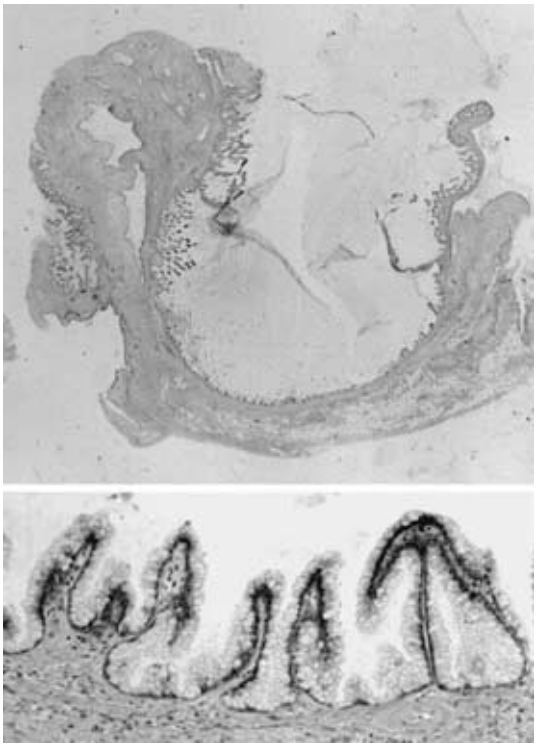

われていた．

一方，胆嚢腺筋腫症は，筋腫様の平滑筋細胞，表面粘膜，RASの増生よりなる胆嚢壁の肥厚で，RAS内面は単層高円柱上皮である，と定義され[10]，日本では非腫瘍性病変とされ，腺筋腫様過形成などとも呼ばれている[1]．一方，欧米では炎症ではなく本質的に腫瘍性病変として扱われることがあり，まれではあるが癌化との関連も示唆されている[11]．Ootaniら[12]はsegmental typeの腺筋腫症188例のうち，12例(6.4%)に，その他のtype 3,009例のうちの93例（3.1%）に癌の合併を報告しており，特にsegmental typeの底部側に癌が多いことから胆汁刺激説を提唱している．また，当院も含め，腺筋腫症に併存した胆嚢癌の報告が，散見されている[7)8)13)～15)]．

自験例は腺筋腫症と粘液性嚢胞腺腫が併存したまれな1例で，胆石症と指摘されてから12年後であり，その頻度，期間は不明だが，慢性炎症により腺筋腫症が起こること，粘液性嚢胞腺腫がRASの粘膜上皮の粘液化生で起こり，慢性炎症が関与していることから腺筋腫症に炎症刺激が続くと腫瘍発生に至る可能性を示唆するものと思われた．また，今後腺筋腫症に対し嚢胞性病変がないかなどの慎重な画像診断を行うとともに，可能であれ

Table 2　Reported Cases of mucinous cystadenoma of the gallbladder in Japan

Age	Sex	Symptoms	Preoperative diagnosis	Operation *	Location	Macroscopic findings
¥83	M	General fatigue	Mucin producing tumor	Laparotomic	body ～ neck	circumambient stenosis
#73	F	Postoperative examination of breast canser	Malignat tumor suspected	Laparoscopic	fundus	elevated tumor
85	M	Abdominal pain	Cholelithiasis Adenomyomatosis Malignant tumor suspected	Laparoscopic	body	ringed wall thickning (segmental type of adenomyomatosis)

#: Reference No. 1　¥: Reference No. 2　*: cholecystectomy

ば侵襲の少ない腹腔鏡下胆嚢摘出術による診断的治療を行うのが適当と思われた．

文　献

1）中沢裕貴，佐藤孝司，前田一郎ほか：胆嚢嚢胞腺腫の１例．聖マリアンナ医大誌　**28**：551―556, 2000

2）船戸善彦，岸川博隆，中前勝視ほか：産生粘液により胆道閉塞をきたした胆嚢粘液嚢胞腺腫の１例．日臨外医会誌　**27**：1839―1842, 1994

3）渡辺英伸，本山悌一，岩渕三哉ほか：胆嚢の良性腫瘍・腫瘍様病変の分類・組織診断基準とその問題点．肝胆膵　**21**：543―549, 1990

4）渡辺英伸，味岡洋一，岩渕三哉ほか：胆嚢原発の隆起性病変の病理形態学的検討．肝胆膵　**22**：699―709, 1991

5）糸井隆夫，渡辺英伸，粕谷和彦ほか：胆嚢前癌病変の病理．胆と膵　**16**：1―12, 1995

6）Simmons TC, Miller C, Pesigan AM et al：Cystadenoma of the gallbladder. Am J Gastroenterol **84**：1427―1430, 1989

7）Katoh T, Nakai T, Hayashi S et al：Noninvasive carcinoma of the gallbladder arising in localized type adenomyomatosis. Am J Gastroenterol **83**：670―674, 1988

8）Kawarada Y, Sanda M, Mizumoto R et al：Early carcinoma of the gallbladder, noninvasive carcinoma originating in the Rokitansky-Ashoff sinus：A case report. Am J Gastroenterol **81**：61―66, 1986

9）Davaney K, Goodman ZD, Ishak KG：Hepatobiliary cystadenoma and cystadenocarcinoma. A light microscopic and immunohistochemical study of 70 patients. Am J Pathol **18**：1078―1091, 1994

10）武藤良弘：胆嚢疾患の臨床病理．　医学図書出版，東京，1985, p141―160

11）Cotran RS, Kumar V, Robbins SL：The liver and biliary tract：Biliary system. Edited by WB Saunders staff. Robbins pathologic basis of disease. Fourth edition. Saunders, Philadelphia, 1989, p966―977

12）Ootani T, Shirai Y, Tsukada K et al：Relationship between gallbladder carcinoma and the segmental type of adenomyomatosis of the gallbladder. Cancer **69**：2647―2652, 1992

13）延澤　進，松本日洋，大林日出雄ほか：胆嚢腺筋腫症に合併した胆嚢癌の１例．日臨外会誌　**59**：521―525, 1998

14）小島国次，角原昭文，原　滋郎：摘除胆嚢500例の臨床病理学的研究．癌の臨　**17**：799―805, 1971

15）野中杏栄，越野秀行，野崎達夫ほか：Adenomyomatosis に合併した早期胆嚢癌の１例．日臨外会誌　**59**：2136―2141, 1998

A Case of Mucinous Cystadenoma of the Gallbladder with Adenomyomatosis

Hidetaka Yamanaka, Rinako Kawasaki, Takashi Seki, Eizi Nishigaki, Tomonori Sugiura, Takanori Kyokane, Yoshimi Kitagawa, Hiroshi Kono, Yutaka Matsu-ura and Tatsunari Satake*
Department of Surgery and Pathology*, Nagoya-ekisaikai Hospital

Mucinous cystadenoma of the gallbladder is rare. We report a case with segmental adenomyomatosis, and review two cases in the Japanese literature. A 85-year-old man with a history of cholelithiasis 12 years earlier was admitted for abdominal pain. On admission, he had no fever or jaundice, but had right subcostal tenderness. No mass was palpated. Laboratory data showed elevated billiary system enzyme. Abdominal ultrasonography, computed tomography, magnetic resonance cholangiography, pancreatography showed many stones and wall thickning of the body by a 17×20mm sized mass of multiple small cysts on the gallbladder. He was operated on for cholelithiasis, segmental adenomyomatosis, gallbladder tumor. The gallbladder showed a smooth serosal surface and no lymph node swelling intraoperatively, so we conducted laparoscopic cholecystectomy. The resected specimen was confirmed to be mucinous cystadenoma with adenomyomatosis in microscopically.

Key words：mucinous cystadenoma of the gallbladder, adenomyomatosis of the gallbladder

〔Jpn J Gastroenterol Surg 36：1293―1298, 2003〕

Reprint requests：Hidetaka Yamanaka　Department of Surgery, Nagoya-ekisaikai Hospital
4-66 Syonen-cho, Nakagawa-ku, Nagoya-shi, 454-8502 JAPAN