日消外会誌　36（9）：1305～1310，2003年

症例報告

十二指腸乳頭部腫瘍の捻転により急性膵炎を繰り返した1症例

京都第二赤十字病院外科，同　病理*

飯塚　亮二　竹中　温　庄野　泰規　泉　浩
藤井　宏二　井川　理　柿原　直樹　松村　博臣
土橋　洋史　加藤　元一*

膵胆管合流異常を伴う十二指腸有茎性腫瘍の捻転により急性膵炎を繰り返した症例を経験したので報告する．症例は72歳の男性．平成7年腹痛を認め救急病院受診し急性膵炎と診断された．上部消化管内視鏡を施行したところ十二指腸乳頭部の口側に有茎性腫瘍（40×25mm）を認め腫瘍捻転により膵管開口部が閉塞し急性膵炎となっていた．鉗子にて腫瘍の捻転を解除すると症状は消失した．以上のような転帰により膵炎を繰り返したため，平成12年に十二指腸を切開し腫瘍の摘出術を行った．腫瘍の組織像および免疫組織学的検索によりparaganglioma と診断した．

はじめに

十二指腸のgangliocytic paraganglioma は，十二指腸粘膜下にできる良性腫瘍で，1957年Dahlら[1]がganglioneuroma として初めて報告した．本邦ではこれまでに剖検例も含め30例報告されているにすぎない．

今回我々は，十二指腸乳頭部に発生した，gangliocytic paraganglioma により急性膵炎を繰り返した1例を経験したので，文献的考察を加え報告する．

症　例

患者：72歳，男性

主訴：腹痛

家族歴：特記すべきことなし．

既往歴：特記すべきことなし．

現病歴：平成7年頃腹痛を認め救急病院を受診し急性膵炎と診断された．上部消化管内視鏡を施行したところ十二指腸乳頭部の口側に有茎性腫瘍（40×25mm）を認めた．この腫瘍の茎部捻転による膵管開口部の閉塞が急性膵炎の原因と考えられた．この腫瘍の捻転を鉗子にて解除することにより症状は消失した．しかし，本人が手術を拒否していたため内視鏡的乳頭切開術などを施行したが同様の症状を繰り返していた．今回，発作が頻回となり手術目的にて当院入院した．

Fig. 1　CT scanning showed a tumor（4cm in diameter）of the bulb in the third portion of duodenum and the pancreatic head.（arrow）

疼痛発作時検査所見：疼痛発作時血中アミラーゼ値は3000IU/L前後と異常高値を呈したが軽快時でも300IU/Lから500IU/Lと高値を呈していた．貧血および肝機能に異常は認めず，腫瘍マーカーも正常であった．

腹部造影CT所見：膵管の軽度拡張を認めた．大動脈左側の腸管内に径4cmの腫瘍を認めた．こ

＜2003年3月26日受理＞別刷請求先：飯塚　亮二
〒602-8026　京都市上京区釜座通丸太町上がる春帯町355―5　京都第二赤十字病院外科

Fig. 2　(a) The torsion of pediculated tumor at the second portion of duodenum was demonstrated by Endoscopy. (b) The tumor head at the third portion of duodenum was demonstrated by Endoscopy.

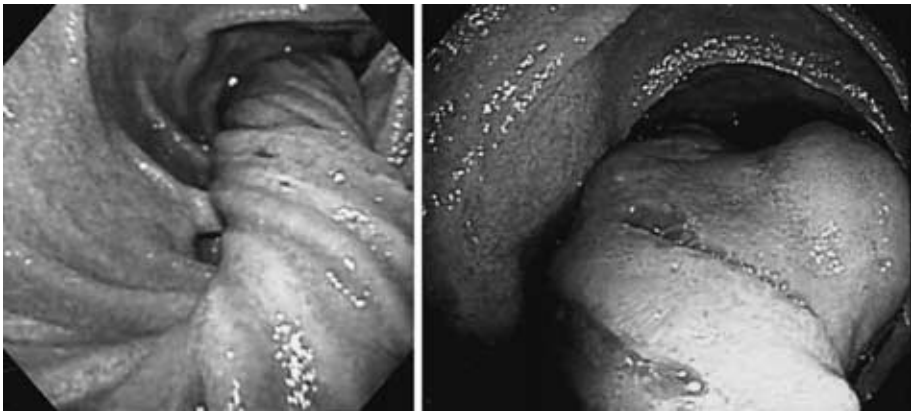

(a)　(b)

Fig. 3　Pancreaticobiliary maljunction was diagnosed by ERCP. (thick arrow) An oval-shaped protuberant lesion with a smooth surface and a central dimple was seen at the third portion of duodenum. (thin arrow)

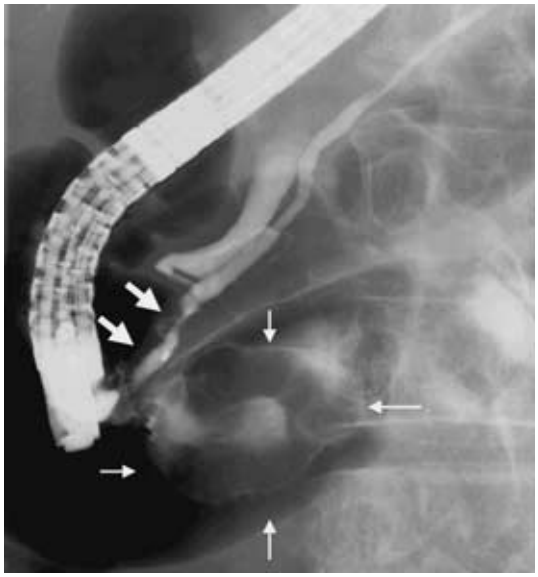

の腫瘍は十二指腸下行脚から十二指腸水平脚内に認めた（**Fig. 1**）.

上部消化管内視鏡所見：十二指腸有茎性ポリープの軸捻転を認めた．腫瘍の先端は十二指腸水平脚に入り込み，茎の部分をワニ口把持鉗子にて引っ張ると捻転は解除され乳頭部より胆汁の流出を確認した．十二指腸乳頭開口部は腫瘍の起始部より約 20mm の茎部に認めたが，腫瘍の位置により長さは変化した．生検を施行するも粘膜成分のみで粘膜下腫瘍としか診断できなかった（**Fig. 2 a，b**）.

ERCP 所見：腫瘍の茎部にある十二指腸乳頭開口部より長い共通管があり膵胆管合流異常を疑った（**Fig. 3**）.

腹部血管撮影：栄養動脈は前上膵十二指腸動脈（ASPD）より分岐し太さは右胃動脈（RG）と同じくらいであった．十二指腸球部に tumor stain を認めた（**Fig. 4a，b**）．以上より腫瘍の栄養血管が太く内視鏡的切除不可能と判断し手術を施行した.

開腹所見：十二指腸下行脚前壁に切開を加え腫瘍を露出した. 腫瘍は有茎性で, 茎部より約 1.5cm のところに十二指腸乳頭開口部があり, 腫瘍は 40×25mm であった. なお, 乳頭開口部は EST にて切開されていた．手術は腫瘍切除後，膵胆管合流異常があるため胆摘，胆管切除後，総胆管十二指腸吻合術を施行した（**Fig. 5a，b**）.

切除標本：表面は平滑で中央に陥凹を認めた．割面像では被膜がなく黄白色充実性で中心に充血

Fig. 4 Angiography showed hyper vascular tumor feeded by ASPD.(arrow)

(a) (b)

Fig. 5 Movable and elastic hard tumor was intraoperatively palpated at the second portion of duodenum.(A) Type Ip tumor was located near the ampulla of Vater(1.5 cm distal lesion).(arrow)(b) A 4Fr. atom tube was inserted into the ampulla of Vater and then mucosal resection was performed by longitudinal duodenotomy.(arrow)

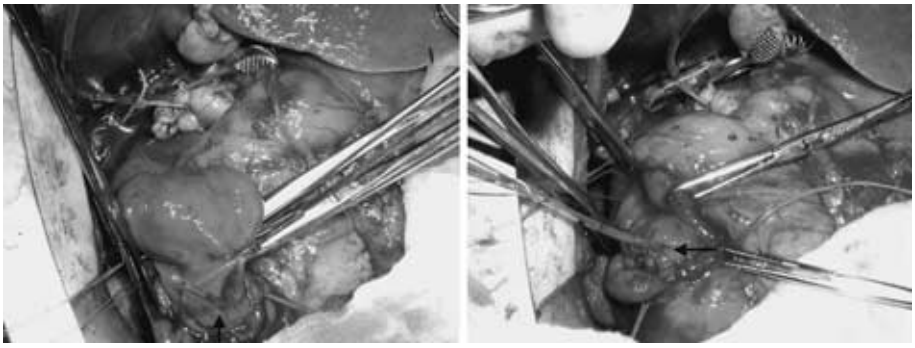

(a) (b)

を伴う境界明瞭な粘膜下腫瘍を認めた(**Fig. 6a**).

病理組織所見：十二指腸固有筋層内に主座を置く境界明瞭な結節性腫瘤を認めた．被膜はなく神経節細胞が胞巣を形成し，周囲が毛細血管と結合織が取り巻く Zellballen 配列が明瞭であった(**Fig. 6b**)．組織化学的には Grimelius 染色(**Fig. 6c**)で上皮様細胞は細胞質内好銀性顆粒を有していた．免疫組織染色では上皮様配列を示す細胞（epithelioid cell)が chromogranin A 染色にて陽性に染色された(**Fig. 6d**)．以上の病理学的および免疫組織化学的所見より十二指腸 gangliocytic paraganglioma と診断した．

術後経過：術後経過順調で術後2年を経過するも膵炎症状を呈することなどなく再発の兆候も認めなかった．

Fig. 6　(a) Macroscopic view of the resected specium showing the tumor. the tumor is 40×25mm in size. Cut surface presents yellow solid. (b) Microscopic examination of the resected specimen of the tumor showing epithelioid cells were arranged in nests. The cell nests were surrouneded by spindle cells with fascicular formation. (HE×25). (c) The tumor cells were positive for Grimelius staining. (d) Immunohistochemically, epithelioid cells and ganglion-like cells were positive immunoreactivity for chromogranin A.

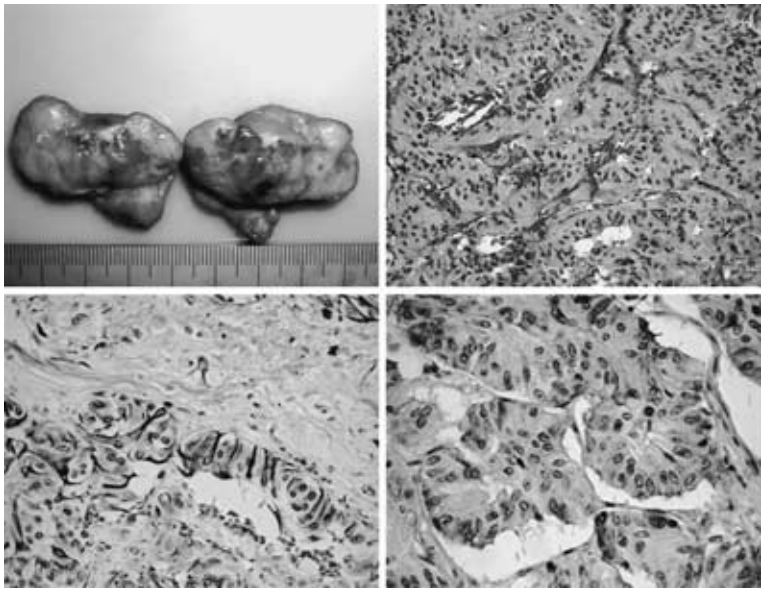

考　察

十二指腸の gangliocytic paraganglioma は，十二指腸の壁にできるまれな良性腫瘍で 1957 年 Dahl ら[1]が ganglioneuroma として報告されたものが最初であった．組織学的には腫瘍細胞が 3 種類の異なった分化を示す細胞で構成されている．すなわち，1)円柱状あるいは多形性で，胞巣状，リボン状配列を示す epithelioid cell，2）それを取り囲むように索状に配列する神経節由来を思わせる spindle cell，3）散在性にみられる ganglio-like cell，の 3 種類である．これら 3 つの細胞成分がさまざまな割合で混在するため ganglioneuroma，nonchromaffin paraganglioma[2]，paraganglioma[3]，paraganglioneuroma[4]，gangliocytic paraganglioma[5]，とさまざな名称で報告されてきた．現在では Kepes ら[5]によって提唱された gangliocytic paraganglioma の名称が一般的に広く用いられている．本邦では自検例も含め 31 例にすぎない（**Table 1**）[6)~12)]，症状は腫瘍の潰瘍化による消化管出血，腹痛，などが多く認められたが，無症状の例も多く認めた．年齢は 17 歳から 77 歳で平均年齢は 54.6 歳であった．性別は男 22 人女 9 人と男性に多い傾向にあった．発生部位は十二指腸乳頭部を含めた十二指腸第二部が最も多かった．大きさは 6cm を越えるものも認めたが，多くは 4 cm 以下であった．本邦での治療報告は膵頭十二指腸切除術が 11 例，摘出術が 13 例，内視鏡切除が 4 例，不明が 2 例であった．

本腫瘍は一般的に良性と考えられているが，周辺リンパ節に epithelioid cell からなる小さな腫瘍巣を認めた例が数例報告されており，これを Inai ら[13]はリンパ節転移陽性とし，本腫瘍の上皮様細胞成分にのみ malignant potential があると推論している．しかし，膵頭十二指腸切除術が行われた症例の検討では，腫瘍近傍のリンパ節に epithelioid cell を認めた症例でも，遠位のリンパ節に

Table 1 Reported case of paraganglioma in Japan

	Author	Year	Age	Sex	Chief complain	Location	Size	Operation
1	Maruoka	1981	53	M	(−)	3rd portion	20 × 1.5	Excision
2	Katayama	1984	41	M	Abdominal pain	2nd portion	?	PD
3	Aeba	1985	56	M	Jaundice	2nd portion	50 × 35 × 15	Excision
4	Kawaguchi	1985	47	M	(−)	2 ～ 3rd portion	40 30 40	PD
5	Kimura	1986	48	F	Tarry stool	2nd portion	30 × 30 × 25	Excision
6	Egawa	1986	40	M	(−)	2nd portion	35 × 30 × 15	PD
7	Obana	1988	79	M	(−)	2nd portion	10 × 7 × 5	Autopsy
8	Ohtsuka	1988	48	M	Abdominal pain	2nd portion	14	PD
9	Inai	1989	17	M	Hematemesis	2nd portion	20 × 20 × 15	PD
10	Imai	1990	65	F	Tarry stool	2nd portion	65	Excision
11	Sugai	1990	42	F	Abdominal pain	2nd portion	15 × 15	Excision
12	Nakamura	1990	75	M	Anemia	2nd portion	60 × 40 × 20	PD
13	Igarashi	1991	51	M	Abdominal pain	2nd portion	15	Excision
14	Arai	1990	75	M	Anorexia	2nd portion	60	PD
15	Hashimoto	1992	47	M	(−)	2nd portion	65 × 20	PD
16	Takabayashi	1993	63	F	Abdominal pain	2nd portion	32 × 28 × 24	PD
17	Nagasako	1994	64	M	Anemia	2nd portion	25 × 20 × 10	?
18	Hayashi	1994	52	M	Tarry stool	2nd portion	?	Polypectomy
19	Kokubu	1996	58	F	(−)	2nd portion	20 × 18 × 10	PD
20	Ohya	1996	41	M	(−)	?	?	Polypectomy
21	Amano	1996	64	M	Tarry stool	?	20	Excision
22	Amano	1996	77	M	(−)	?	15	Excision
23	Itou	1997	45	M	(−)	2nd portion	25	Excision
24	Katou	1997	52	F	Abdominal pain	2nd portion	35 × 30 × 7	Excision
25	Kawachi	1997	65	F	Abdominal fullness	2nd portion	15	Polypectomy
26	Katou	1999	44	M	Tarry stool	2nd portion	?	Excision
27	Okukawa	1999	45	M	Hematemesis	2nd portion	20	Excision
28	Kosaka	2000	50	M	Nausea	2nd portion	?	PD
29	Miyaike	2000	64	F	(−)	2nd portion	20 × 15	Polypectomy
30	Nishimura	2000	74	F	Tarry stool	2nd portion	23 × 22 × 10	?
31	Present case	2002	72	M	Abdominal pain	2nd portion	40 × 25	Excision

PD : pancreaticoduodenectomy

epithelioid cell を認めた症例はなく，本腫瘍が原因で死亡した症例の報告はなかった[12)14)]．術中に周囲リンパ節の検索が必要とする報告もあるが，局所切除にとどまった症例にも再発の報告は認めておらず，治療は本症例のように単純切除でもよいと考えられた．膵胆管合流異常を伴う本症例では単純切除のみではなく，膵内胆管切除を付加した．また，発見から5年経過し手術施行したが転移を疑わせる所見もなく，術後2年経過したが膵炎症状は消失し再発などの徴候を認めないことより，切除のみでよいと考えられた．本症例のように腫瘍とともに長い共通管が存在する症例は検索した限りでは3例[6)]しかなく，また腫瘍の捻転により共通管が閉塞され急性膵炎を繰り返した報告例はなかった．今回，この極めてまれな十二指腸乳頭部 gangliocytic paraganglioma の1例を経験したので報告した．

文　献

1) Dahl EV, WaughJ M, Dahlin DC：Gastrointestinal ganglioneuromas, Brief review with report of a duodenal ganglioneuroma. Am J Pathol **33**：953—965, 1957
2) Taylor HB, Helwing EB：Benign nonchromaffin paragangliomas of the duodenum. Virchows Arch Pathol Anat **335**：356—366, 1962
3) Qizilbash AH：Benign paraganglioma of the duodenum. Case report with light and electron microscopic examination and brief review of literature. Arch Pathol **96**：276—280, 1973
4) Cooney T, Sweeney EC：Paraganglioneuroma of

the duodenum：an evolutionary hybrid? J Clin Pathol **31**：233―244, 1978
5) Kepes JJ, David LZ：Gangliocytic paragangliomas of the duodenum. A report of two cases with light and electron microscopic examination. Am J Surg Pathol **31**：207, 1977
6) 宮池次郎，栗山宗影，平岡　淳：内視鏡的に切除しえた十二指腸 gangliocytic paraganlioma の１例．胃と腸　**35**：1443―1447, 2000
7) 河地茂行，川原英之，井上　聡：内視鏡的に切除しえた十二指腸 gangliocytic paraganlioma の１例．Gastroenterol Endosc **39**：2106, 1997
8) 加藤岳人，千木良晴ひこ，鈴木正彦：十二指腸乳頭部 gangliocytic paraganlioma の１例．日消外会誌　**30**：1569, 1997
9) 加藤　誠，福田賢一郎，中瀬有遠：十二指腸に原発した gangliocytic paraganlioma の１例．日消外会誌　**32**：576, 1999
10) 奥川　郁，大坂芳夫，土屋邦之：十二指腸 gangliocytic paraganlioma の１例．日臨外会誌　**60**：1009―1012, 1999
11) 西村ゆう，前川　傑，斎藤生朗：十二指腸における gangliocytic paraganlioma の１例．日病理会誌 **89**：354, 2000
12) 小坂恒徳，田中彰一，尾上　豪：リンパ節転移をきたした十二指腸 gangliocytic paraganlioma の１例．Gastroenterol Endosc **42**：698, 2000
13) Inai K, Kobuke T, Yonehara S et al：Duodenal gangliocytic paraganglioma with lymph node metastasis in a 17-year-old boy. Cancer **63**：2540―2545, 1989
14) Dookhan DB, Miettinen M, Finkel G et al：Recurrent duodenal gangliocytic paraganglioma with lymph node metastases. Histopathology **22**：399―401 1993

A Case Report of Recurrent Acute Pancreatitis Caused by Pedunculated Tumor Torsion at the Duodenal Papilla

Ryoji Iizuka, Atsushi Takenaka, Yasunori Shono, Hiroshi Izumi, Kouji Fujii, Osamu Ikawa, Naoki Kakihara, Hiroomi Matsumura, Hiroshi Tsuchihashi and Genichi Katou*
Department of Surgery, Kyoto Second Red Cross Hospital
Department of Pathology, Kyoto Second Red Cross Hospital*

We report a case of recurrent acute pancreatitis caused by pedunculated tumor torsion at the duodenal papilla accompanied by abnormal pancreatic duct confluence. A 72 year-old man seeking emergency treatment for abdominal pain was diagnosed with acute pancreatitis. Upper gastrointestinal endoscopy showed pediculated tumor torsion at the duodenal papilla causing pancreatemphraxis and acute pancreatitis. Symptoms were relived when tumor torsion was released with forceps. Pancreatitis recurred due to same mechanism, however necessitating surgery. The duodenum was incised to extripate the tumor. The pathological tissue diagnosis was paraganglioma.

Key words：paraganglioma, duodenal tumor

〔Jpn J Gastroenterol Surg 36：1305―1310, 2003〕

Reprint requests：Ryoji Iizuka　Department of Surgery, Kyoto Second Red Cross Hospital
Kamanza Marutamachi, Kamigyo-ku, Kyoto, 602-8026 JAPAN