日消外会誌　36（9）：1311～1315，2003年

症例報告

Yersinia enterocolitica による腸間膜リンパ節膿瘍の2例

明和会中通総合病院外科，同　放射線科*，
同　病理科**
吉川　朱実　瀬戸　泰之　林　香織　田中　雄一
李　力行　花岡　農夫　瀬戸　恭士　鈴木　敏文*
赤羽　葉子*　小野　巌**

回盲部腸炎・腸間膜リンパ節炎からリンパ節膿瘍を生じ外科的処置を要した2例を連続して経験した．症例1は70歳，女性．主訴は右下腹部痛と発熱．慢性膵炎と糖尿病を合併していた．症例2は73歳，男性．主訴は右下腹痛．肝硬変（HCV）と糖尿病，高血圧を合併していた．いずれも基礎疾患を有する高齢者であり，膿培養で *Yersinia enterocolitica*（以下，*Y. ent* と略記）が証明された．同菌は，幼小児の一過性の胃腸炎の起炎菌として知られるが，ときに成人で回盲部腸炎や腸間膜リンパ節炎を生じる．一般に腸間膜リンパ節炎から膿瘍化に至ることはまれであるが，*Y. ent* 感染症はときに敗血症や全身随所の膿瘍形成を生じ，重症化の背景に菌の病原性と宿主要因の双方が関与するとされる．腸間膜リンパ節炎から外科的処置を要する膿瘍形成に至る場合があり，適切な抗生剤の使用と注意深い経過観察が必要であると考えられた．

はじめに

回盲部は感染性あるいは非感染性の炎症の好発部位であり，回盲部炎症性疾患の鑑別診断と手術適応を含めた治療方針の決定は重要である[1)~3)]．今回われわれは回盲部腸炎・腸間膜リンパ節炎からリンパ節膿瘍を生じて外科的治療を要した2例を連続して経験し，ともに膿培養で *Y. ent* が証明されたので報告する．

症　例

症例1：70歳，女性

主訴：右下腹部痛，発熱

合併疾患：慢性膵炎，糖尿病

現病歴・経過：2001年7月17日右下腹部痛が出現，同22日に38℃台の発熱がみられ，同23日当院を受診した．腹部は平坦，軟で，右下腹部に圧痛を認めた．体温37.2℃，WBC 14,650/mm^3，CRP 21.4mg/dlであった．CTにて回盲部腸管壁肥厚と周囲脂肪織の混濁，リンパ節腫大がみられ，右腸腰筋前面には径3cm大の腫瘤が認められた（**Fig. 1a**）．虫垂は正常であった．腸間膜リンパ節炎として保存的に治療（CTRX使用，後にCTMに変更）したが臨床症状は軽快せず，検査所見も同30日にWBC 9,040/mm^3，CRP 12.7mg/dlと改善が悪く，同日のCTにて腫瘤は径5cm大に増大していた（**Fig. 1b**）．増大した腫瘤の被膜，隔壁は造影されるが，腫瘤内部は造影されず，膿瘍と判断して手術を施行した．

手術所見：腸間膜根部付近の後腹膜腔に表面平滑で肥厚した被膜を有する径5cm大の白色腫瘤が存在し，横行結腸間膜が引き寄せられていたが，横行結腸には炎症所見はなかった．回盲部腸管・腸間膜の浮腫が著明で，腸間膜リンパ節は径2cm大までに累々と腫大しており，迅速病理診断ではリンパ節炎の像であった．腫瘤は大血管前面より剥離不能で，穿刺にて白色からわずかにクリーム色を帯びた膿が吸引された．ピッグテールカテーテルによる後腹膜膿瘍ドレナージと予防的虫垂切除術を施行した．

膿培養：*Y. ent* 少数，結核菌（－）

＜2003年3月26日受理＞別刷請求先：吉川　朱実
〒010-8577　秋田市南通みその町3―15　明和会中通総合病院外科

Fig. 1　CT scan of Case1 on July 23（a）and July 30（b）.
a）CT showed a 3cm mass on the right psoas muscle and vena cava. b）The mass enlarged up to 5cm in size.

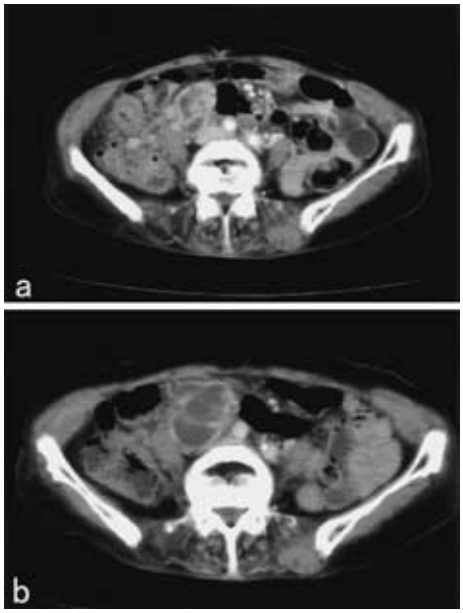

Fig. 2　CT scan of Case2 on July 13（a）and August 8（b）.
a）CT showed a 3cm mass in the mesenterium of the ileocecal region. b）The mass enlarged up to 7 cm in size.

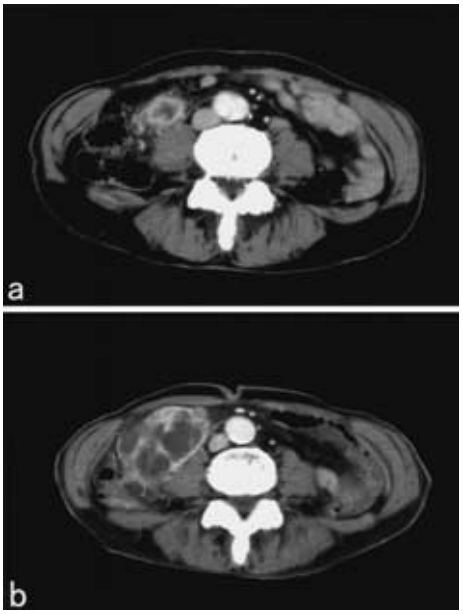

症例2：73歳，男性

主訴：右下腹部痛

合併疾患：肝硬変（HCV），糖尿病，高血圧

現病歴・経過：2001年7月9日腹痛が出現し，同13日当院を受診した．腹部は平坦，軟で，右下腹部に圧痛を認めた．体温37.2℃，WBC 7,870/mm^3，CRP 1.6mg/dlであった．CTにて回盲部腸管壁肥厚と周囲脂肪織の混濁，リンパ節腫大がみられ，腸間膜内には径3cm大の腫瘤が認められた（**Fig. 2a**）．虫垂は正常であった．腸間膜リンパ節炎として保存的に治療（CMZ使用）したが臨床症状は軽快せず，検査所見は8月3日にWBC 9,800/mm^3，CRP 5.1mg/dlとむしろ悪化し，同日のCTにて腫瘤は径7cm大に増大していた（**Fig. 2b**）．増大した腫瘤の被膜，隔壁は造影されるが，腫瘤内部は造影されず，膿瘍と判断して手術を施行した．

手術所見：回盲部の腸管は浮腫状で，回盲部腸間膜内に径7cm大の白色腫瘤が存在していた．回結腸動脈をまき込んでおり，また腸穿孔による膿瘍の可能性も術中に否定できなかったことから，回盲部切除術を施行した．

切除標本：腫瘤は白く肥厚した線維性被膜を有し，内容は白色からわずかにクリーム色を帯びた膿であった．回盲部腸管壁の浮腫と粘膜発赤が認められ，回腸末端部には不整形の浅い小潰瘍が多発していた（**Fig. 3**）．組織学的に潰瘍はパイエル板を中心に形成されていた（**Fig. 4a**）．周辺の腸壁にも全層性の炎症細胞浸潤を認め，類上皮細胞肉芽腫が散見されたが，穿孔は認められなかった（**Fig. 4b**）．膿瘍部には強い炎症細胞浸潤がみられ，周囲リンパ節にも炎症細胞浸潤に加えて類上皮細胞肉芽腫が散見された．虫垂は正常であった．肉芽腫形成性の腸炎の像で，*Y. ent.* 腸炎や結核性腸炎，クローン病などが考えられたが，クローン病に特徴的な縦走潰瘍や敷石像はみられなかった．

膿培養：*Y. ent*（3＋），結核菌（－）

Fig. 3 Macroscopic picture of the resected specimen of Case 2.
The white mass in the mesenterium contained a creamy pus. The terminal ileum, cecum, and proximal ascencing colon were edematous with reddish mucosa. Multiple small irregular ulcerative lesions were seen in the terminal ileum, but perfotation was not found.

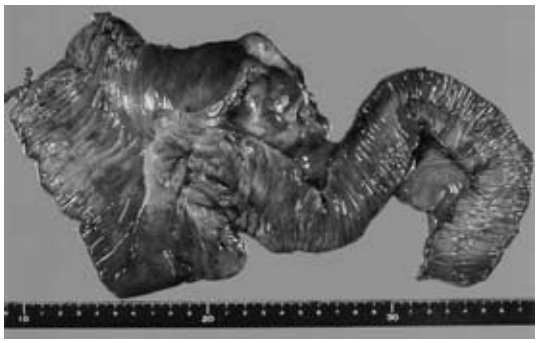

Fig. 4 Microscopic picture of the resected specimen of Case 2.
a) The small ulcers were related to hyperplastic lymphoid tissue with marked inflammatory cell infiltration. (HE, ×2)
b) Epithelioid cell granulomata were seen in the intestinal wall. (HE, ×20)

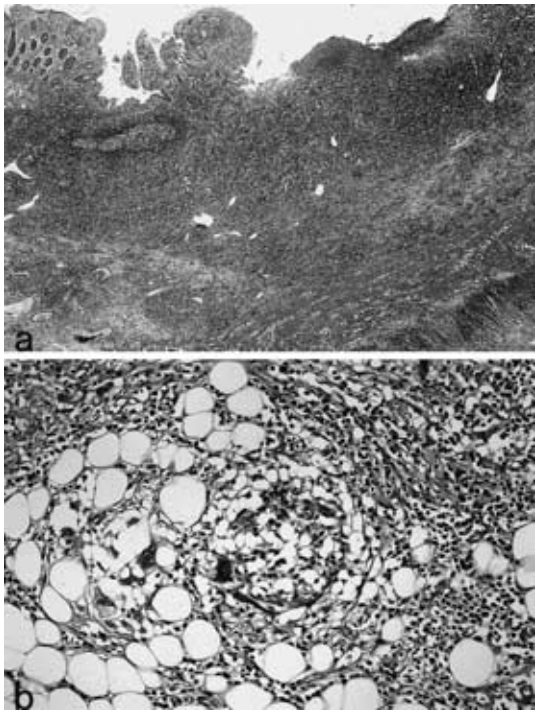

考　察

2001年7月に，回盲部腸炎，腸間膜リンパ節炎からリンパ節膿瘍を生じた2例を連続して経験した．いずれも糖尿病，肝硬変などの基礎疾患を有する高齢者で，発症から比較的緩徐な経過で膿瘍を形成した．腹部所見も比較的軽度で，筋性防御や反跳痛は認めなかった．症例1には膿瘍ドレナージ術を，症例2では回盲部腸穿孔が術中に否定できなかったことから回盲部切除術を施行し，いずれも術後経過は順調であった．

2例の膿培養で *Y. ent* が検出された．*Yersinia* 属である *Y. ent* および *Yersinia pseudotuberculosis*（以下，*Y. pstb* と略記）はグラム陰性通性嫌気性桿菌で，通常は幼小児の一過性の胃腸炎の起炎菌として知られる[4)~8)]．厚生省検索による病原微生物検出情報の集計（一般医療機関よりの調査1995～1999）によると，*Y. ent* の発生頻度は年間150症例前後で，*Y. pstb* はその1/10以下とされる[8)]．*Yersinia* 菌は動物，食品，水，土壌などに分布し経口感染するとされるが，多くの場合感染経路は不明である[4)~8)]．経口感染後，菌は小腸粘膜から組織に侵襲し，リンパ組織（特に回腸末端のパイエル板）で増殖して炎症を生じ，腸間膜リンパ節に入り，まれにはさらに敗血症や局所ないし全身諸臓器の膿瘍を生じる[4)5)7)8)]．

Y. ent 感染症の確定診断のためには培養や血清学的検査による証明が必要であるが，*Y. ent* は発育が遅く至適発育温度が25～30℃と低いため通常の培養条件では偽陰性になる場合がある[4)5)8)]．25℃，48時間の培養が必要であり，増菌培養の併用が有用である[4)5)8)]．また，cefsulodin-triclosan (irgasan)-novobiocin 培地（CIN 培地）はルーチンには用いられていないが，便検体からの *Y. ent* 検出に有効な選択培地である[4)]．臨床症状から本症を疑った場合には検査室に告げて *Y. ent* を目的とした培養をしてもらうことが検出のために重要である．便培養の場合，菌が主に粘膜下層のリンパ装置に存在するために陰性となることも多く，繰り返しての検査が必要である[4)9)]．一方，*Y. ent* の

血清抗体価検査は保険適用外で，通常用いられる凝集法は感度や偽陽性，交差反応などの問題で診断的有用性に疑問があるとされる[4)7)10)11)]．今回の2例では便培養は施行しておらず，リンパ節膿瘍からの膿培養で *Y. ent* が証明されたが，術後の採血で凝集法による抗体価はともに陰性であった．

Y. ent 感染の臨床症状は宿主の年齢や全身状態により異なるが，1）胃腸炎型，2）回盲部病変型（回腸末端炎型，腸間膜リンパ節炎型，虫垂炎型），3）結節性紅斑型，4）関節炎型，5）敗血症型の5型に大別される[5)8)]．大半は年少児の一過性の胃腸炎型だが，年長児や成人では回盲部病変型や結節性紅斑型が多くなる[4)5)8)]．また，*Y. ent* は血清型（O：3, O：5, O：8, O：9など）により症状分布が異なり，特にO：8型は病原性が強いとされる[4)~7)]．*Y. ent* 感染の重症化の背景因子としては菌の病原性（血清型など）と宿主要因（糖尿病，肝硬変，悪性疾患，免疫抑制，高齢，腎不全，鉄過剰など）の双方が関与するとされる[4)7)8)]．今回の2例はいずれも基礎疾患を有する高齢者であったこと，また，今回，菌の血清型判定はしていないが，秋田県内で *Y. ent* O：8の分離例が当時増加していたこと（秋田県衛生科学研究所　八柳　潤氏による）が短期間に連続2例の発生の背景として推測される．

成人の回盲部病変型 *Y. ent* 感染症は虫垂炎などの急性腹症との鑑別や，それ自体が虫垂炎を引き起こしうる点，まれに局所や全身諸臓器の膿瘍を生じうる点において臨床的に重要である[4)7)8)]．また，同菌は一般臨床検査で検出されにくいこともあり，臨床的に原因不明のいわゆる急性腸間膜リンパ節炎の中に，ウィルス感染とならび同菌感染症の例があることが推定されているがその比率は不明である[1)3)12)]．*Y. ent* 感染症と証明されないまま保存的に軽快している回盲部腸炎・腸間膜リンパ節炎の例も多いと推測されるが，いずれにせよ急性腸間膜リンパ節炎は一般に原因不明のまま軽快することが多く，臨床的なリンパ節膿瘍に至ることはまれである[12)13)]．

Y. ent 腸炎の組織学的特徴として，回盲部腸壁の全層性炎症細胞浸潤と浮腫，肥厚，リンパ濾胞の過形成と同部に一致した小潰瘍が挙げられる[1)~3)11)]．腸間膜リンパ節（回盲部や腸間膜根部）は被膜の浮腫性肥厚をともなって腫大する[3)11)12)]．腫大したリンパ節内には濾胞過形成，組織球のびまん性過形成が見られ，次いで類上皮細胞肉芽腫が出現する[1)~3)12)14)]．大型化した類上皮細胞肉芽腫は中心に壊死，微小膿瘍形成をともない，この像は *Yersinia* 腸炎・リンパ節炎に特徴的であるが，*Y. ent* では *Y. pstb* に比べて肉芽腫中心の壊死傾向が弱く，いずれにしてもリンパ節自体の構造は通常保たれるとされる[1)~3)11)12)14)]．症例2の腸管および周囲腫大リンパ節の組織像はこの特徴に一致していたが，膿瘍部ではリンパ節構造が破壊されていた．

リンパ節構造の破壊された腸間膜リンパ節膿瘍については貝森ら[6)]が *Y. ent* O：8に感染した11歳の女児の例を報告している．この例では腹腔内膿瘍の診断にて開腹手術が施行されたが，腸間膜リンパ節が肉眼的に壊死，膿流出をともなって累々と腫大していたためリンパ節切除術が施行され，さらに後日，回盲部穿孔も判明して回盲部切除術が追加されている．また，Nance[13)]は腸間膜リンパ節膿瘍は頻度が低いと述べたうえで，その原因菌として，ブドウ球菌，大腸菌，バクテロイデス属，腸球菌などとともに *Yersinia* を挙げ，治療はリンパ節の切除や膿瘍ドレナージと抗生剤であると述べている．今回は1例に膿瘍ドレナージ術を，1例に回盲部切除術を施行した．膿瘍治療の原則はドレナージと抗生剤であるが，腸穿孔が否定できない場合は腸切除もやむを得ないと思われる．

Y. ent 腸炎の臨床経過には宿主要因や菌の病原性が大きく関わるとされ，とくに基礎疾患のない小児では自然治癒傾向が強く抗生剤の有効性は証明されていないが，少なくとも成人の有症状の腸炎・リンパ節炎には感受性のある抗生剤を使用すべきと思われる[4)5)7)8)]．*Y. ent* はβラクタマーゼを産生し，ほとんどのペニシリン系と第1世代セフェム系には耐性であり，PIPC，第2，第3世代セフェム系，ニューキノロン系，アミノグリコシド系，クロラムフェニコール，DOXY，RFP，ST合剤などが有効とされる[4)5)7)8)]．しかし，今回の2

例で用いた抗生剤はいずれも分離された *Y. ent* に感受性があったにもかかわらず，リンパ節膿瘍が増大した．臨床経過とCT画像から推測して，初診時すでにリンパ節の膿瘍化が生じており，抗生剤が膿瘍内部に達しなかったことが増大の原因と思われる．回盲部腸炎・リンパ節炎からまれに外科的処置を要する膿瘍形成に至る場合があることに留意し，適切な抗生剤の使用と注意深い経過観察が必要であると考えられた．

文　献

1）渡辺英伸，堀向文憲，岩渕三哉ほか：急性感染性腸炎の病理．胃と腸 **18**：333―342, 1983
2）橋立英樹，渡辺英伸，味岡洋一ほか：感染性腸炎の病理．胃と腸 **32**：949―961, 1997
3）岩下明徳，原岡誠司，高木靖寛ほか：消化管感染症2002 消化管感染症の病理．胃と腸 **37**：286―304, 2002
4）Timothy LC, Robert CA：*Yersinia enterocolitica.* N Eng J Med **321**：16―24, 1989
5）武田修明：エルシニア．小児臨 **52**：459―462, 1999
6）貝森光大，中村敏彦，川村千鶴子ほか：*Yersinia enterocolitica* O：8の5症例．小児科 **38**：375―379, 1997
7）内山真主美，穂坂　茂：*Yersinia enterocolitica* 敗血症．日本臨床別冊感染症症候群 I．日本臨床社，東京，1999, p 252―254
8）飯塚文瑛：消化管感染症2002 細菌性感染症エルシニア腸炎．胃と腸 **37**：342―346, 2002
9）Hoogkamp-Korstanje J, de Koning J, Heesemann J：Persistence of *Yersinia enterocolitica* in man. Infection **16**：81―85, 1988
10）Tak PP, Visser LG, Hoogkamp-Korstanje J et al：Unusual manifestations of *Yersinia enterocolitica* infections diagnosed using novel methods. Clin Infect Dis **15**：645―649, 1992
11）Morson BC：Gastrointestinal Pathology-Small Intestine-Inflammatory Conditions. Edited by Curran RC. Oxford Colour Atras of Pathology. Oxford University Press, Oxford, 1988, p114―115
12）菊地昌弘：リンパ節炎ならびにリンパ節の反応性病変．飯島宗一，石川栄世，景山圭三ほか編．現代病理学体系第18巻B中山書店，東京，1987, p23―41
13）Nance FC：Diseases of the peritoneum, mesentery, and omentum. Edited by Haubrich WS, Kalser MH, Roth JLA et al. Bockus Gastroneterology vol. 7. Fourth edition. Saunders, Philadelphia, 1985, p4177―98
14）Schapers RF, Reif R, Lennert K et al：Mesenteric lymphadenitis due to *Yersinia enterocolitica*. Virchows Arch A Pathol Anat Histol **390**：127―138, 1981

Two Cases of Mesenteric Lymph Node Abscess due to *Yersinia Enterocolitica*

Akemi Yoshikawa, Yasuyuki Seto, Kaori Hayashi, Yuichi Tanaka, Rikkou Lee, Takao Hanaoka, Taiji Seto, Toshifumi Suzuki*, Youko Akabane* and Iwao Ono**
Department of Surgery, Radiology* and Pathology**, Nakadori General Hospital

We report 2 successive cases of mesenteric lymph node abscess formation following enterocolitis and mesenteric lymphadenitis of the ileocecal region which required surgical treatment. Case1 is a 70-year-old woman with chronic pancreatitis and diabetes mellitus who complained of a right lower quadrant pain and a fever. Case2 is a 73-year-old man with liver cirrhosis (HCV infection), diabetes mellitus, and hypertension who complained of a right lower quadrant pain. Both patients were elderly and with predisposing underlying disease. *Yersinia enterocolitica*（*Y. ent*）was isolated from pus in both cases. *Y. ent* occurs most commonly as self-limiting enterocolitis in young children, but may sometimes cause pseudoappendicular ileocecal enterocolitis and mesenteric lymphadenitis in adults. Mesenteric lymphadenitis in general rarely form abscesses. However, *Y. ent* may cause sepsis and extraintestinal abscesses on rare occasions depending on the virulence of the pathogen and the physical status of the host. Abscesses can form following mesenteric lymphadenitis, and may require surgical intervention. Potent antimicrobial therapy and close follow-up are mandatory.

Key words：enterocolitis, suppurative mesenteric lymphadenitis, *Yersinia enterocolitica*

〔Jpn J Gastroenterol Surg 36：1311―1315, 2003〕

Reprint requests：Akemi Yoshikawa　Department of Surgery, Nakadori General Hospital
3-15 Misono-cho, Minami-dori, Akita, 010-8577 JAPAN