日消外会誌　36（9）：1316～1320，2003年

症例報告

メッケル憩室炎穿通による後腹膜炎の1例

福島県立医科大学医学部外科学第1講座，公立藤田総合病院外科*

佐瀬善一郎　星野　豊　木暮　道彦　根本　剛
松山　真一　郡司　崇志　塚田　学　添田　暢俊
寺島　信也*　後藤　満一

メッケル憩室炎が憩室間膜へ穿通，後腹膜炎を呈し，治療に難渋したまれな1例を経験したので報告する．症例は高血圧，糖尿病を有する69歳の男性で，腹痛を主訴に入院した．翌日に39℃の発熱，右側腹部の筋性防御が出現，画像上腹水と後腹膜の気腫を認めたため，十二指腸潰瘍の後腹膜穿通を疑い緊急手術を施行した．開腹するに十二指腸に穿通はなく，回盲部より50cm口側に壊死に陥ったメッケル憩室を認め憩室間膜付着部から後腹膜へ穿通し気腫を認めた．メッケル憩室穿通による後腹膜炎と診断し憩室切除，ドレナージ術を施行した．肉眼標本では憩室先端が壊死に陥っており，憩室間膜側へ約5mm大の穿通を認めた．組織所見では壊死の部分に残存粘膜や筋層が見られ，メッケル憩室炎であった．術後は敗血症性ショック，呼吸不全，高血糖，腸管麻痺などの併発により治療に難渋したが，保存的に軽快し術後3か月で退院し，退院後30か月の現在社会復帰を果たしている．

はじめに

メッケル憩室は日常しばしば遭遇する疾患であるが，一般には憩室炎や穿孔にて，あるいは無症状で開腹手術などを契機に発見されることが多い[1]．穿孔は解剖学的位置関係より腸間膜対側に起こることが多く，遊離腹腔内へ消化液が漏出し腹膜炎を呈する．今回，我々はメッケル憩室炎が憩室間膜へ穿通し，炎症が後腹膜腔へ波及し重篤な後腹膜炎を呈した1例を救命した．このような症例は文献的に検索した限り報告はなく，極めてまれと考えられたので若干の文献的考察を加えて報告する．

症　例

患者：69歳，男性

主訴：右側腹部痛

既往歴：高血圧症，糖尿病

家族歴：特記すべきことなし．

現病歴：平成11年12月26日昼頃より心窩部痛が出現し，近医に入院となった．入院後，痛みは右側腹部へ移行した．翌日39℃の発熱，右側腹部を中心に筋性防御が出現し，急性腹症の診断で当科紹介され入院となった．

入院時現症：意識は清明．体温39℃．収縮期血圧74mmHg（触診法）．脈拍108/分．右側腹部を中心に腹部全体に膨隆，圧痛，筋性防御を認めた．

入院時検査成績：白血球数は4,200/mm^{3}と前医での7,600/mm^{3}に比べて低下を認めた．　また，AST，ALT，BUN，Cr，CPK，CRPの上昇を認めた（**Table 1**）．

腹部単純X線写真：腹腔内遊離ガス像は認められなかった．

腹部造影CT像：後腹膜および腸間膜内にair density areaを認めた（**Fig. 1**）．

以上より十二指腸潰瘍の後腹膜穿通疑いにて同日緊急手術を施行した．

手術所見：上腹部正中切開にて開腹した．腹腔内を検索するに，少量の混濁した腹水を認めたが，胃・十二指腸・小腸・大腸に穿孔は認めず腹膜炎を呈してはいなかった．一方，回盲部より約50 cm口側の部位でメッケル憩室を認めその周囲に強い炎症所見を伴っていた．メッケル憩室間膜に気腫

＜2003年3月26日受理＞別刷請求先：佐瀬善一郎
〒960-1295　福島市光が丘1　福島県立医科大学医学部第1外科学講座

Table 1 Laboratory data on admission. Underline show abnormal data

WBC	4,200 /mm^3	ALP	111 IU/L
RBC	492 × 10^4 /mm^3	LDH	338 IU/L
Hb	16.1 g/dl	TTT	3.3 K.U.
Ht.	47.3 %	ZTT	6.1 K.U.
Plt.	21.3 × 10^4 /mm^3	CHE	305 IU/*l*
Na	139 mEq/*l*	γ-GTP	37 IU/*l*
K	4.2 mEq/*l*	CPK	248 IU/*l*
Cl	100 mEq/*l*	GLU	132 mg/dl
BUN	39 mg/dl	CRP	27.4 mg/dl
Cr	3.3 mg/dl	pH	7.464
TP	6.2 g/dl	Pco2	32.9 mmHg
T. Bil	0.8 mg/dl	Po2	67.7 mmHg
GOT	44 IU/*l*	BE	0.0 mmol/*l*
GPT	46 IU/*l*	SaO2	94.0 %
AMY	357 IU/L		

Fig. 1 Computed tomography（CT）of the abdomen, performed on admission, after intravenous administration of contrast material. Note the retroperitoneal emphysema existing from abdominal aorta to mesenterium.（arrow）

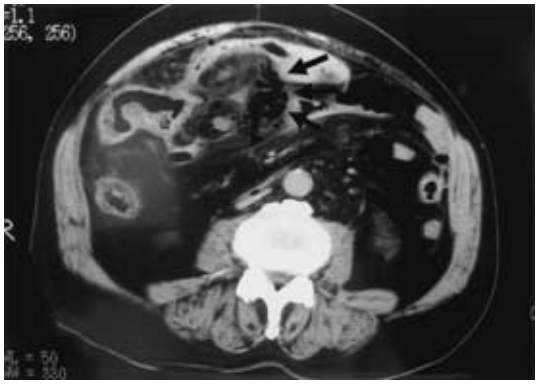

Fig. 2 Laparotomy revealed Meckel 's diverticulum with severe acute inflammation. As a perforation was covered with mesoileum, emphysema extended through mesoileum to retroperitoneum.（arrow）

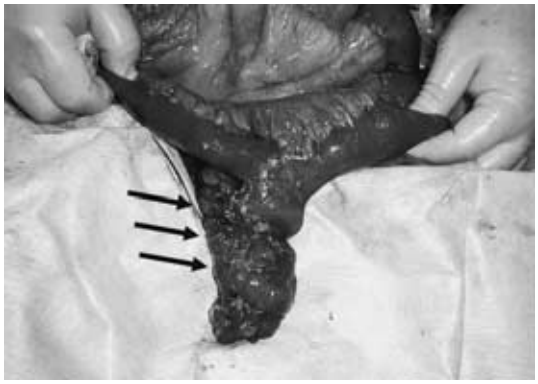

を認め，結腸間膜から後腹膜へ気腫が連続していた（**Fig. 2**）．膵周囲，大動脈周囲などに膿瘍形成はなかった．メッケル憩室穿通による後腹膜炎と診断し憩室切除術を施行した．さらに右半結腸を広範囲に受動し後腹膜を検索したが炎症は軽度であった．後腹膜，縫合部，左右横隔膜下，モリソン窩，膀胱直腸窩にドレーンを挿入し手術を終了した．

切除標本肉眼所見：メッケル憩室全体が壊死に陥っており，憩室間膜側に直径5mmの穿通を認めた（**Fig. 3**）．

病理組織学的所見：憩室は壊死性変化と高度の急性炎症を伴っており，穿通部の粘膜は完全に壊死の状態であった．貧弱ながら固有筋層が存在しており憩室炎と考えられた（**Fig. 4**）．異所性膵，胃組織は認めなかった．

術後経過：腹部膨満，発熱が続き，白血球数高値，CRP高値など炎症所見は遷延した．ドレーン排液は漿液性でドレナージも良好であったが，腹部CTにて後腹膜の炎症像，腸管の拡張，壁の浮腫，腹水などを認め，さらに呼吸不全，高血糖，麻痺性イレウスを合併した．ドレーン排液培養に

Fig. 3　Macroscopic findings of the surgical specimen：a perforation was found from the necrotic part of Meckel 's diverticulum into the mesoileum. And dotted area was examined histologically（Fig. 4).



Fig. 4　Microscopic findings of mucosal necrosis with severe Inflammation（white arrow）around the perforation（black arrow）：no aberration of gastric mucosal or pancreatic mucosa was found.（HE×2）

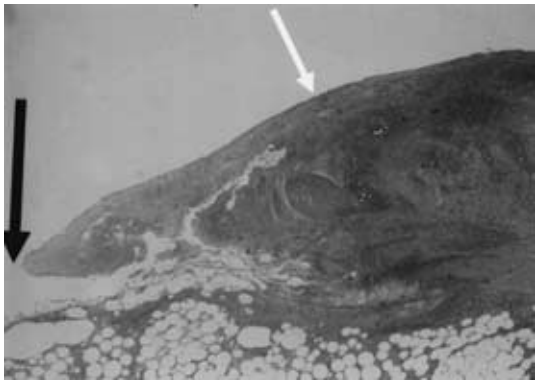

て E. coli, K. pneumoniae が検出され, 感受性のある IPM, CEZ を投与したが, 術後第 50 病日の腹部 CT でも後腹膜の炎症が残存(**Fig. 5**)，その結果麻痺性イレウスが遷延した．しかし，頻回の培養と感受性試験の結果にもとづく抗菌療法を施行，腸管運動改善剤投与などの保存的治療を継続することにより炎症所見は徐々に改善し, 第 78 病日の腹部 CT では後腹膜の炎症は軽減した(**Fig. 6**). 術後約 3 か月で退院に至り，現在は社会復帰を果たしている．

Fig. 5　Abdominal CT showed remarkable edema of intestine and ascites even on the 50th hospital day.（arrow）

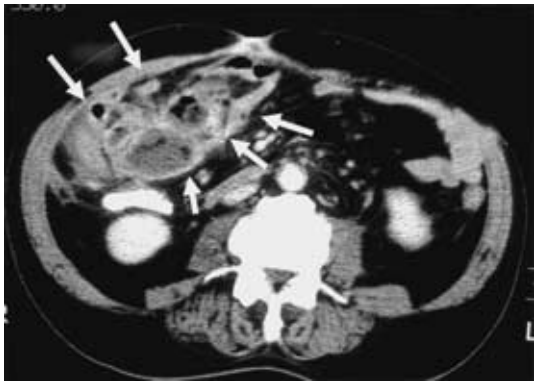

Fig. 6　Proper administration of antibiotics improved retroperitoneal inflammation on the 78th hospital day.（arrow）

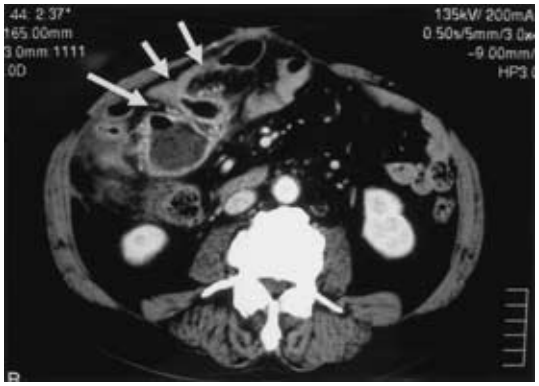

考　　察

メッケル憩室は胎生期に中腸から分離した卵黄管の遺残である. 通常, 回盲部より 40～90cm の口側回腸に位置し，腸間膜を有する 1～4cm 長の真性憩室である．

メッケル憩室の頻度は，剖検例の 1～2%[2]，開腹例の 0.07～0.55%[3)4)]，虫垂切除例の 1%[5)]にみられるとされる．メッケル憩室が発見される年齢は 20 歳以下, 特に 10 歳以下に多く，田中ら[1)]によると，10 歳以下で 31.7%，11 歳～20 歳で 18.9% に発見されたと報告している．メッケル憩室の多くは無症状であるが，時に消化管出血，腸閉塞，腸重積，

憩室炎，穿孔などの合併症を伴って発見される．合併症の発症は若年者に多く，中高年にはまれとされ，Yamaguchi ら[6]によると合併症による発症は20歳以下57.0%，40歳以上13.8%と報告されている．本症例は69歳であり，合併症を起こしたものとしては比較的まれな高齢症例であった．

また，外科的合併症を起こし，手術を施行されたメッケル憩室症例における穿孔の頻度は，欧米[7]で16%，本邦[1]では6.2%と，かなりの差を認めている．これは消化性潰瘍を引き起こす胃粘膜迷入の頻度が欧米は16.6%[8]と本邦の10%[1]に比べ高いためであるとされている．また，本症例では憩室に胃粘膜は認めなかった．文献的には憩室炎を起こしたもののうち，異所性の胃粘膜を有する頻度は76%と高率であったが，本症例のように必ずしも異所性胃粘膜がなくても高度の炎症を生じることもあることを銘記すべきであると考えられた．本症例においてはメッケル憩室炎が起こり憩室全体が壊死に陥り，偶然に憩室間膜側へ穿通が生じたために腸間膜内に炎症が波及し，後腹膜炎まで至ったものと考えられた．メッケル憩室の穿孔は，文献的検索には遊離腹腔内に穿孔したもののみで，憩室間膜対側穿孔の頻度が高いと思われた．

次に後腹膜炎であるが，その原因疾患はほとんどが十二指腸もしくは結腸の穿通によるもので，原因疾患としては外傷，悪性腫瘍，憩室などが挙げられる[9)10)]．本症例においては，主訴は心窩部痛であり，前医受診時には腹痛は軽微で腹膜刺激症状や炎症所見もなかったが，約24時間後になってはじめて腹膜刺激症状が出現し，発見が遅れることとなった．消化管の腹腔内への穿孔は，腹膜が感染に対して鋭敏に反応し，早期に腹膜刺激症状が出現するのに対して，消化管の後腹膜穿通は腹膜刺激症状が出現しにくく早期発見が困難なことから，重篤な状態に陥りやすい．その成因として後腹膜腔は感染に対して反応が弱いこと，ガスが脂肪内に存在するため腹部単純X線写真で異常ガス像が発現しにくいこと，後腹膜腔は疎な結合織で占められているため炎症の波及が早いことなどが挙げられる[9)11)12)]．その上，多彩な非特異的臨床症状を呈することがあり，診断治療が遅れやすく，ショック，DIC，全身感染症や敗血症などを合併しやすく予後不良となることが多い．

本症例では，腹部単純X線上では異常を認めなかったが，CTにて後腹膜腔，腸間膜内に異常ガス像の所見が得られ診断の一助となりえた．後腹膜穿通における画像診断は一般的に，腹部単純X線でガスが脂肪内に存在するため，融合せずに，斑点状のガス像として描出され，腎周囲，腸腰筋周囲，側腹線条の斑点状ガス像を示すのみで，遊離ガス像を示さず，これは結腸内容と誤認しやすい．これに対し，CTはガス像の描出に優れ，膿瘍形成，筋膜肥厚などの炎症所見も確認しやすいため有用であり，特にCT値をwide window widthにすることで，異常ガス像も容易に診断できると報告されている[9]．

以上より，消化管後腹膜穿通は穿通後早期の診断治療が重要であり，腹部救急の臨床において頻度は少ないものの常に念頭におかなければならない病態であると考えられる．

治療は原疾患に対する治療と，ドレナージが基本である．発症から手術までの時間が長いほど予後不良とされている．また，ショックの有無にかかわらず，抗ショック療法を早期から施行することにより治療成績の改善が得られたという報告もある[13]．手術術式の選択は，さまざまな因子が関与するため一概に決定するのは困難であるが，状態が許せば感染源となる穿通部の完全除去が望ましい．遺残膿瘍は敗血症など生命にかかわる合併症を惹起する可能性があるため，ドレーン管理は慎重に行うべきである．本症例でもCTにて経時的に経過観察しつつ起炎菌に対する抗菌療法とドレーン管理を行い，長時間を要したものの改善することができた．

文　献

1）田中早苗，折田薫三，国米欣明ほか：Meckel憩室―本邦報告例444例の統計的観察を中心に―．外科診療　**13**：818―826, 1971
2）清成正智：卵巣出血を伴えるメッケル憩室の一例と自験例四例を含めて本邦におけるメッケル憩室の統計的観察．日消病会誌　**61**：199―204, 1964

3）渡辺　裕，岩瀬慶明，安藤充晴ほか：空腸憩室，とくにメッケル憩室について．外科　**30**：1135—1139, 1968
4）四方淳一，野中拓之，松尾泰伸ほか：メッケル憩室の自験例．日外会誌　**67**：607, 1966
5）松本　功，佐藤吉美，黒田　学：メッケル氏憩室手術例について．外科　**20**：52—55, 1958
6）Yamaguchi M, Takeuchi S, Awazu S：Meckel 's diverticulum Investigation of 600 Patients in Japanese Literature. Am J Surg **136**：247—249, 1978
7）Bemelman WA, Hugenholtz E, Heij HA et al：Meckel 's diverticulum in Amsterdam. Experience in 136 Patients. World J Surg **19**：734—737, 1995
8）Merritt WH, Rabe MA, Kan W：Meckel 's diverticulum. Review of the literature and report of an unusual case. Arch Surg **61**：1083—1095, 1950
9）松木　充，井上　豊，山崎紘一ほか：後腹膜気腫をきたした非外傷性大腸穿孔の2例．臨放線　**40**：1067—1070, 1995
10）落合正宏，船曳孝彦，丸山善久：十二指腸損傷の臨床像と病態把握（診断）．外科　**56**：800—806, 1994
11）内田豊彦，高田忠敬，安田秀喜ほか：ショック，DICで発症したS状結腸癌後腹膜穿孔の1切除例．日腹部救急医会誌　**17**：329—332, 1997
12）加治正英，上野桂一，中野達夫ほか：頚胸部皮下気腫をきたしたS状結腸憩室穿孔の1例．日臨外会誌　**59**：2080—2083, 1998
13）松田昌三，福岡弘晃，山本英博ほか：大腸穿孔性腹膜炎に対する術前よりの抗ショック療法の有効性．腹部救急診療の進歩　**8**：899—904, 1988

Retroperitonitis due to Penetrated Meckel 's Diverticulitis

Zenichiro Saze, Yutaka Hoshino, Michihiko Kogure, Tsuyoshi Nemoto, Shinichi Matsuyama, Takashi Gunji, Manabu Tsukada, Nobutoshi Soeta, Shinya Terashima* and Mitsukazu Gotoh
First Department of Surgery, Fukushima Medical University
*Department of Surgery, Fujita Public Hospital

Perforations of Meckel 's diverticulum commonly present as diffuse peritonitis. We report a patient with a penetration of Meckel 's diverticulum who developed severe retroperitonitis. A 69-year-old man was referred to our clinic with a diagnosis of an acute abdomen. The patient had a history of hypertension and diabetes mellitus. On admission, the patient looked pale and unwell. His body temperature was 39.0°C, and his pulse rate was 108 bpm. His systolic arterial blood pressure was 74mmHg. A physical examination upon admission showed a diffuse tenderness throughtout the whole abdomen with rebound tenderness. An abdominal radiograph was normal and showed no free air. A computed tomographic scan of the abdomen, performed after the intravenous administration of a contrast material, showed emphysema in the mesenterium and retroperitoneum. Under a provisional diagnosis of diffuse peritonitis resulting from the perforation of a duodenal ulcer, an emergency operation was performed. A laparotomy revealed a penetration of Meckel 's diverticulum to the mesenterium, with severe acute inflammation and retroperitonitis. As the penetration was covered by the mesoileum, the emphysema extended from the mesoileum to the mesocolon and retroperitoneum. Meckel 's diverticulum was resected using a linear stapler and sufficient drainage was performed. The pathologic diagnosis of the resected specimen showed mucosal necrosis with severe inflammation around the penetration of Meckel 's diverticulum. No aberration of the gastric mucosa or pancreatic mucosa was found. Although the postoperative recovery was complicated by septic shock, respiratory insufficiency, and a transient paralytic bowel obstruction, the patient gradually recovered and was discharged approximately 3 months after surgery. He has been well for 30 months after his discharge.

Key words：Meckel 's diverticulum, retroperitonitis

〔Jpn J Gastroenterol Surg 36：1316—1320, 2003〕

Reprint requests：Zenichiro Saze　Department of Surgery I, Fukushima Medical University
1 Hikarigaoka, Fukushima, 960-1295 JAPAN