日消外会誌　36（9）：1332～1335，2003年

症例報告

盲腸内に重積反転した虫垂癌の１例

東国東広域国保総合病院外科
江上　拓哉　　中村　賢二　　籾井　真二　　田畑　正久

症例は81歳の女性．2002年5月より貧血を指摘されており8月に大腸内視鏡検査にて巨大ポリープ状盲腸癌と診断された．手術を施行したところ盲腸は正常であり，虫垂が根部から腸重積様に盲腸内に反転陥入していた．虫垂癌が発育過程で重積を生じ，盲腸内に反転したものと考えD2郭清を伴う回盲部切除術を施行した．病理組織学的には反転した虫垂の粘膜面に高分化型腺癌を認め一部粘液細胞癌を伴っていた．まれな進展形式を来した虫垂癌症例を経験したので若干の文献的考察を加え報告した．

はじめに

原発性虫垂癌は比較的まれな疾患であり切除大腸癌中0.4%[1]，虫垂切除中0.01～0.11%といわれているが[2]，今回，我々は盲腸内に重積様に反転陥入するという更にまれな病態を来たした虫垂癌を経験したので報告する．

症　例

患者：81歳，女性

主訴：特になし．

既往症：痴呆，陳旧性心筋梗塞

現病歴：2002年5月よりHg 5.7g/dlと貧血を指摘されており，同年8月大腸内視鏡検査にて盲腸に腫瘍性病変を認め当科紹介となった．

現症：腹部に腫瘤などを触知しなかった．

腫瘍マーカー：CEA 1.1ng/ml，CA19-9＜2U/ml

大腸内視鏡検査：盲腸に基部を有する粘膜の不整なポリープ状の隆起性病変を認めた（**Fig. 1**）．生検にてmoderately differentiated adenocarcinomaの診断であった．

注腸造影検査：盲腸に基部を有する隆起性病変を上行結腸内に認めた（**Fig. 2**）．

腹部CT検査：上行結腸内にポリープ状の腫瘤を認めた（**Fig. 3**）．

以上よりポリープ状盲腸癌の診断で手術を施行した．

Fig. 1　Colonfiberspopy showed a huge polypoid lesion arising from the cecum.

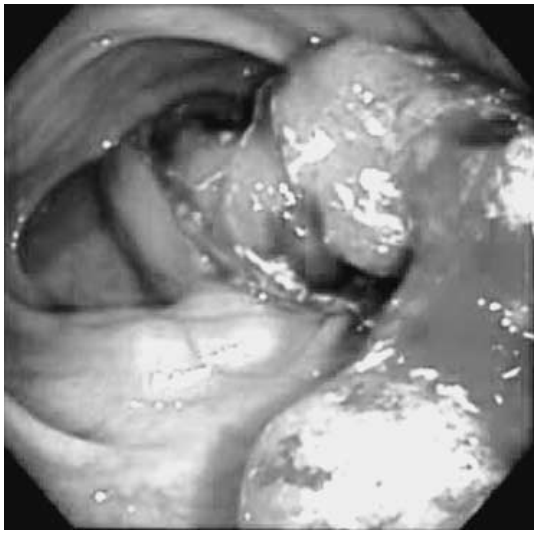

手術所見：虫垂が根部より盲腸内に重積様に反転陥入しており，盲腸壁は正常であったため虫垂癌と考えた．1群リンパ節の腫大を認めたためD2郭清を伴う回盲部切除術を施行した．

切除標本：病変部の断面写真ではポリープ状病変の中心部に漿膜と脂肪組織を認め虫垂が反転していた（**Fig. 4**）．

病理結果：反転した虫垂の粘膜面で異型度の強い細胞が乳頭状に増生しており高分化型腺癌の所見であった．また，下層の腫瘍が浸潤している部

＜2003年3月26日受理＞別刷請求先：江上　拓哉
〒873-0298　大分県東国東郡安岐町大字下原1456
東国東広域国保総合病院外科

Fig. 2 Barium enema showed a huge polypoid lesion arising from the cecum to the ascending colon.

Fig. 3 Abdominal CT scan showed a polypoid lesion in the ascending colon.

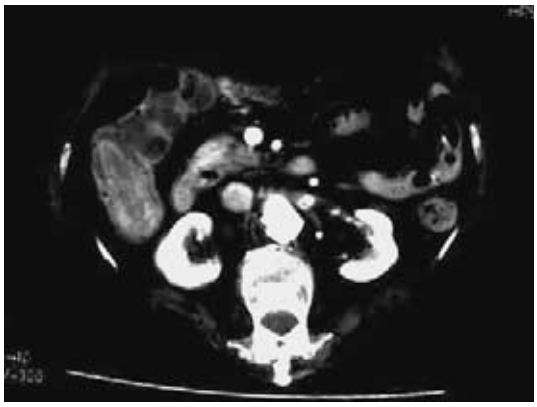

分では粘液産生が目立ち粘液癌を伴っており(**Fig. 5**), ss, ly (3), v (2), INFγ, n1 (+) の所見であった.

考　察

原発性虫垂癌は比較的まれな疾患であり, 切除大腸癌中 0.4%[1], 虫垂切除例中 0.01～0.11% といわれ[2], 組織学的に嚢腫型, 結腸型, 混合型に分類されている. 嚢腫型は粘液産生を有する高分化型

Fig. 4 Macroscopic appearances of the resected specimen.

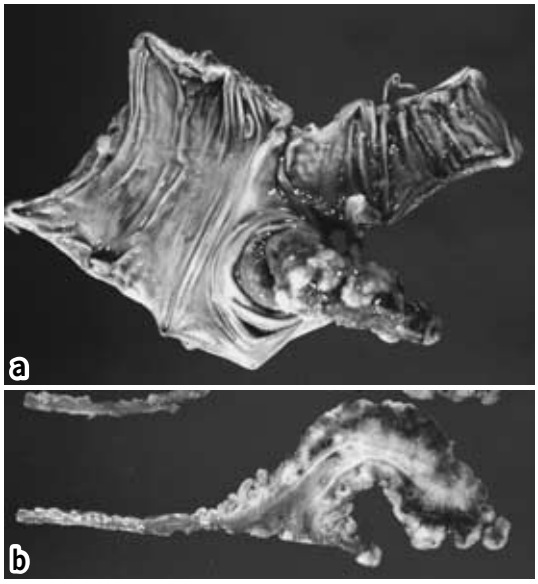

Fig. 5 The histological findings of the tumor was well differentiated adenocarcinoma with mucinous carcinoma (H.E. stain).

乳頭癌で, 嚢胞状に拡張した虫垂内腔に多量の粘液を含み, 破裂により腹膜偽粘液腫を形成することがある. 一般には周囲臓器への浸潤やリンパ行性転移, 血行性転移はまれであるとされている. 結腸型は通常の大腸癌と同様の組織像を呈しリンパ行性転移や血行性転移を来しやすい. 混合型は両者の混合したものである[3]. 本症例は漿膜側に浸潤した部分では粘液癌の所見を呈するものの粘膜側病変には粘液産生を認めず, リンパ節転移も認めたことから結腸型虫垂癌と考えられる.

本症例に特徴的なのは虫垂が重積して盲腸内に反転陥入していたことである．虫垂重積症は手術例，剖検例を含め0.004～0.01%と非常に少ない[4]．その発生機序は虫垂の発育不良や固定不良，広い内腔などの解剖学的要因[5]，虫垂の異物や糞石，ポリープ，粘液嚢腫，腺腫，癌などの良悪性腫瘤[6)7]などの病態生物学的要因が考えられ，異物や腫瘍を排除しようとする異常な蠕動運動で虫垂の粘膜脱が生じ，それに引き続いて重積が生じると推察されている[8]．本症例は虫垂根部近くに癌が発生し，この癌を排除しようとする蠕動運動によって虫垂が反転していったと思われる．一方，癌は虫垂末端に向かい虫垂粘膜に沿って浸潤していったと思われるが盲腸内に虫垂が反転してしまったことにより腹部腫瘤などの症状が出現しにくかったものと思われる．虫垂重積を生じている症例では注腸造影で盲腸部の腫瘤がcoiled spring signを呈し[9]，CT上境界の鮮明な円筒状の腫瘤で軟部組織と同じ密度であるなど[10]の特徴を考慮しなければならない．それでも本疾患が念頭になければ術前診断は困難なことが多い．

原発性虫垂癌の治療に関しては，虫垂がリンパ組織が豊富で粘膜下層と漿膜が近接しているため早期にリンパ節転移や漿膜外進展をきたしやすいことから全例結腸右半切除を施行すべきであるという意見[11]と粘膜内にとどまる非浸潤癌では虫垂切除のみでよい[12]という意見があり，いまだ一定の術式は確立されていない．予後も早期に発見されることが少なく進行例が多いことから本邦では5年生存率は15%程度となっており[11]，早期診断および治療方針の確立が望まれる．

文　献

1) 山際裕史，清水　武，田中　誠ほか：虫垂癌の3例．治療　**62**：1029―1032, 1980
2) Lenriot JP, Huguier M：Adenocarcinoma of the appendix. Am J Surg **155**：470―475, 1988
3) 堅野国幸，坂本秀夫，川角博規ほか：盲腸癌との重複例を含む原発性虫垂癌の2例．日消外会誌 **27**：2039―2043, 1994
4) Collins DC：71000 human appendix specimens-A final report, summarizing forty years study. Am J Proctol **14**：365―381, 1963
5) Jevon GP, Daya D, Qizilbash AH：Intussusception of the appendix-A report of four cases and review of the literature. Arch Pathol Lab Med **116**：960―964, 1992
6) Miyahara M, Saito T, Etoh K et al：Appendical intussusception due to an appendical malignant polyp-an association in a patient with Peutz-Jeghers syndrome；report of a case. Surg Today **25**：834―837, 1995
7) Fink VH, Santos AL, Goldberg SL：Intussusception of the appendix-Case reports and reviews of the literature. Am J Gastroenterol **42**：431―441, 1964
8) Itoh J, Soeno T, Koizumi R：Intussusception of the appendix with a calcified fecalith. Jpn J Surg **17**：195―198, 1987
9) Levine MS, Trenkner SW, Herlinger H et al：Coiled-spring sign of appendical intussusception. Radiology **155**：41―44, 1985
10) Styles RA, Larsen CR：CT appearance of adult intussusception. J Comput Assist Tomogr **7**：331―333, 1983
11) 河野良寛，木村秀幸，片岡和男ほか：原発性虫垂癌の13例．臨外　**37**：1601―1604, 1982
12) 山田一隆，飯島隆志，島津久明ほか：虫垂炎が疑われた虫垂癌．外科　**51**：768―771, 1989

A Case of Primary Carcinoma of the Vermiform Appendix, Invaginating into the Cecum

Takuya Egami, Kenji Nakamura, Shinji Momii and Masahisa Tabata
Department of Surgery, Higashikunisaki Kouiki Hospital

An 81 year-old woman suffering from anemia from May 2002 was diagnosed endoscopically with a huge polypoid cecal cancer tumor in August 2002. At surgery, the cecum was intact and the appendix had invaginated into the cecum. The tumor was preoperatively diagnosed as cecal cancer but proved to be invaginating appendical cancer, necessitating ileocecal resection with lymph node dissection. Histopathological examinations showed well differenciated adenocarcinoma with mucinous carcinoma of the vermiform appendix. We detail this rare case of primary carcinoma of the vermiform appendix invaginating into the cecum together with a discussion of the literature.

Key words：appendical cancer, intussusception

〔Jpn J Gastroenterol Surg 36：1332—1335, 2003〕

Reprint requests：Takuya Egami Department of Surgery, Higashikunisaki Kouiki Hospital
1456 Shimobaru, Ooaza, Aki-machi, Higashikunisaki-gun, 873-0298 JAPAN