日消外会誌　36（9）：1336～1341，2003年

症例報告

肛門管への壁内転移が膣直接浸潤を呈した上部直腸癌の１例

日本医科大学付属第二病院消化器病センター，同　病理*，順天堂大学病理**
水谷　　聡　　塩谷　　猛　　渋谷　哲男
松本　光司*　　藤井　博昭**　森山　雄吉

我々は直腸癌が肛門側壁内に転移し，膣へ直接浸潤した症例を経験した．症例は63歳の女性．不正性器出血で婦人科受診し，膣入口部に1.5cm大の隆起性病変を認めた．諸検査後，多発進行直腸癌（上部直腸（Ra），肛門管（P））および子宮・膣直接浸潤，肝転移（H1）の診断で後方骨盤内臓全摘，肝左葉切除術を施行した．組織学的に主病巣（Ra）は中分化型腺癌であった．肛門管の副病変は高度のリンパ管侵襲を伴い，発育形式が粘膜下・筋層を主とし，構造・細胞異型が主病巣と類似していた．また，遺伝子解析の結果から，リンパ管を経由した壁内転移であると診断した．同病変が膣へ直接浸潤を来たしていた．直腸癌における壁内転移はまれであり，本症例のように壁内転移巣が主病巣から7cm離れ，さらに他臓器浸潤を呈する症例は報告されていない．予後も不良であり，今後さらに厳重な経過観察を必要とする．

はじめに

直腸癌術後局所再発の原因として傍直腸リンパ節転移とともに癌の肛門側への壁内進展が考えられている[1]．我々は，進行直腸癌（Ra）がリンパ行性に肛門側の壁内に転移し，その転移巣から膣への直接浸潤を認めた症例を経験した．なお，病変の記載は大腸癌取扱い規約第6版に準ずる[2]．

症　例

患者：63歳，女性

主訴：不正性器出血

家族歴，既往歴：特記すべき事項なし．

現病歴：2000年8月に婦人科を受診した．膣入口部に1cm大の隆起性病変を認め，生検にて腺癌と診断された．直腸癌の疑いで精査目的に当科紹介となった．肛門・直腸指診，肛門鏡検査にて下部直腸（Rb）に約1cmの腺腫と思われる隆起性病変を認め，肛門管に約2cm大の硬い隆起性病変を認めた．

血液・生化学検査：CEA；123ng/ml，CA19-9；54U/ml，AFP；10 ng/mlと高値であった．

下部消化管X線造影検査：直腸上部（Ra）に2/3周のapple core signを認めた．亜全周性の2型直腸癌と診断した．その他の直腸病変は明らかでなかった（**Fig. 1**）．

Fig. 1　Barium enema showed a semi-circular elevated lesion at the upper rectum.

下部消化管内視鏡検査：肛門管歯状線より約

＜2003年3月26日受理＞別刷請求先：水谷　　聡
〒211-8533　川崎市中原区小杉町1―396　日本医科大学付属第2病院消化器病センター

Fig. 2 Endoscopy revealed a type 2 tumor at the proximal of the 2nd Hauston valve (a). On the dentate line, the elevated lesion absent from the mucosal change was observed (b).

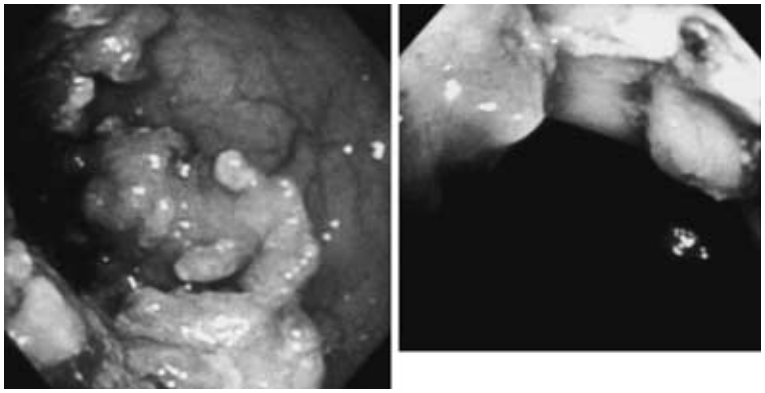

a) b)

Fig. 3 The main tumor was demonstrated at the upper rectum. The other lesion (anal tumor) was present at the anus in magnetic resonance imaging (MRI). And these two lesions were separated.

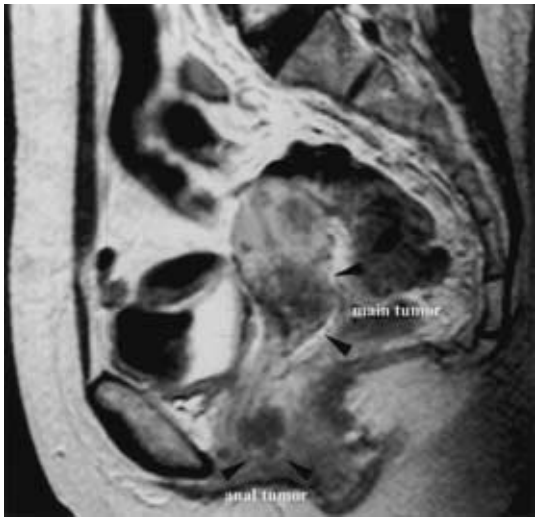

10cm の直腸上部(Ra)に 2/3 周の隆起性病変を認めた．周堤は急峻，明瞭であり，内部に崩れを認め，2 型進行癌(深達度 A1 以深)と診断した．主病変の肛門側 3cm に 1cm 大の Isp polyp を認めた．また，歯状線直上にも約 2cm 大の不正形の隆起性病変を認めた．病変は 3 つの隆起からなり，粘膜面に変化はなかった(**Fig. 2**)．大腸内視鏡検査における生検病理組織検査では主病変からのみ Group 5 が得られたが，腟粘膜生検において腺癌が認められていることより，多発直腸癌と診断した．

骨盤 CT 検査：Ra の腸管壁肥厚を認めた．傍直腸リンパ節は 1cm 大に腫大していた．

骨盤 MRI 検査：T2 強調画像において Ra に周囲の腸管より低信号を呈する腫瘤性病変を認め，一部が子宮との境界が不明瞭となっており，直接浸潤が疑われた．また，肛門管にも約 2cm の低信号の腫瘤性病変を認め，さらにこの腫瘤の腟への浸潤を疑った(**Fig. 3**)．

腹部 CT 検査：単純 CT にて肝左葉に孤立性の 6cm 大の周囲より low density を呈する腫瘤を認めた．造影にて辺縁のみ造影効果を認め，直腸癌の転移性肝腫瘍と診断した．

その他遠隔転移は認めなかった．多発進行直腸癌，転移性肝癌の診断で同年 10 月 23 日後方骨盤内臓全摘，肝左葉切除，胆嚢摘出術を施行した．手術所見では腹膜播種，中枢側リンパ節腫大は認めなかった．主病巣は子宮腟部に強固に癒着し，直接浸潤を疑わせた．また，肛門部副病変が腟に露出していた．転移性肝腫瘍は術中超音波検査においても単発病巣であった．リンパ節郭清は Rb 病変に準じて腸軸 D2, 中枢側 D3 を行った．また側方郭清は術中所見において転移の可能性が低いと判断し，サンプリングのみとした．切除標本で

Fig. 4　Macroscopic finding showed the three lesions（type 2 cencer, adenoma and anal elevated lesion）were independent. And the presistence of the mucosal change was not shown.

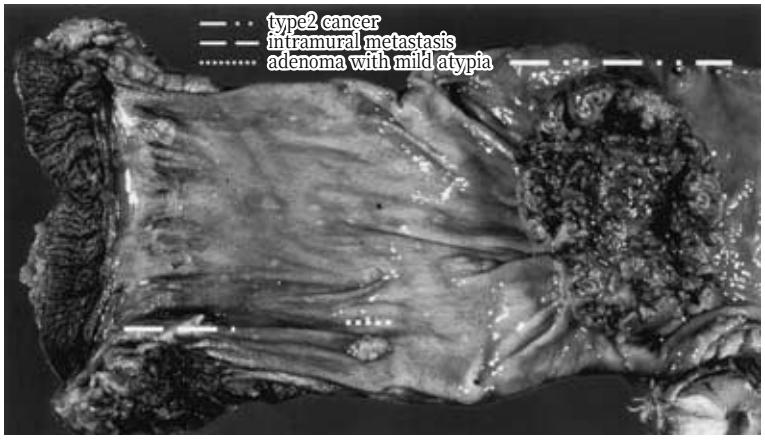

Fig. 5　On the rectal side, the anal lesion on the dentate line grew similarly to the sub mucosal tumor（arrow head）(a). In contrast, the tumor exposed to the mucosa on vaginal side（b).

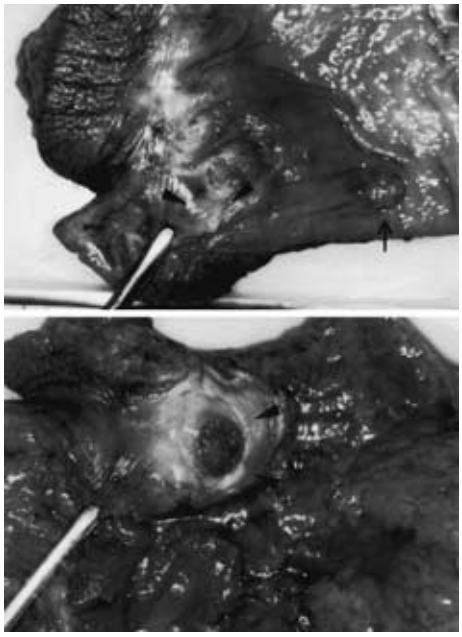

Fig. 6　Histological findings showed moderately differentiated adenocarcinoma at the upper rectum. On the anal side of the main tumor, high-grade lymphatic invasion was observed with a focus on the submucosal layer. The mucosa at the lower rectum was intact from the tumor invasion（H.E.×2.5).

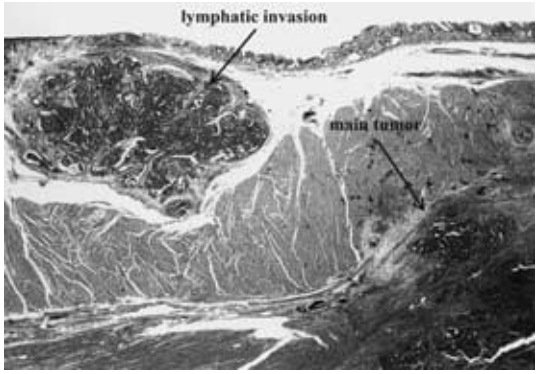

は主病変は腫瘍径 5cm の 2 型進行癌であり, その 3cm, 7cm 肛門側に副病変を認め, おのおのに連続性は認めなかった（**Fig. 4**）．肛門部病変は約 2cm の腫瘤であり，直腸側の粘膜に異常は認めなかった．また，腟粘膜に腫瘍が露出していた（**Fig. 5**）．

病理組織学的診断：主病巣は 2 型, 中分化腺癌, a1, ly2 v0, INFβ で, 組織学的には子宮への直接浸潤は認めなかった. Rb の隆起性病変は腺腫であった. 肛門管の約 2cm 大の隆起性病変は主病巣と同じく中分化腺癌であり，腺管の構造異型や核異型が主病巣と非常に類似していた（ly2, v0, INFβ）．主病巣からこの病変までのリンパ管侵襲が高度であった．リンパ管内に腫瘤を作りながらほぼ連続

Fig. 7 LOH of the both Tumor DNA was identifiable with the two lesions by micro dissection analysis.

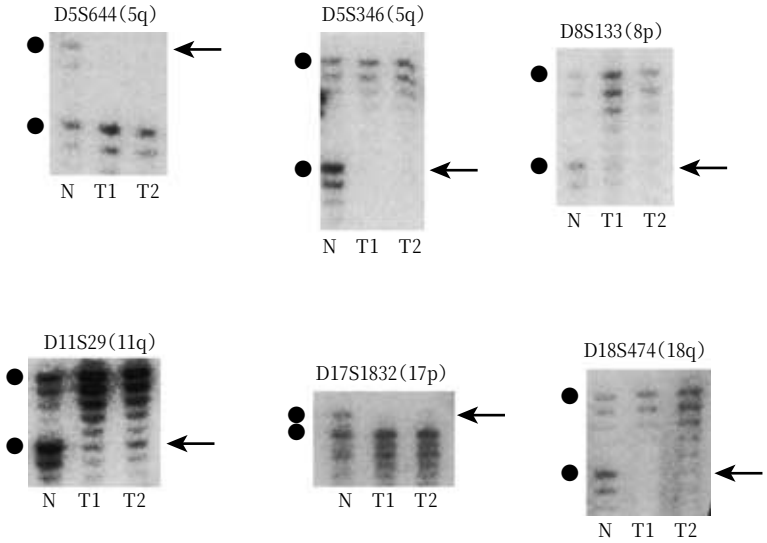

N : normal control DNA
T1 : Tumor DNA from the main lesion
T2 : Tumor DNA from the second lesion
● : Normal alleles ← : LOH

的に肛門部病変に達した．肛門部病変において，直腸側の粘膜層は全て浸潤なく保たれていた．粘膜下・筋層を主とした発育形式を認めることを考慮し，リンパ管を経由しての壁内転移と診断した（**Fig. 6**）．

また，microdissection 法により原発巣と肛門部病巣のヘテロ接合性消失（loss of heterozygosity：以下，LOH）を検索し，肛門部病巣が転移か多発癌かの鑑別も行った[3)4)]．検索した 5q，8p，11q，17p，18q に LOH を，3p，6q，9p，13q に retention（No LOH）を両病変に認め，肛門部病変は主病変の転移と判断した（**Fig. 7**）．これが膣に浸潤していた（**Fig. 8**）．リンパ節転移は腫瘍直下の傍直腸リンパ節（＃251）のみ陽性（1/17）であった．肝臓の病変は病理組織学的にも大腸癌の転移性肝腫瘍と診断した（中分化腺癌）．最終診断は Ra（Ant）type2，中分化腺癌，a1（intramural metastasis a3 vaginae），ly2，v0，INFβ，n1（＋），P0，H 1 M0 stage IV であった．術後経過順調にて術後第 14 病日に補助化学療法（5Fu＋leucovorine：経静脈）を開始し，術後 25 日に退院した．補助化学療法（肝動注）を行ってきたが，術後 1 年 9 か月後，骨盤内再発（膀胱右後面），肺転移を来たしたため，現在，CPT-11 による全身化学療法を行っている．

Fig. 8 Intramural metastasis was also differentiated adenocarcinoma, and this tumor invaded into squamous epithelium of vaginae（H.E.×10）

考　察

一般に腫瘍の壁内転移（intramural metastasis）は食道癌に多く，その切除範囲や悪性度を判断する上で問題となる[5)]．結腸癌では解剖学上，十分な腸軸方向の切除範囲が取れるため問題にはなら

ず，直腸癌においても一般に肛門側断端を2cm以上取っていること，壁内転移は1cm未満が多いことより問題とならないことが多い[6)~9)]．しかし，肛門機能温存を目的とした下部直腸癌（Rb）においては，術後局所再発の観点から重要になってくる場合がある[1)6)]．本邦では大腸癌取扱い規約[2)]で壁内転移は取り上げられておらず，一般には治療法や補助療法における決定因子には加えられていない．欧米においては，壁内転移はdistal intramural spread（以下，DISと略記）として報告されている．DISの定義は，粘膜下層以深における腫瘍の肛門側水平方向への進展とされている[8)9)]．腫瘍先進部まで連続進展する症例と間に正常組織を介する症例（skip lesion）の双方を含んでおり，前者は主病巣からの腫瘍の直接進展，後者はリンパ管を介した進展形式である．一般にDISの出現頻度が大きくなる要因として，肉眼型（type 1, 2＜type 3, 4），組織学的分化度（高分化＜低分化），壁深達度（浅＜深），脈管侵襲（無＜有），腫瘍の環周性（半周＜全周），直腸における占居部位（Rb＞Raもしくは Rb＜Ra），リンパ節転移（無＜有）などが挙げられるが，いずれも互いに独立した危険寄与因子となったとの報告はない[6)8)]．DISの出現頻度はsm癌以深の約6.5～64.9%とばらつきも多い[1)6)~10)]．しかし，ほとんどの症例は主病巣からの連続性病変でありその浸潤距離も1.0cm以内と報告されている[6)]．Skip lesionとして認められるものはDISの約5%以内とされ，前述の通りほぼ全てがリンパ管侵襲から進展した病変と考えられている．主病巣からの距離は0.5cmから3.0cmが多く，転移した腫瘍の径も小さい．本症例のように7cm遠位側に転移し，さらにそれが膣まで浸潤する例は，Med lineおよび医学中央雑誌において我々が検索しえた範囲では他に報告はなかった[1)6)~11)]．DIS陽性直腸癌においては，局所再発率もDIS陽性37.5%，陰性15.1%と高く（$p<0.005$），5年生存率もDIS陽性23.5%，陰性65.0%と陽性症例で悪い（$p<0.001$）[7)]．本症例ではさらに肝転移も認め，腫瘍の病理学的悪性度が高いと考えられた．ところが現行の大腸癌取扱い規約では，主病変はly2である以外は中分化腺癌，深達度a1, v0, INFβであり，病理組織学的に特に悪性度を高める因子は認められない．DIS陽性症例に肝転移が多いとの報告もない．本症例は第6版大腸癌取扱い規約におけるstage IVであり，術後1年9か月で，局所および遠隔に再発を来たしており，今後の症例に対しても局所再発の一要因および悪性度の指標としてDISを念頭におく必要があると考える．

文　献

1）須田武保，畠山勝義，岡本春彦ほか：直腸癌における壁内進展．日本大腸肛門病会誌　**45**：421―426, 1992

2）大腸癌研究会編：大腸癌取扱い規約．第6版．金原出版，東京，1998

3）藤井博昭：LOH解析によるヒト腫瘍クローンの発育伸展に関する研究を中心として．順天堂医　**46**：394―407, 2001

4）Vogelstein B, Fearon ER, Hamilton SR et al：Genetic alterations during colorectal tumor development. N Engl J Med **319**：525―532, 1988

5）磯野可一：食道癌主病巣と壁内進展様式並びにその予後．日外会誌　**74**：1150―1152, 1973

6）桐山正人，高島茂樹，木南義男：進行直腸癌における肛門側壁内進展距離の検討．消外　**12**：1461―1466, 1989

7）長谷和生：直腸癌先進部のbiological attitudeを示す組織学的所見の予後規定因子としての意義に関する研究．日外会誌　**94**：1022―1032, 1993

8）須田武保：直腸癌における壁内進展．日本大腸肛門病会誌　**45**：421―426, 1992

9）Williams NS, Dixon MF, Johnston D：Reappraisal of 5 centimetre rule of distal excision for carcinoma of the rectum：a study of distal intramural spread and of patients ’survival. Br J Surg **70**：150―154, 1983

10）Black WA, Waugh IM：The intramural extension of carcinoma of the descending colon, sigmoid colon and rectosigmoid. Surg Gynecol Obstet **87**：457―464, 1948

11）Franck L, Jean JV, Jacques R et al：Distal intramural spread of carcinoma of the rectum correlated with lymph nodal involvement. Surg Gynecol Obstet **170**：45―48, 1990

Rectal Cancer with Intramural Metastasis Manifesting as Vaginal Invasion：Report of a Surgical Resection

Satoshi Mizutani, Takeshi Shioya, Tetsuo Shibuya, Koshi Matsumoto*
Hiroaki Fujii** and Yukichi Moriyama
Gastrointestional Disease Center, Pathology*, Nippon Medical School 2nd
Hospital and Pathology, Juntendo University**

We report a rare case of distal intramural metastasis by rectal cancer. A 63-year-old woman was admitted to a gynecological hospital for irregular genital bleeding. Ba-enema examination and colonoscopy disclosed cancer of the upper rectum. An elevated lesion（1.5cm）at the posterior wall of the fornix vaginae was detectede by vaginoscopy and this was preoperatively diagnosed as multiple rectal cancer. Abdominal computed tomography（CT）and angiography suggested a metastatic liver tumor of left lobe（H1）. Posterior pelvic exenteration, left lobectomy of the liver, and cholecystectomy were done. Macroscopically type 2 rectal cancer was found and a polipoid lesion separated 7cm from the main tumor was located in the anus. Histopathologically, the main tumor in the upper rectum（circled）was a moderatelly differentiated adenocarcinoma and a1 n1, while the anal polipoid lesion was intramural metastasis of the rectal cancer. The presence of the tumoral embolism in lymphatic vessels, the growth pattern mostly at the submucosal and muscle layers, and the similarity of structural and cellular heterogenisity showed the polipoid lesion to be intramural metastasis invading the vagina. Furthermore in the DNA analysis, loss of heterozygosity of these tumors was consistent with the histopathological finding. Intramural metastasis (spread) in rectal cancer is rare. This is, to our knowledge, the first report to demonstrate that intramural metastastic tumor is located about 7cm from main tumor and it invades vagina. Rectal cancer with intramural metastasis has a poor prognosis. We should have meticulous care for follow up in this case.

Key words：rectal cancer, intramural metastasis

〔Jpn J Gastroenterol Surg 36：1336—1341, 2003〕

Reprint requests：Satoshi Mizutani　Nippon Medical School 2nd Hospital Gastro-intestional Disease Center
1-396 Kosugi Nakahara Kawasaki Kanagawa JAPAN