日消外会誌　36（10）：1379～1384，2003 年

症例報告

胸部上部食道に発生した食道憩室内癌の１例

恵佑会札幌病院外科[1)]
北海道大学院医学研究科腫瘍外科学分野[2)]
海老原裕磨[1)2)]　久須美貴哉[1)]　細川　正夫[1)]　加藤　紘之[2)]

食道憩室に生じた癌の報告はまれである．われわれは，胸部上部食道の憩室内に発生した食道癌の１例を経験したので報告する．

症例は 57 歳の男性．食欲不振，体重減少を主訴に近医受診．上部消化管造影検査・内視鏡検査にて胸部上部食道憩室内に１型の隆起性病変が認められ，生検にて扁平上皮癌であった．17 歳時に肺結核のため右肺上葉切除術を施行されているため開胸困難と考え，非開胸・胸骨縦切にて胸部食道全摘術ならびに胃管による後縦隔再建術を施行した．術中所見において，憩室は周囲の組織と強固に癒着しており，結核による牽引性憩室と考えられた．切除標本では，2.7×2.2cm の１型の腫瘍が憩室内に認められ病理診断は高分化型扁平上皮癌で，pT3N0M0 stage II[1)]であった．病理学的に憩室入口部には正常食道粘膜が認められ，癌は憩室内に限局していた．

はじめに

食道憩室は比較的よくみられる疾患であるが，憩室内に癌が発生することはまれである．1981 年から 2001 年までに当院において食道癌と診断された 2,115 例中，憩室内癌は 2 例であった．1 例は，全身状態不良にて治療が完遂されていない．今回，外科的切除を施行した胸部上部食道憩室内扁平上皮癌の１例を文献的考察を加えて報告する．

症　例

症例：57 歳，男性

主訴：食欲不振，体重減少

既往歴：17 歳時肺結核にて右肺上葉切除術を施行された．

現病歴：平成 13 年 5 月頃より食欲不振，体重減少を自覚し同年 6 月近医を受診．上部消化管内視鏡検査にて食道憩室内に隆起性病変を認め，精査加療目的にて当院へ紹介入院となった．

入院時現症：身長 166.8cm，体重 47.8kg，胸部・腹部所見に特記すべきことなし．表在リンパ節も触知しなかった．

入院時検査所見：血液生化学検査に異常は認めず，SCC は 2.2 ng/ml と上昇を認めた．

上部消化管造影検査所見：胸部上部食道前壁に約 3cm の憩室を，またその内部に１型の隆起性病変を認めた（**Fig. 1**）．

上部消化管内視鏡検査所見：切歯列より 23cm の食道前壁に約 2.5cm の憩室を認め，憩室内の口側壁に隆起性病変が認められた（**Fig. 2A**）．ルゴール染色では，憩室内にならびにその周囲に不染帯を認めた（**Fig. 2B**）．同時に生検を施行し，憩室内の病変部から採取した標本では扁平上皮癌と診断された．しかし，憩室外のルゴール不染部から採取した標本からは，癌との診断はなされなかった．精査時を除けば憩室内外に食物残渣が存在した点も考慮して，憩室外の所見は食道炎と考えた．

超音波内視鏡検査所見：腫瘍は不均一な低エコーを示していた．憩室壁の菲薄化が強く，層構造は不鮮明であるが一部に筋層の途絶が認められ深達度は T2 と診断した（**Fig. 2C**）．

CT 検査所見：胸鎖関節下縁レベルの胸部上部

＜2003 年 4 月 30 日受理＞別刷請求先：海老原裕磨
〒060-8638　札幌市北区北 15 条西 7 丁目　北海道大学腫瘍外科学講座

Fig. 1　Esophagography reveals a upper thoracic esophageal diverticulum about 3 cm in diameter with an elevated lesion（arrow）.

食道から前方に突出する air density を認めた．その内部に異常構造は認められなかった．肺転移，肝転移，頸部および縦隔リンパ節腫脹などは認めなかった．また，肺野条件では両肺尖部に著明な胸膜肥厚像を認めた．

以上の所見から，胸部上部食道憩室内に発生した食道癌（深達度 MP）と診断し，平成 13 年 7 月 27 日非開胸・胸骨縦切開アプローチによる胸部食道全摘術ならびに胃管による後縦隔再建術を施行した．

手術所見：胸部上部食道前壁から左壁にかけて直径約 3cm の憩室を認め，憩室と周囲組織との炎症性癒着が見られた．また，上縦隔リンパ節の炎症性変化もあり，結核による牽引性憩室と考えられた．明らかな外膜浸潤やリンパ節転移は認められず肉眼所見は T2N0M0 stage II[1]であった．

切除標本所見：胸部上部食道に縦 2.9×横 2.5×深さ 1.2cm の縦長の憩室を認め，内部に 2.7×2.2 cm の 1 型の腫瘍が認められた．憩室外進展は認

Fig. 2　（A）Endoscopic picture shows an elevated lesion（1 plateau type）in a upper thoracic esophageal diverticulum.（B）By lugol staining, an elevated lesion and a upper thoracic esophageal diverticulum were not stained.（C）Endscopic Ultrasonogram shows the tumor located within the muscular layer（MP）.

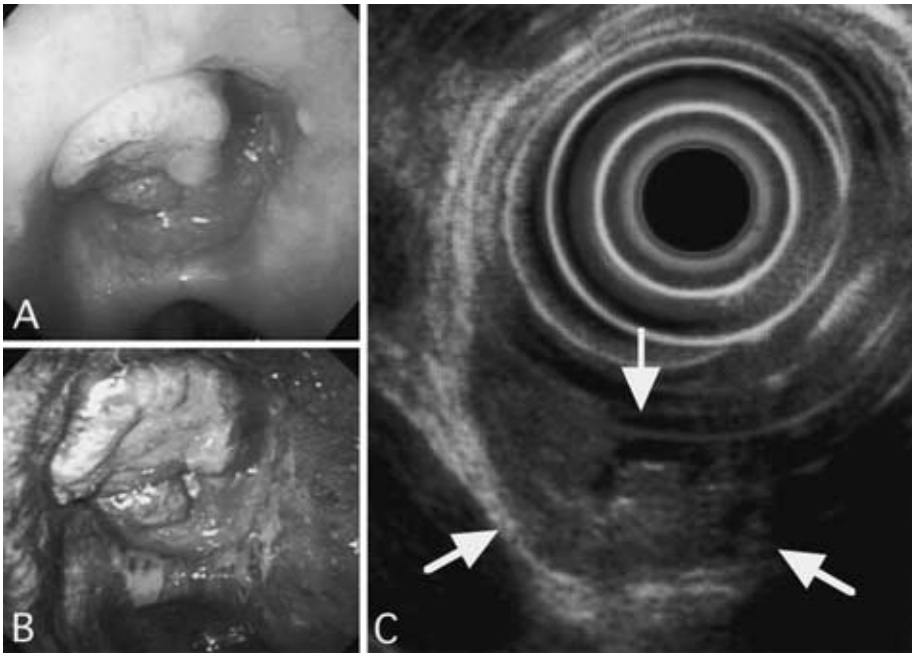

Fig. 3 Resected specimen shows 1plateau type lesion in the upper thoracic esophagus. There were no abnormal finding except the diverticulum.

Fig. 4 Histological findings revealed well differentiated squamous cell carcinoma, pT3, ly0, v0, pN0. (HE stain×3.0)

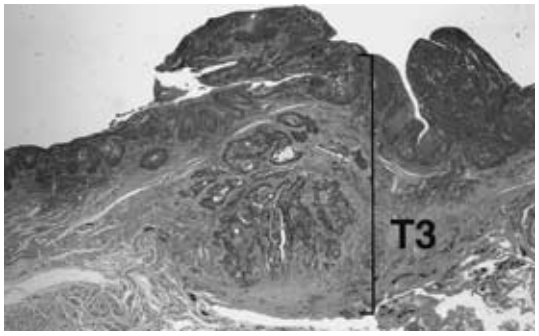

めなかった（**Fig. 3**）.

病理組織学的所見：癌は浸潤性に増殖し筋層を越え，一部に外膜浸潤を認めた．胞巣形成の傾向を有し角化もみられる高分化扁平上皮癌であり，リンパ管や血管侵襲像などは認められなかった（**Fig. 4**）．憩室入口部では正常食道粘膜が認められ，癌は憩室内に限局していた．病理診断は，squamous cell carcinoma，well differentiated，infβ,pT3(pAd), ie(−), ly0, v0, pIM0, pN0, pPM 21mm, pDM230mm, pEM1mm, Stage II[1]であった．

術後補助療法なしで，14か月経過した現在も再発なく外来通院中である．

考　察

食道憩室の頻度は，Postlethwait ら[2]の報告によると咽頭食道憩室 54.7%，気管分岐部憩室 26.2%，横隔膜上憩室 12.7% とされており諸外国では咽頭食道憩室が多く認められている．また，本邦では気管分岐部憩室が多く，千野ら[3]によると咽頭食道憩室 15.8%，気管分岐部憩室 73.0%，横隔膜上憩室 11.2% と報告されている．本症例では胸部上部食道に発生した憩室であり，発生部位からみるとまれである．

食道憩室内の発癌要因として食物のうっ滞による慢性刺激や憩室炎の関与が考えられている[4]が，発生原因はいまだ不明である．憩室内癌の頻度は，当院における 1981 年から 2001 年までに食道癌と診断された 2,115 例中，2 例（0.09%）である．また，外科的切除された食道癌 1,342 例中，本症例 1 例のみであった．本邦では八板らが第 34 回食道疾患研究会における全国アンケート調査により[5]，食道憩室 1,169 例のうち憩室内癌を 7 例（0.60%）に認めたと報告している．われわれが検索しえたかぎり自験例は本邦 30 例目にあたり，まれな疾患であるといえる（**Table 1**）．この 30 例について検討すると性別では記載のみられる 28 例中男性が 21 例と多く，年齢は 33〜76 歳（平均 66.2 歳）であった．部位は，記載のみられる 28 例中，咽頭食道憩室 1 例，胸部上部食道憩室 2 例，気管分岐部憩室 21 例，横隔膜上憩室 4 例であった．Fujita ら[6]の諸外国例を含めた憩室内癌 45 例の集計によれば，咽頭食道憩室 30 例，気管分岐部憩室 5 例，横隔膜上憩室 10 例であり気管分岐部憩室 5 例のうち 3 例は本邦報告例であった．本邦では気管分岐部憩室内癌が多く，欧米では咽頭食道憩室内癌が多い傾向を示しているが，これは前述のごとく欧米と本邦の憩室好発部位ならびに発生頻度が異なっているためと考えられる．本症例は，胸部上部食道憩室内癌であり本邦報告 2 例目である．胸部上部食道に憩室が発生した理由として，本症例は既往歴に肺結核があり，右肺上葉切除術が施行されている．また，今回の手術所見でも上縦隔リンパ節の炎症性変化を認めた．これらのことより，結核ならびに肺切除術後性変化による牽引性憩室であると考えられた．病理組織学的には，記載のある 25 例中 24 例が扁平上皮癌であるが，八

Table 1　Cases of esophageal carcinoma in diverticulum in Japan

No	Author	Year	Age	Sex	Location	Histology	Depth	Treatment
1	Kiyama[14]	1962	72	M	middle	Squamous cell ca	?	Jejunostomy
2	Nakagawa[15]	1967	33	M	middle	Squamous cell ca	?	Diverticulectomy
3	Iizuka[16]	1973	69	M	middle	?	?	Radiation
4	Fujita[6]	1980	74	M	middle	Squamous cell ca	T3	Esophagectomy
5	Fujisaki[4]	1980	62	M	middle	Squamous cell ca	T2	Radiation + Ope
6	Fujisaki[4]	1980	74	M	middle	Squamous cell ca	T3	Operation
7	Kikuchi[10]	1981	75	M	middle	Squamous cell ca	?	Radiation
8	Sakurai[17]	1982	67	M	middle	Squamous cell ca	T3	Esophagectomy
9	Ide[18]	1983	65	M	lower	Squamous cell ca	T1a	Esophagectomy
10	Koizumi[19]	1983	66	M	middle	?	T1b	Esophagectomy
11	Okamura[20]	1983	65	M	middle	Squamous cell ca	T3	Esophagectomy
12	Mita[21]	1983	65	M	middle	Squamous cell ca	T3	Esophagectomy
13	Yaita[5]	1983	71	F	middle	Tubular adeno ca	T2	?
14	Kotake[22]	1984	?	?	lower	?	?	?
15	Mizobuchi[23]	1985	?	?	?	?	?	?
16	Tsunoka[24]	1985	60	M	upper	Squamous cell ca	T1b	Esophagectomy
17	Saitou[25]	1989	75	M	middle	Squamous cell ca	?	Radiation
18	Saitou[25]	1989	74	F	middle	Squamous cell ca	?	Esophagectomy
19	Okushiba[13]	1990	76	M	middle	Squamous cell ca	T3	Radiation + Ope
20	Tashiro[8]	1990	68	F	middle	Squamous cell ca	T1b	Esophagectomy
21	Okamoto[26]	1991	51	M	middle	Squamous cell ca	T3	Esophagectomy
22	Chino[3]	1991	54	F	middle	Squamous cell ca	T1b	Esophagectomy
23	Okano[27]	1993	69	M	middle	Squamous cell ca	T1b	Esophagectomy
24	Chino[3]	1994	74	F	lower	Squamous cell ca	Tis	Esophagectomy
25	Minamide[9]	1994	61	F	?	Squamous cell ca	T1a	EMR
26	Hasegawa[28]	1997	78	M	upper	Squamous cell ca	Tis	Esophagectomy
27	Ikeyama[29]	1997	62	M	middle	Squamous cell ca	T1a	Diverticulectomy
28	Satou[30]	1999	70	M	middle	Squamous cell ca	T1a/T1a	Esophagectomy
29	Suda[31]	1999	66	F	lower	?	T4	Esophagectomy
30	Our case	2001	57	M	upper	Squamous cell ca	T3	Esophagectomy

百坂ら[7]が腺癌の1例を報告し，憩室の異所性胃粘膜からの発生を示唆している．深達度は，記載のある22例のうち11例がT2以上の進行癌であり，表在癌は11例であった．特に，過去10年をみると進行癌3例に対し，表在癌7例と早期発見治療がなされる症例が増加している．

診断に関しては，X線造影検査では憩室の存在のために癌の描出が難しく，内視鏡検査の方がより有用と考えられる．特に，ルゴール染色による色素内視鏡下生検は必須の検査法で，X線造影検査や通常内視鏡検査にて憩室部に異常が認められる場合には必ず施行すべきであるとされている[8]．深達度診断に関しては通常のX線造影検査，内視鏡観察のほか超音波内視鏡が普及しており有用である．しかし，憩室症例ではプローブを垂直にあてにくいため，食道壁の5層構造を確認することは難しい．実際，本症例においても術前深達度はT2としていたが病理診断では外膜浸潤が認められ深達度T3であった．憩室内癌の場合，憩室の構造上予想以上に癌の深達度が深い場合があり留意すべきである．

通常，食道表在癌に対しては内視鏡的粘膜切除術（EMR）が施行されることも多いが，憩室内に発生した癌に対しては筋層が薄いために穿孔の危険性が高く，南井ら[9]は憩室内の粘膜癌にEMRを施行し穿孔をきたした1例を報告している．また，放射線療法では食道憩室内癌に60Co 5600 rads照射後，腫瘍の消失をみたという菊池ら[10]の

報告があるが，Donald ら[11]は咽頭食道憩室内癌の放射線治療による初回治療例は全例不成功であったと報告している．外科的治療に関しては，憩室切除のみで長期生存を得たとの報告[12]もあるが，やはり積極的な食道切除，リンパ節郭清を勧めるものが多い[8)13)17)]．われわれも本症例に対し，食道切除・リンパ節郭清を治療方針としたが，結核による右肺上葉切除術が施行されていること，ならびに画像所見から標準開胸操作は困難と考えた．そのため頸部操作に加え，胸骨縦切開アプローチによる上縦隔郭清を選択し根治的手術を施行しえた．

憩室内癌の予後は，Fujita ら[6]によると1年生存率 37.9%，5年生存率 3.4% と報告されており非常に不良である．これは大部分の症例が，進行癌であることや病理組織学的に憩室壁は薄く，仮性憩室の場合など筋層を欠くために憩室内に癌がいったん発生すると早期に外膜に達してしまう特殊性[13]も関係していると考えられる．最近の報告では早期発見治療されている症例が多くなっているため生存率も改善傾向にあると思われるが，憩室内癌では術前診断より深達度が深くなっている場合が多く，そのことを十分考慮し，治療法を選択すべきであると思われる．

文　献

1）日本食道疾患研究会編：臨床・病理食道癌取扱い規約．第9版．金原出版，東京，1999
2）Postlethwait RW：Diverticula of the esophagus. Edited by Postlethwait RW. Surgery of the esophagus, 2nd edition. Appleton-Century-Crofts, Norwalk, 1986, p129—159
3）千野　修，幕内博康，町村貴郎ほか：憩室内に発生した食道表在癌の2例．Gastroenterol Endosc **38**：303—309, 1996
4）藤崎真人，安藤暢敏，渡辺良友ほか：食道憩室内癌の検討．日臨外医会誌　**41**：137, 1980
5）八板　朗，嶺　博之，雷　哲明ほか：本邦における良性食道疾患に併存した食道癌．日消外会誌 **17**：681—689, 1984
6）Fujita H, Kakegawa T, Shima S et al：Carcinoma within a middle esophageal (parabronchial) diverticulum：A case of report and the review of the literature. Jpn J Surg **10**：142—148, 1980
7）八百坂透，森合哲也，宮川宏之ほか：中部食道憩室内癌の1例．Gastroenterol Endosc **25**：960, 1983
8）田代和則，古川正人，中田俊則：食道憩室内の早期癌の1例．日消外会誌　**23**：2264—2268, 1990
9）南出純二，小泉博義，森脇良太ほか：内視鏡的粘膜切除により穿孔を来した1例．日消外会誌 **27**：168, 1994
10）菊池雄三，上北洋一，浅野　章ほか：食道憩室より発生したと思われる食道癌の1例．北海道外科誌　**26**：86—87, 1981
11）Donald PJ, Huffman DI：Carcinoma in Zenker 's diverticulum. Head Neck Surg **2**：71—75, 1979
12）Huang B, Unni KK, Payne WS：Long-term survival following diverticulectomy for cancer in pharyngoesophageal（Zenker 's）diverticulum. Ann Thorac Surg **38**：207—210, 1984
13）奥芝俊一，松原敏樹，中川　健ほか：食道憩室癌と胃重複癌を伴う同時性三重癌の1例. Oncologia **22**：107—113, 1980
14）木山　保，木下広明，河野　実：巨大食道憩室と胃に発生した重複癌の1剖検例．消病の臨　**4**：48—54, 1962
15）中川二郎，松本陽一，古賀昭夫ほか：食道憩室の5例．外科　**29**：380—386, 1976
16）飯塚紀文，平田克治，三富利夫：憩室から発生したと思われる食道癌の1例．日消外会誌　**6**：324, 1973
17）桜井　剛，下田悠一郎，北川晋二ほか：中部食道憩室内微小食道癌の1例．Gastroenterol Endosc **24**：81—85, 1982
18）井手博子，遠藤光夫，山田明義ほか：食道憩室にみられた微小早期癌．日消外会誌　**16**：2143, 1983
19）小泉欣也，牧野耕治，安富　徹ほか：食道憩室内に発生した早期食道癌の1例．日消外会誌　**16**：2143, 1983
20）岡村正造，中澤三郎，川口新平ほか：Carcinoma in situ および dysplasia を伴った食道憩室内癌の1例．胃と腸　**18**：1215—1221, 1983
21）三田三郎，北村　宏，小林建仁ほか：食道憩室内癌の1例．日消外会誌　**16**：2143, 1983
22）小竹英俊，佐藤義憲，鈴木教敬ほか：食道憩室内に合併した扁平上皮癌の1例．日消病会誌　**81**：2623, 1984
23）溝渕俊二，小越章平，山城敏行ほか：食道憩室内癌の1例．日胸外会誌　**33**：2312, 1985
24）角鹿精二，宮治　真，竹島彰彦ほか：食道憩室から発生した早期と考えられる食道癌の1例．Gastroenterol Endosc **27**：1881, 1985
25）斎藤泰博，菊池雄三，早坂和正ほか：憩室より発生したと思われる食道癌3例の治療経験．北海道外科誌　**34**：155, 1989
26）岡本哲彦，矢野公一，有森正樹ほか：食道憩室内

癌の1例．消外　**14**：341―346, 1991
27）岡野滋行，大野義一朗，佐藤　務ほか：食道憩室より発生した食道癌の1例．日臨外医会誌　**55**：2965, 1994
28）長谷川正樹，海部　勉，武藤一朗ほか：咽頭食道憩室内に発生した食道表在癌の1例．臨外　**54**：131―133, 1999
29）池山　隆，服部龍夫，宮田完志ほか：食道憩室内に発生し憩室切除を行った早期食道癌の1例．日消外会誌　**32**：916, 1999
30）佐藤　滋，高木　融，黒田直樹ほか：食道憩室内に生じた早期食道癌の1例．日外科系連会誌　**24**：491, 1999
31）須田　賢，秋山清次，関口宏之ほか：憩室より発生した食道癌の1切除例．日消外会誌　**32**：926, 1999

A Case of Carcinoma in a Upper Thoracic Esophageal Diverticulum

Yuma Ebihara[1)2)], Takaya Kusumi[1)], Masao Hosokawa[1)] and Hiroyuki Katoh[2)]
[1)]Department of Surgery, Keiyukai Sapporo Hospital
[2)]Department of Oncologic Surgery, Hokkaido University, School of Medicine

Carcinoma of esophageal diverticular origin has rarely been reported. We report a case of esophageal carcinoma originating in the upper thoracic esophageal diverticulum, the 30th such case reported in Japan. A 57-year-old man with appetite and weight loss was found in barium studies to have diverticulum of the upper thoracic esophagus. Endoscopy showed an elevated lesion in the esophageal diverticulum. A biopsy suggested well-differentiated squamous cell carcinoma that had invaded the muscle layer, necessitating total thoracic esophagectomy through a median sternotomy and median laparotomy. The resected specimen consisted of a round elevated 3cm lesion in the upper thoracic esophagus. The pathological diagnosis was well differentiated squamous cell carcinoma, pT3N0M0 stage II. The man was discharged on postoperative day 32. This is the second case, to our knowledge, of carcinoma arising in the upper thoracic esophageal diverticulum.

Key words：esophageal carcinoma in diverticulum, esophageal diverticulum

〔Jpn J Gastroenterol Surg 36：1379―1384, 2003〕

Reprint requests：Yuma Ebihara　Department of Surgical Oncology, Division of Cancer Medicine, Hokkaido University Graduate School of Medicine
Noth 15, West 7, Kita-ku, Sapporo, 060-8638 JAPAN