日消外会誌　36（10）：1406～1409，2003 年

症例報告

転移リンパ節に腺扁平上皮癌を認めた胃腺癌の１手術症例

宮崎医科大学第 2 外科

河野　文彰　　関屋　　亮　　篠原　立大
中平　孝明　　中島　　健　　榎本　雄介
中村　都英　　松崎　泰憲　　鬼塚　敏男

転移リンパ節に腺扁平上皮癌を認めた原発性胃腺癌の 1 例を経験した．症例は 76 歳の女性．自覚症状なく，貧血の精査で行った胃内視鏡検査で異常を指摘され当科へ入院となった．胃内視鏡検査では胃体部後壁に陥凹性病変を認め，生検にて低分化型腺癌の診断を得た．手術は胃全摘術および脾・膵体尾部合併切除，Roux-en Y 再建を行った．小彎に腫大した壁在リンパ節を認め膵へ直接浸潤していた．切除標本の病理組織所見では 0-IIc，poorly differentiated adenocarcinoma，大きさは 4.0×2.5cm であり進達度は sm2 であった．しかし，転移リンパ節の組織像は adenosquamous cell carcinoma を呈していた．本症例は非常にまれであるとともに胃腺扁平上皮癌の発生において腺癌からの扁平上皮癌化生説をつよく支持するものと考えられた．

はじめに

胃原発悪性腫瘍のうち腺扁平上皮癌は比較的まれな疾患であり，その病態は明らかにされていない．今回われわれは，リンパ節に腺扁平上皮癌転移を認めた原発性胃腺癌の 1 例を経験したので若干の文献的考察を加え報告する．

症　例

症　例：76 歳，女性

主　訴：自覚症状なし．

既往歴：1998 年 3 月に乳癌にて右乳房切除術施行（invasive ductal carcionoma，T2，n0，M0，stage IIA）．以降 2000 年 9 月まで抗癌剤内服中．

現病歴：1998 年の乳癌術後より貧血を指摘されていた．2000 年 12 月に貧血の精査のために近医を受診し胃内視鏡検査を施行されたところ，胃体部後壁に陥凹性病変を認めた．生検にて group V，adenocarcinoma の診断を得たため，2001 年 1 月 11 日に手術目的にて当科へ入院となった．

入院時現症：身長 166cm，体重 75kg．結膜に若干の貧血を認め，右前胸部に乳房切除術の手術瘢痕を認めたが，その他の胸腹部は聴診・触診とも異常なく，表在リンパ節は触知しなかった．

血液検査所見：Hb 10.7 g/dl と若干の貧血を認める以外に血液一般および生化学，凝固系検査にて異常所見は認めなかった．CEA 4.3 ng/ml，AFP 0.9 ng/ml と腫瘍マーカーにも異常はなかった．

上部消化管造影検査：二重造影にて胃体部後壁に fold convergence を伴う陥凹性病変を認め，fold の先端は途絶および虫食い像変化を伴っていた．

上部消化管内視鏡検査：胃体部後壁に fold convergence を伴う辺縁不整な陥凹性病変を認めた（**Fig. 1**）．同部位からの生検にて低分化腺癌の診断を得た．

腹部造影 CT：胃小彎側に大小多数のリンパ節を認め，リンパ節転移が疑われた（**Fig. 2**）．明らかな肝転移巣や腹腔内播種像は認めなかった．

以上より胃腺癌の診断にて手術を施行した．

手術所見：腹部正中切開にて開腹．腹水や腹膜播種，肝転移は認めなかったが，小網に硬く腫大したリンパ節（No. 3）が認められ膵に直接浸潤していた．胃体部後壁の腫瘍は漿膜面には浸潤を認めなかった．胃全摘術，2 群リンパ節郭清，膵脾合

＜2003 年 4 月 30 日受理＞別刷請求先：河野　文彰
〒889-1692　宮崎県宮崎郡清武町大字 5200　宮崎医科大学第 2 外科

Fig. 1 Gastroscopy revealed 0-IIc lesion on the posterior wall of the middle body and biopsy showed adenocarcinoma.

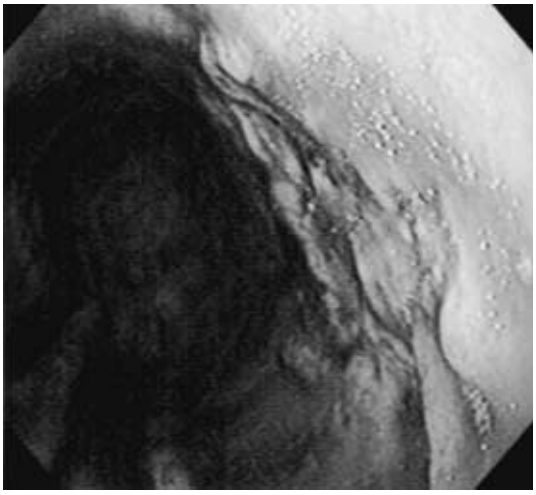

Fig. 2 Abdominal CT demonstrated the swollen lymph nodes on the lesser curvature side of the stomach.

併切除術を行った．再建は Roux-en Y reconstraction にて行った．

切除標本：胃体部上部後壁に 4.0×2.5cm の 0-IIc 病変を認めた．漿膜面から観察すると壁在リンパ節（No. 3）の膵への浸潤を認めた（**Fig. 3**）．

Fig. 3 Macroscopic findings of the resected specimen. The small ulcerative lesion was located in the posterior wall of stomach.



病理組織所見：胃体部の腫瘍は低分化型腺癌の形態を呈しており，一部に signet ring cell の混在を認めた．しかし，連続切片にて検索したが明らかな扁平上皮癌成分は認めなかった．転移リンパ節（No. 3, No. 7, No. 11p）には低分化型腺癌に混在して多くの中分化型扁平上皮癌成分を認めた．組織学的進行度は sm2（1,000μm），n2（＋）(No. 3 7/10, No. 7 2/2, No11p 1/1), ly2, v1, P0, H0, stage II であった（**Fig. 4**）．

術後経過：術後合併症もなく経過は良好で術後 37 日で退院となった．術後化学療法として Doxifluridine 600mg/日を経口投与した．退院後しばらくして食欲不振が出現し腹部 CT にて多発肝転移が認められ，術後 120 日目に死亡した．

Fig. 4　(a) Microscopic findings of gastric ulcerative lesion showed poorly differentiated adenocarcinoma which invases submucosal layer (sm massive 1,000 μm). (H-E stain, ×10). (b) Microscopic findings of resected lymph nodes showed squamous cell carcinoma component (white arrowhead) and adenocarcinoma component (black arrowhead). (H-E stain ×50).

a

b

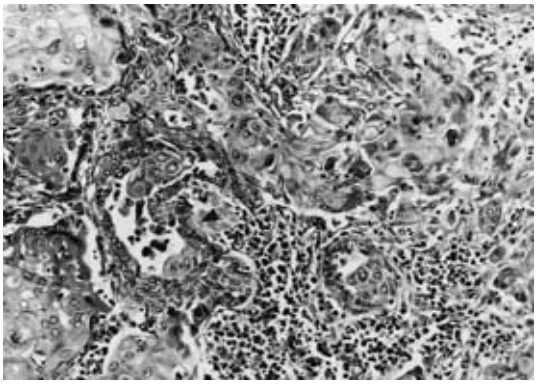

考　察

胃原発の腺扁平上皮癌は胃癌取扱い規約(第13版)によれば特殊型と分類されており[1]，その発生頻度は0.2～0.4%と比較的まれとされている[2)～4)]．一般的に原発性腺癌と比較して，潰瘍形成性の進行例が多く，リンパ節転移や病理組織学的に脈管浸潤を高率に認めることなどが特徴とされている．実際に当科で過去25年間に施行された胃癌手術症例660例のうち，腺扁平上皮癌は本症を含め7例(1.1%)と諸家らの報告に比べ若干多い傾向にあったが，本症例を除く6例すべて原発巣の壁深達度はss以深で，脈管侵襲・リンパ節転移とも高度であった．

しかし，本症例のように転移リンパ節に腺扁平上皮癌を認め，原発巣に扁平上皮癌成分を認めないものは非常に珍しく，われわれが検索しえた限りでは，大崎ら[5]の報告した1例のみであった．さらに，原発巣の深達度がsmにとどまっており，早期癌形態をとっていたことも本症例に興味が注がれるところである．何ら[6]によると本邦での早期腺扁平上皮癌症例は1995年までに15例が報告されるにすぎておらず，その2つの面から見てみても非常にまれな症例であることが考えられた．

本症例は原発巣が早期腺癌形態をとっているにもかかわらず，臨床病理学的には他の腺扁平上皮癌と同様に高度のリンパ節転移や脈管侵襲を認めていた．また根治手術を施行されたにも関わらず，術後4か月に肝転移再発により死亡しており，その性格は従来の胃腺扁平上皮癌と同様に悪性度の高いものと考えられた．

また芥川ら[7]は乳癌の胃転移の本邦報告例について検討しており，乳癌の転移臓器として，胃は非常にまれとしている．患者は以前に乳癌の手術を施行されており，乳癌の胃周囲リンパ節転移も考えられたが，乳癌の病理組織像とは大きく異なっていたことや，乳癌の手術は根治的に行われリンパ節転移もなかったことにより乳癌のリンパ節転移ではないと考えた．

胃腺扁平上皮癌の発生については諸説があり1)腺癌の扁平上皮癌化生説，2)胃粘膜の扁平上皮化生部からの癌化説，3)異所性迷入扁平上皮の癌化説，4)未分化基底細胞の扁平上皮癌化説，5)多方向分化能をもつ細胞の癌化説などが現在提唱されている．唐土[8]のように最近の多くの著者らは腺癌の扁平上皮癌化生説を支持しているが，鍋谷ら[9]や和気ら[10]のように他の機序を示唆する報告もあり，現在も一定の見解は得られていない．今回の症例においては原発巣は低分化腺癌の形態をとっているものの扁平上皮癌成分を認めず，転移リンパ節では低分化型腺癌成分に混在し扁平上皮癌成分を多く認めた．これはリンパ節に転移した低分化型腺癌が扁平上皮癌化生したものと思わ

れ，1)腺癌の扁平上皮癌化生説をつよく支持するものと考えられた．

稿を終えるに当たり，本症例の病理組織診断に御協力頂きました浅田祐士郎先生（宮崎医科大学第1病理学）に深謝いたします．

文　献

1）胃癌研究会編：胃癌取扱い規約．第13版，金原出版，東京，1999
2）大崎直樹，岡村明治，大西義久ほか：胃印環細胞癌由来の扁平上皮癌および類腺癌の発生について―1剖検例を中心に―．癌の臨　**23**：1438―1443, 1977
3）太田博俊，豊田澄男，岡野光伸：胃の腺扁平上皮癌．癌の臨　**24**：1287―1294, 1978
4）星　和夫，羽生　不，竹下公矢ほか：特殊型胃癌―第40回胃癌研究会アンケート調査報告―．日癌治療会誌　**18**：2112―2124, 1983
5）大崎　直樹，岡村　明治，江村　巌ほか：リンパ節転移巣でのみ扁平上皮癌を認めた胃癌の1例．癌の臨　**28**：161―164, 1982
6）何　汝朝，五十嵐健太郎，畑　耕治郎ほか：多彩な内視鏡像を呈した早期胃腺扁平上皮癌の1例．胃と腸　**31**：913―918, 1996
7）芥川篤史，森浦滋明，秋田幸彦ほか：胃転移をきたした乳癌の1例．日臨外会誌　**59**：2808―2812, 1998
8）唐土善郎：中皮嚢腫を伴った胃腺扁平上皮癌の1例．臨外　**54**：403―406, 1999
9）鍋谷圭宏，佐藤裕俊，渡辺義二ほか：胃原発腺扁平上皮癌の2例．外科　**61**：320―324, 1999
10）和気義徳，笹沼英紀，細谷好則ほか：粘膜下腫瘍様の外観を呈した胃原発腺扁平上皮癌の1例．日臨外医会誌　**58**：1513―1518, 1997

A Case Report of Gastric Adenocarcinoma with Adenosquamous Cell Carcinoma in Metastatic Lymph Nodes

Fumiaki Kawano, Ryo Sekiya, Tatsuo Shinohara, Takaaki Nakahira, Ken Nakashima, Yusuke Enomoto, Kunihide Nakamura, Yasunori Matsuzaki and Toshio Onitsuka
The 2nd Department of Surgery, Miyazaki Medical College

We reported a case of gastric adenocarcinoma with metastatic lymph nodes showing adenosquamous cell carcinoma. A 76-year-old woman with an abnormality in gastroscopy and admitted to our hospital was found to have a 0-IIc lesion on the posterior wall of the middle body and biopsy showed adenocarcinoma. We conducted total gastrectomy combined with distal pancreatectomy and splenectomy and Roux-en Y reconstruction anastomosis. The pancreatic body was excised for lymph node invasion on the lesser curvature. Macroscopic findings showed 0-IIc cancer measuring 4.0×2.5 cm on the posterior wall of the middle body and swollen lymph nodes. Histologically, the lesion was diagnosed as poorly differentiated adenocarcinoma with signet ring cells and invasion limited to the submucosa. Microscopic findings of metastatic lymph nodes showed adenosquamous cell carcinoma―a very rare occurrence supporting the hypothesis that the majority of adenosquamous cell carcionoma probably arises from squamous metaplasia of adenocarcinoma.

Key words：gastric adenocarcinoma, adenosquamous cell carcinoma in metastatic lymph nodes, squamous metaplasia of the adenocarcinoma

〔Jpn J Gastroenterol Surg 36：1406―1409, 2003〕

Reprint requests：Fumiaki Kawano　The 2nd Department of Surgery, Miyazaki Medical College
5200 Kihara, Kiyotake, Miyazaki, 889-1692 JAPAN