

潰瘍性大腸炎術後，回腸囊炎に対して salvage operation を施行した 1 例

三重大学医学部第 2 外科

問山 裕二 荒木 俊光 吉山 繁幸
坂本 直子 三木 誓雄 楠 正人

今回我々は遅発性膿瘍および apical bridge, blind loop による回腸囊の形態的問題が原因と考えられた 2 次性回腸囊炎に対して salvage operation を施行し，良好に経過をした 1 例を経験したので報告する．

患者は 20 歳の女性．潰瘍性大腸炎 2 期分割手術の 1 期目手術後約 3 か月目に突然の粘血便を認めた．回腸囊の形態的問題および peripouch abscess に起因する 2 次性回腸囊炎と判断し，残存直腸切除，回腸囊部分切除，回腸囊再建，回腸囊肛門吻合，回腸人工肛門造設術を施行した．術後回腸囊の炎症は軽快し，肛門機能低下も認めない．現在は回腸人工肛門閉鎖術を終了し，外来で経過観察中であるが回腸囊炎は認めない．

はじめに

2 次性回腸囊炎は回腸囊作製や回腸囊肛門吻合などの外科的治療後の合併症によって引き起こされる回腸囊炎と定義される．

今回我々は遅発性膿瘍および apical bridge, blind loop による回腸囊の形態的問題が原因と考えられた 2 次性回腸囊炎に対して salvage operation を施行し，良好な経過をたどった 1 例を経験したので報告する．

症 例

患者：20 歳，女性

主訴：下痢，粘血便

家族歴：特記すべきものなし．

既往歴：特記すべきものなし．

現病歴：平成 6 年発症の全結腸型潰瘍性大腸炎で，再燃寛解型にてサラゾピリン，プレドニン (PSL) による内科的治療を施行されていた．平成 13 年 6 月頃に重症化し中心静脈栄養，PSL 強力静注療法および顆粒球除去療法を施行されたが軽快せず，他院にて腹腔鏡下大腸全摘，回腸 J 型囊肛門

管吻合，回腸人工肛門造設術が施行された．約 3 か月後より回腸囊からの持続性の出血を来たすようになり，残存直腸および回腸囊の炎症と診断された．メトロニダゾール (フラジール) 注腸を施行されたが軽快せず当科紹介となった．

入院時現症：体温 37.2 ，血圧 150/100mmHg ，心拍数 90/min ，結膜に軽度貧血，黄疸は認めず，心肺には異常所見を認めなかった．腹部はやや膨満し，腹部には圧痛は認めなかった．肛門から 1 日 5 ~ 10 回で血性粘液の排出を認めた．

検査成績：炎症所見，低栄養，貧血は認めなかった．その他も異常なく正常範囲内であった．

粘液培養検査：Streptococcus agalactiae (B 群溶連菌)，Gram-negative rods (腸内細菌) のみで嫌気性菌の増殖は認めなかった．

肛門内圧検査：肛門管最大静止圧および最大随意収縮圧はそれぞれ 84mmHg ，116mmHg で正常範囲内であった．また肛門管長は 20mm で直腸肛門反射は認めなかった．

大腸内視鏡検査：残存直腸に粘膜の浮腫，血管透過性の低下，回腸囊に潰瘍形成，白苔の付着，自然出血を認めた．blind loop を形成し，apical bridge も存在した (Fig. 1) ．

Fig. 1 Pouchoscopy showed an inflamed haemorrhagic mucosa. Apical bridge is found (arrow)

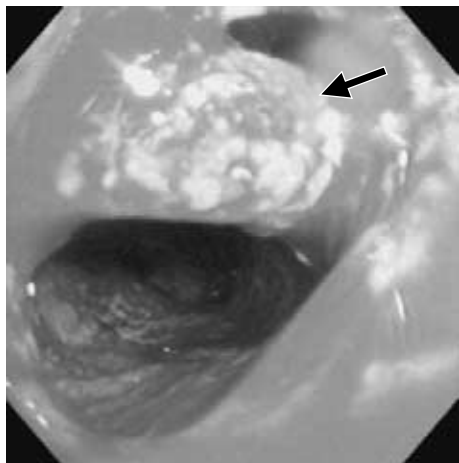
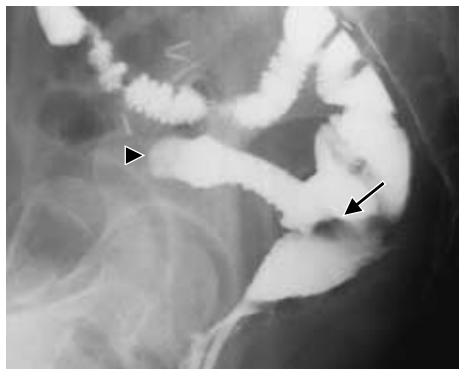

Fig. 2 Pouchography showed a blind loop 10cm in length (arrow head) and apical bridge formation (arrow)



注腸造影検査：blind loop は約 10cm で，apical bridge の存在を示唆する所見を認めた(Fig. 2) .

まず，メトロニダゾール注腸，リン酸ベタメタゾン注腸，白血球除去療法による保存的治療を施行したが，肛門からの血性粘液の排出量に変化を認めず，大腸内視鏡検査においても炎症所見に変化を認めなかった .2 次性回腸囊炎を疑い，追加検査を施行した .

腹部 CT 検査：両側卵巣囊腫を認めたが，骨盤内に明らかな膿瘍形成はみとめなかった . J 型回

Fig. 3 Enhanced CT scan showed wall thickness of ileal pouch.

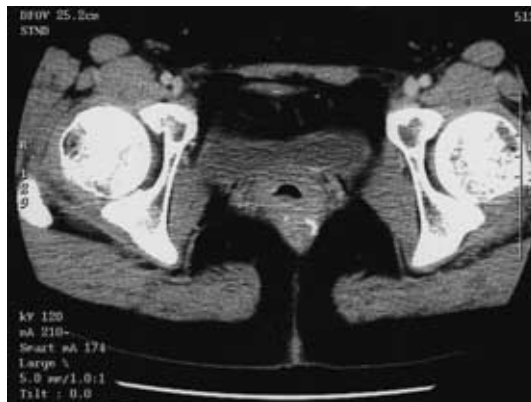
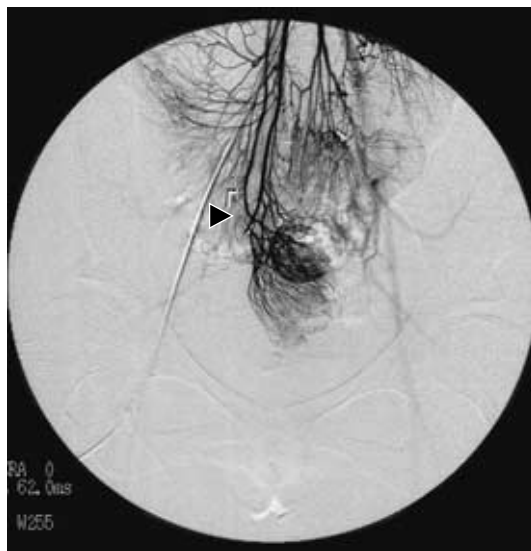
Fig. 4 Superior mesenteric arteriography showed a marginal disconnection of arcade.(superior mesenteric artery-ileocolic artery \times arrow)



腸囊の腸管壁は肥厚し，炎症の存在が示唆された (Fig. 3) .

腹部血管造影検査：J 型回腸囊の血管支配は上腸間膜動脈および回結腸動脈であり，辺縁の arcade は離断されていた (Fig. 4) .

以上より，2 次性回腸囊の原因は blind loop ，apical bridge による回腸囊の形態的な問題あるい

Fig. 5 a : mucosectomy and ileal pouch exsion. b : side to side anastomosis of blind loop used by linear stapler. c : reconstruction of new ileal pouch. d : re-ileal pouch anal anastomosis.

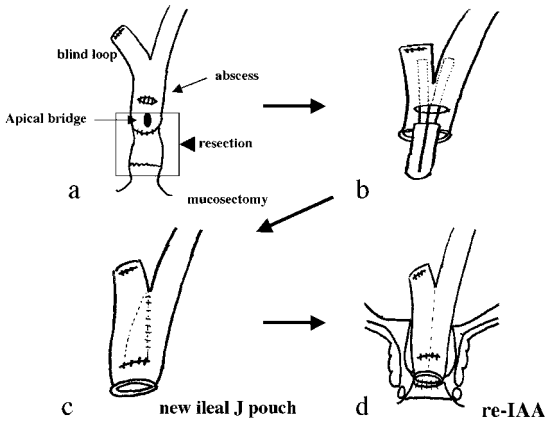
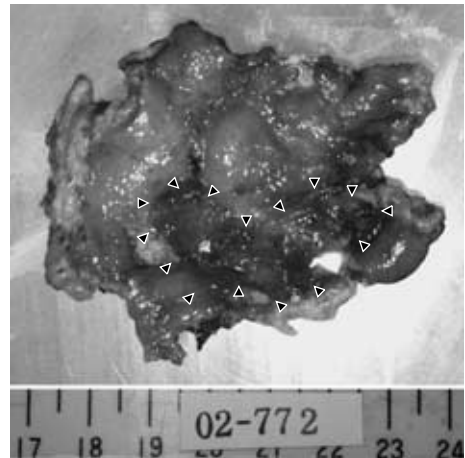


Fig. 6 Resected specimen (remnant rectum and ileal pouch) The mucosa shows extensive erosion and diffuse thickening. Abscess formation was presented near by peripouch abscess (arrow)



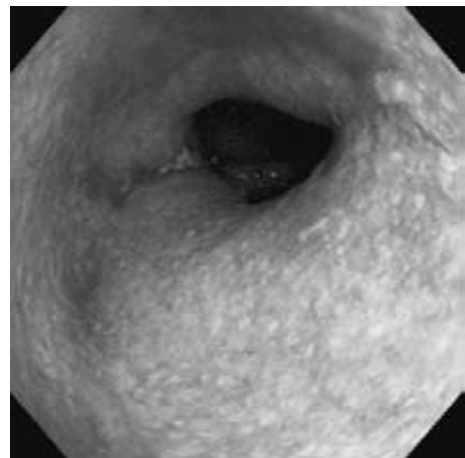
は血行不全を疑い、平成 14 年 2 月 27 日に手術施行した。

開腹所見：腹腔内に前回の手術の影響による高度の癒着を認めた。歯状線より残存直腸粘膜切除を行い、回腸嚢を遊離すると回腸嚢後壁に膿瘍が存在し、粘膜のびらんおよび欠損を認め、仙骨と強固に癒着していた。以上より 2 次性回腸嚢炎の主たる原因は遅発性膿瘍で回腸嚢の形態的な問題も少なからず関与していると判断した。新たな回腸嚢で十分に肛門吻合が可能と判断し、残存直腸および回腸嚢下端を apical bridge を含め切除した。欠損部位のデブリードマンを行い、そこより stapler を挿入し blind loop を可及的に側々吻合した。stapler 挿入部位を閉鎖後、回腸嚢肛門吻合を施行し、回腸人工肛門を新たに造設し手術を終了した (Fig. 5 a , b , c , d) .

摘出標本：回腸嚢、残存直腸の表層粘膜はびらんと認め、腺管構造はごく少量のみであった。また粘膜欠損を認めた部位付近は筋層にも炎症細胞浸潤を認め、膿瘍に近い状態であった (Fig. 6) .

術後 2 週目の内視鏡検査で回腸嚢の炎症は軽快していた (Fig. 7) . 肛門内圧測定検査では肛門管最大静止圧および最大随意収縮圧もそれぞれ 40 mmHg , 100mmHg で十分な肛門機能を認めた。現

Fig. 7 Pouchoscopy revealed no inflammatory mucosa.



在、回腸人工肛門閉鎖術終了し外来にて経過観察しているが pouchitis は認めない。

考 察

Pouchitis は continent ileostomy (Kock pouch) に生じた粘膜の炎症として、1976 年に初めて報告された¹⁾。その後、潰瘍性大腸炎に対する回腸嚢肛門吻合術においても同様な病態がかなりの頻度で

認められることが判明し，pouch operation の長期合併症の 1 つとして考えられている。

諸家の報告^{2,3)}では潰瘍性大腸炎術後 10 年以内に 10%～35% に認められる一方，家族性大腸腺腫症に対する回腸囊肛門吻合術後ではほとんど認められない。症状は，排便回数の増加，粘血便であり，下腹部不快感や腹痛，しぶり腹も呈する。また発熱，全身倦怠感などの全身症状も少なからず伴う。

Pouchitis の病因，病態生理は明らかでないが，回腸囊内容の stasis に伴う bacterial overgrowth や infection⁴⁾，回腸囊の虚血⁵⁾，free radical による粘膜障害⁶⁾，単鎖脂肪酸の減少⁷⁾などが報告されている。選択される治療はメトロニダゾール内服で，85%～90% の症例で改善する。無効な場合でも SASP，5-ASA，PSL の投与等の内科的治療でほとんどが保存的に軽快に至る⁸⁾。

一方，Heuschen ら⁹⁾は secondary pouchitis (2 次性回腸囊) の概念を，回腸囊作製や回腸囊肛門吻合などの外科手術後の合併症に起因するものと定義している。原因として peripouch abscess，pouch-anal fistula，anastomotic separation，outlet obstruction などが報告され¹⁰⁾⁻¹²⁾，内科的治療に抵抗し，ほとんどの症例で salvage operation が必要となる。

Pouch salvage operation は pouch related complication に対して施行する外科的処置と定義され，局所治療から pouch の再建を要することもある¹³⁾。

本症例は，covering ileostomy 閉鎖前の pouchitis で peripouch abscess を認め，回腸囊自体にも apical bridge formation¹⁴⁾や約 10 cm の blind loop formation の形態的異常が認められた。切除標本の病理学的検討では，粘膜欠損を認めた部位付近は筋層にも炎症細胞浸潤を認め，膿瘍に近い状態であったため，回腸囊炎の主たる原因は peripouch abscess であり，2 次性回腸囊炎と診断した。

本症例の様に内科的治療に抵抗する場合や，chronic pouchitis の診断にて長期間経過観察されている症例は，2 次性回腸囊炎の可能性も高く，

pouchography，MRI，CT，angiography などの諸検査をさらに追加すべきである⁹⁾。

今回，我々が施行した術式の point は 2 次性回腸囊炎の主たる原因である peripouch abscess の切除，回腸囊炎の直接の原因ではなかったが，初回手術時反省点でもある回腸囊の形態的問題 (covering ileostomy 閉鎖後の outlet obstruction に対する apical bridge の切除¹⁴⁾，bacterial overgrowth による pouchitis が危惧される blind loop の可及的側々吻合) の切除であった。また潰瘍性大腸炎の根治性を考慮した残存直腸粘膜切除も付加しており，secondary pouchitis に対しては，適切な診断のもとに病態にあった手術術式を選択する必要があったと考えられた。

文 献

- 1) Kock NG, Darle N, Hulten L et al : ileostomy. *Curr Probl Surg* 14 : 1 52, 1977
- 2) Keighley MR : Review article : the management of pouchitis. *Aliment Pharmacol Ther* 10 : 449 457, 1996
- 3) Tytgat GN, van Deventer SJ : Pouchitis. *Int J Colorectal Dis* 3 : 226 228, 1998
- 4) Fonkalsrud EW, Phillips JD : Reconstruction of malfunctioning ileoanal pouch procedure as an alternative to permanent ileostomy. *Am J Surg* 227 : 654 662, 1990
- 5) Chaussade S, Denizot Y, Valleur P et al : Presence of PAF-acether in stool of patients with pouch ileoanal anastomosis and pouchitis. *Gastroenterology* 100 : 1509 1514, 1991
- 6) Levin KE, Pemberton JH, Phillips SF et al : Role of oxygen free radicals in the etiology of pouchitis. *Dis Colon Rectum* 35 : 452 456, 1992
- 7) Calusen MR, Tvede M, Mortensen PB : Short-chain fattyacid in pouch contents from patients with and without pouchitis after ileal pouch-anal anastomosis. *Gastroenterology* 103 : 1144 1153, 1992
- 8) Nygaard K, Bergan T, Bjornekleit A et al : Topical metronidazole treatment in pouchitis. *Scand J Gastroenterol* 29 : 462 467, 1994
- 9) Heuschen UA, Autschbach F, Allemeyer EH et al : Long-term follow-up after ileoanal pouch procedure : algorithm for diagnosis, classification, and management of pouchitis. *Dis Colon Rectum* 44 : 487 499, 2001
- 10) Scott AD, Phillips RK : Ileitis and pouchitis after colectomy for ulcerative colitis. *Br J Surg* 76 :

- 668 669, 1989
- 11) Fleshman JW, Cohen Z, McLeod RS et al : The ileal reservoir and ileoanal anastomosis procedure. Factors affecting technical and functional outcome. *Dis Colon Rectum* 31 : 10 16, 1988
- 12) Galandiuk S, Scott NA, Dozois RR et al : Ileal pouch-anal anastomosis. Reoperation for pouch-related complications. *Ann Surg* 212 : 446 452, 1990
- 13) Zmora O, Efron JE, Noguerras JJ et al : Reoperative abdominal and perineal surgery in ileoanal pouch patients. *Dis Colon Rectum* 44 : 1310 1314, 2001
- 14) Sakanoue Y, Shoji Y, Kusunoki M et al : Transanal division of an apical pouch bridge after restorative proctocolectomy with a J shaped reservoir. *Br J Surg* 80 : 248, 1993

Salvage Operation for Secondary Pouchitis in Post-operative Patient with
Ulcerative Colitis : Report of a Case and Review of the Literature

Yuji Toiyama, Toshimitsu Araki, Shigeyuki Yoshiyama,
Naoko Sakamoto, Chikao Miki and Masato Kusunoki
The Second Department of Surgery, Mie University School of Medicine

Secondary pouchitis is defined as a mucosal inflammatory lesion in the ileal reservoir, that is provoked by pouch-related complications following a total colectomy and ileal pouch anal anastomosis. We report a case of secondary pouchitis that was successfully treated by salvage surgery. A 20-year-old woman with ulcerative colitis developed an acute, severe bloody diarrhea following a proctocolectomy, ileal pouch anal-canal anastomosis and diverting ileostomy. She was diagnosed as having secondary pouchitis arising from a peripouch abscess, apical bridge or blind loop formation. The remnant rectum and ileal pouch were excised, and a new ileal pouch-anal anastomosis and diverting ileostomy were made. The patient's postoperative course was uneventful, and she has shown no further signs of pouchitis. Salvage surgery may be a valuable treatment for treating secondary pouchitis when the pouchitis is caused by surgery-related complications.

Key words : ulcerative colitis, secondary pouchitis, salvage operation

[*Jpn J Gastroenterol Surg* 36 : 1431 1435, 2003]

Reprint requests : Yuji Toiyama The Second Department of Surgery, Mie University School of Medicine
2 174 Edobashi, Tsu, 514 8507 JAPAN
