日消外会誌　36（11）：1498～1503，2003年

症例報告

食道癌術後脾転移の１例

東北大学大学院医学系研究科外科病態学講座先進外科分野，渡辺病院外科*

田部　周市　　標葉隆三郎*　　宮崎　修吉

菅原　　浩　　宮田　　剛　　里見　　進

食道癌術後の脾臓転移は極めてまれである．今回我々は，食道癌術後の脾臓転移に対して脾摘出を施行しえた１症例を経験したので，若干の文献的考察を加えて報告する．

症例は54歳の男性．胸部食道癌の診断にて，術前に化学療法を施行し，平成10年9月28日根治手術を施行した．病理組織診断は，類基底細胞癌と低分化型扁平上皮癌，pT_1b，pN_1（＋），lyo，v1，infαであった．平成11年5月13日右鎖骨上窩リンパ節再発を認め，放射線化学療法を施行しCRとなった．さらに5か月後脾臓転移を認め，同年12月14日脾臓摘出術を行った．病理組織学的に食道癌の脾臓転移と診断された．脾臓摘出術後，3年経過し再発なく生存中である．食道癌術後の脾臓転移はまれであるが，他に転移を認めなければ長期生存が得られる可能性があるため，積極的に手術を行うべきであると考える．

はじめに

食道癌術後の脾臓転移は極めてまれである．また，単独で脾臓転移が発見されることは少なく，転移巣が切除可能で，かつ術後長期生存例の報告はいまだなされていない．今回，食道癌の脾臓転移に対し，脾臓摘出術を行い，術後3年経過し無再発生存中である症例を経験したので，若干の文献的考察を加えて報告する．

症　　例

症例：54歳，男性

主訴：自覚症状なし．

家族歴：特記すべき事なし．

既往歴：特記すべき事なし．

現病歴：集団検診にて食道に異常を指摘され，精査にて胸部食道癌と診断された．術前にNedaplatin（Cisdiammineglycolatoplatinum；以下，CDGP略記）120mg（day 1）と5FU 750mg（day 1～5）の化学療法を1クール施行した．X線上縮小率は70.2%のPRであった．平成10年9月29日，胸腔鏡下食道切除および胸骨縦切による頚部上縦隔リンパ節郭清，後縦隔経路胃管再建術を施行した．病理組織診断は，類基底細胞癌および低分化型扁平上皮癌，sm3，ly0，v1，infα，ie－，n1＋であった．また，独立して低分化型扁平上皮癌，m2も認められた．リンパ節転移は，胸部上部食道傍リンパ節（No. 105）に2個，左反回神経リンパ節（No. 106-recL）に1個認められたが，右鎖骨上窩リンパ節（No. 104）には転移は認められなかった．また，腫瘍肛門側不染帯の一部に低分化型扁平上皮癌で，深達度m2の病変も認められた．術後経過は良好にて，第54病日退院となった．外来にて経過観察中，平成11年5月13日右鎖骨上窩に15.1mm×9.4mmのリンパ節を触知し，穿刺吸引細胞診を行い，classV（扁平上皮癌）であった．

Table 1　Laboratory data on admission

WBC	2,200 /mm³	T. bil	0.6 mg/dl
RBC	401 × 4 /mm³	ALP	359 IU/l
Hb	12.7 g/dl	GOT	83 IU/l
Ht	38.5 %	GPT	92 IU/l
Plt	10.7 × 4 /mm³	γ-GTP	135 IU/l
BUN	12 mg/dl	Na	143 mEq/l
Cr	0.7 mg/dl	K	3.9 mEq/l
Scc	1.0 ng/ml	Cl	103 mEq/l
CEA	1.44 ng/ml	FBS	74 mg/dl
CA19-9	9.2 U/ml		

＜2003年5月27日受理＞別刷請求先：田部　周市
〒980-8574　仙台市青葉区星陵町1―1　東北大学大学院医学系研究科外科病態学講座先進外科分野

Fig. 1 Enhanced computed tomography（CT）revealed two splenic masses. Both were about 1cm in diameter and were enhanced only around the margin.

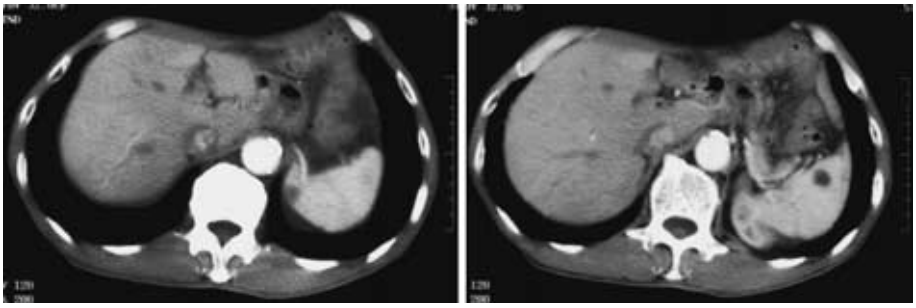

胸部食道癌の転移と診断し，化学・放射線療法を施行した．入院加療時右鎖骨上窩リンパ節は多発していた．60 Gy（短 T 字照射 40 Gy＋局所に 20 Gy）の照射治療を施行し，同時に CDGP 100mg（day 1）と 5-FU 750mg（day 1～5）を併用した．4 週ごとの投与を 1 コースとし, 2 コースを施行した．化学療法に伴う副作用として，白血球減少が認められた．5 か月後の同年 11 月 CT 検査にて脾臓転移を認めたため, 手術目的にて入院となった．

入院時現症：身長 162cm，体重 46.7Kg．腹部は平坦軟で肝脾は触知しなかった．

入院時検査所見：白血球が 2,200/mm^3 と低く肝機能が高かったが，貧血，黄疸は認められず，腫瘍マーカーにも異常は認められなかった（**Table 1**）．

経過：腹部 CT にて脾臓に径約 1cm の腫瘍を 2 個認め（**Fig. 1**），腹部 US では低エコー像を示す腫瘍が描出された（**Fig. 2**）．MRI でも 2 個の約径 1cm の腫瘍像を認め，T1 強調像にて低信号，T2 強調像にて高信号で，dynamic study では辺縁のみが濃染された（**Fig. 3**）．3 か月前の CT では，脾臓には異常所見が認められないことから，転移性腫瘍が疑われた．骨シンチグラフィー（**Fig. 4**）では, 明らかな骨転移を示唆する所見は認められず, Ga シンチグラフィー（**Fig. 5**）でも明らかな異常集積は認められなかった．以上より，他に遠隔転移はなく, 脾臓単独転移と判断し, 手術を施行した．

手術所見：平成 11 年 12 月 14 日上腹部正中切開に左側横切開を追加し開腹した．腹腔内に淡血性の腹水が少量認められたが，細胞診にて癌細胞は認められなかった．脾臓は横行結腸や横隔膜と癒着していたが，脾臓内腫瘍の周囲組織への浸潤はなく，切除可能と判断し，脾臓摘出術を施行した．また，肝臓 S4 表面に 5mm 大の白色結節を認め，肉眼的には，転移か瘢痕かの鑑別困難であったため，診断的核出術を施行した．

Fig. 2 Ultrasonography revealed a mass with a hypoechoic region at the center and a slightly hyperechoic region around the margin in the spleen.

切除標本では，脾上極正中寄りに 2.5×1cm の乳白色充実性の腫瘍，脾中央に 3×1.5cm の一部嚢胞状の腫瘍を認めた．いずれも脾臓内に限局し被膜外浸潤は認められなかった．

病理組織所見：病理組織診断にて，扁平上皮癌の脾臓転移と診断された（**Fig. 6**）．肝臓の結節は，過誤腫であった．

Fig. 3　Magnetic resonance images of abdomen. T1 weighted images showed the splenic masses with low signal intensity（a, b）and T2 weighted images with high signal intensity（c, d）. Dynamic study enhanced only the margin of the masses（e, f）.

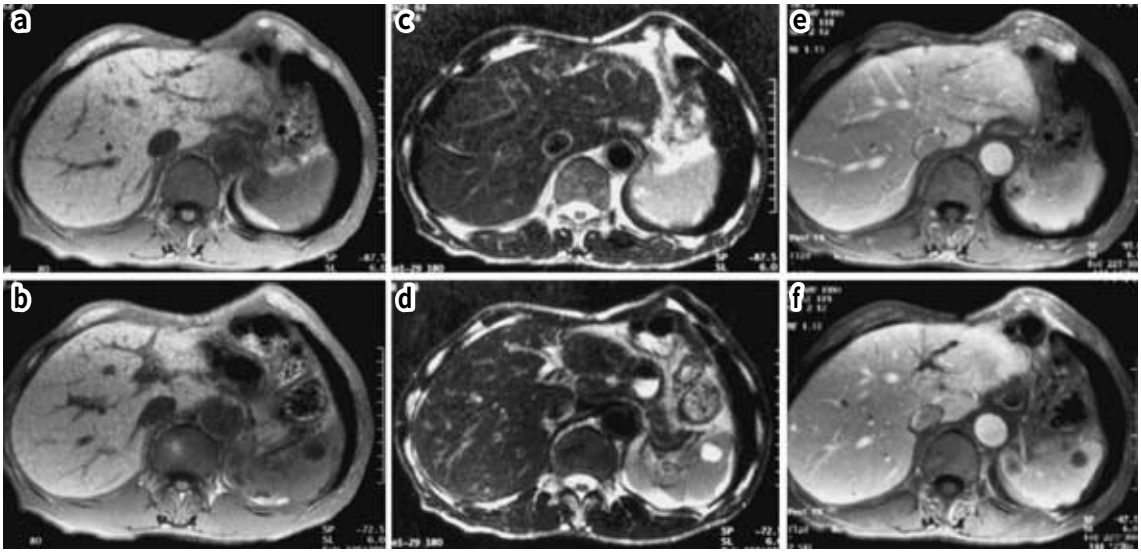

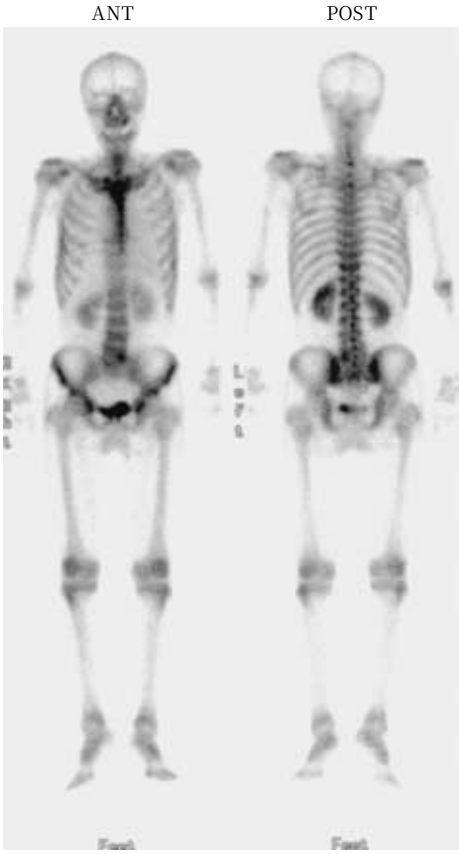

Fig. 4　Bone scintigraphy showed no abnormal hot lesions anywhere.

術後経過：経過良好にて術後第11病日に退院となった. 本手術後現在まで3年経過しているが, 局所再発，遠隔転移は認められない.

考　察

食道癌術後の再発は，頸部，縦郭，腹部リンパ節，肝，肺などの臓器に単発性または複合してみられることが多い．食道癌患者の剖検例で脾臓への転移は0～8%であるが, 食道癌術後の脾臓転移の報告例は少ない[1)~4)]．教室の1975年から1988年の病理解剖例と，臨床的に明らかに再発を確認しえた103例での臓器再発は，肺22%，肝22%，骨18%，皮膚6%，脳2%，その他2%で脾臓転移は1例も認められなかった[5)6)]．臓器再発の頻度は，報告によってさまざまであるが，ほとんどの施設での主な再発臓器は，肺，肝，骨であり，また皮膚，腎，脳への転移も報告されている．しかし，脾臓転移はきわめてまれである．

脾臓への転移経路は，佐藤ら[7)]の報告では，手術

Fig. 5 Ga scintigraphy showed no abnormal hot leisions anywhere.

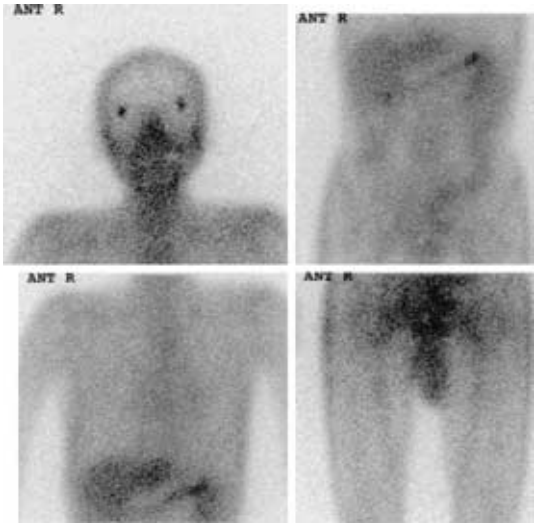

Fig. 6 Microscopic findings of the primary tumor and the splenic metastatic lesion.
Microscopic findings are showed as figures, a：basaloid carcinoma in the main tumor, b：poorly differentiated squamous cell carcinoma in isolation, and c：squamous cell carcinoma of the splenic metastatic lesion.

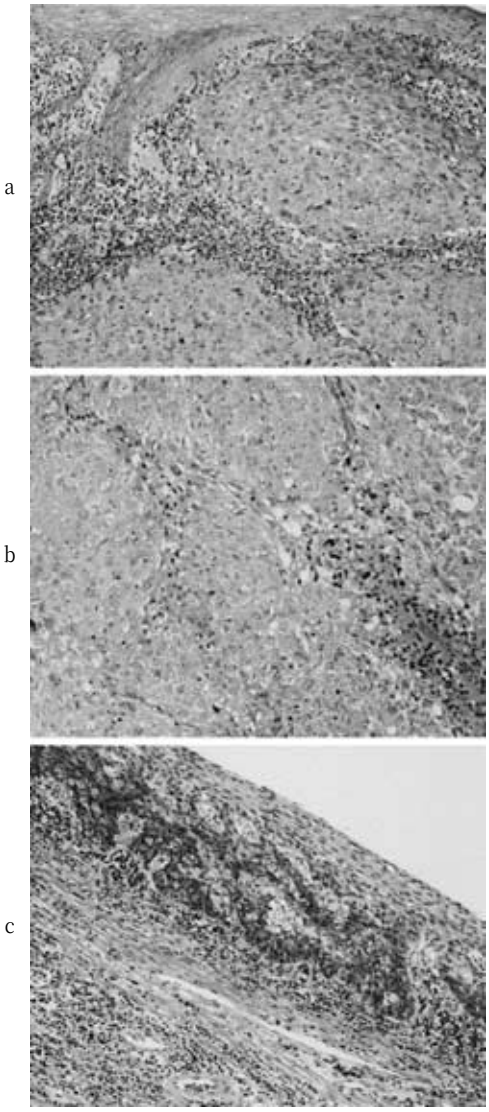

時にほかに転移を認めない孤立性の脾転移は，全例が脾動脈を経て脾転移したと推測している．Warren ら[8]はリンパ行性による脾臓転移は考えにくく，血行性または播種性であるとしている．術後 3 年が経過し癌性腹膜炎にはいたっておらず，播種性によるものとは考えにくく，本性例も血行性に脾臓転移したと推測される．

Murthy ら[9]は，食道癌の手術症例で術中に脾臓損傷の為に脾臓摘出術を施行し，病理組織検査にて扁平上皮癌を認め，食道癌による脾臓転移と診断されたまれな症例を報告している．Quint ら[10]の報告では，術前の脾臓転移診断例は 1%（1 例）と少なく，その病理組織診断は腺癌であり，扁平上皮癌の脾臓転移は認められていない．また本邦での報告も少なく，中山ら[11]は，術後症例で剖検にて肝，リンパ節転移と共に脾転移が確認された症例を報告している．安藤ら[12]や長谷川ら[13]も術後脾転移を認め，脾臓摘出術が施行した症例を報告しているが，長谷川らの症例は 5 か月後に再発し，術後脾臓転移の予後はきわめて不良と報告している．本症例は脾臓摘出後 3 年が経過しているが，臨床所見および画像所見上明らかな再発を認めていない．文献的には脾臓転移に対する手術症例の長期生存例の報告はないが，本症例のように転移巣が脾臓のみであれば，長期生存の可能性もあるため，積極的に手術を考慮するべきであると考える．

特に本症例は，右鎖骨上リンパ節転移に対して放射線療法を施行後，さらに脾臓に転移した症例であり，治療方針の選択は難しい．しかし，他臓器への転移を否定できるのであれば，食道癌の脾臓転移も手術適応となりえると考える．

高度進行食道癌や再発食道癌の予後は依然として不良である．これまでCisplatinを中心に化学療法が施行されてきたが，近年開発されたCDGPが注目されている．上部胸部食道癌の予後は，中部・下部胸部食道癌に比較して良くないことから，CDGPと5-FUを用いた術前化学療法(Neoadjuvant chemotherapy：以下，NTと略記)が施行した．これにより1クール終了時縮小率70%と良好な効果がえられた．通常全身状態が良好な症例には術前化学療法を2クール施行するが，2クール終了すると患者への化学療法による影響が強い症例が認められ，手術に対する影響も考慮する必要があると考えられる．しかし，術後右鎖骨上窩リンパ節転移，脾臓転移が認められた．CDGPの使用報告[14]がされるようになり，効果については今後の報告が期待される．

文　献

1) Sons HU, Borchard F：Cancer of the distal esophagus and cardia. Ann Surg **203**：188―195, 1986
2) Anderson LL, Lad TE：Autopsy findings in squamous-cell carcinoma of the esophagus. Cancer **50**：1587―1590, 1982
3) Bosch A, Frias Z, Caldwell WL et al：Autopsy findings in carcinoma of the esophagus. Acta Radiol Oncol **18**：103―112, 1979
4) 藤田博正：食道癌切除例の再発形式に関する検討―剖検例を中心に―．日外会誌　**85**：17―23, 1984
5) 西平哲郎，平山　克，標葉隆三郎ほか：食道癌．最新医　**42**：2593―2600, 1987
6) 実方一典，西平哲郎，森　昌造：胸部食道癌の外科療法と合併療法とくに再発形式とその対策．消外　**13**：145―154, 1990
7) 佐藤　勤，浅沼義博，鈴木克彦ほか：転移性脾腫瘍切除の2例．消外　**12**：1897―1900, 1989
8) Warren S, Davis AH：Studies on tumor metastasis V. The metastases of carcinoma to the spleen. Am J Cancer **21**：517―533, 1934
9) Murthy SK, Prabhakaran PS, Rao SR et al：Unusal splenic meatstasis from oesophageal cancer. Indian J Cancer **28**：81―83, 1991
10) Quint LE, Hepburn LM, Fracis IR et al：Incidence and diatribution of distant metastases from newly diagnosed esophageal carcinoma. Cancer **76**：1120―1125, 1995
11) 中山壽之，天野定雄，三宅　洋ほか：食道癌術後に脾臓転移をきたした1例．癌の臨　**40**：318―322, 1994
12) 安藤修久，市原　透，片岡政人ほか：食道癌術後脾臓転移の一例．日消外会誌　**32**：588, 1999
13) 長谷川修三，稲田繁充，古藤　剛ほか：食道癌後の脾臓転移を切除した1例．日消外会誌　**34**：1587―1590, 2001
14) 石橋　悟，標葉隆三郎，宮崎修吉ほか：高度進行・再発食道癌Nedaplatin/5-FU併用療法の効果―Cisplatin/5-FU併用療法と比較して．日消外会誌　**34**：1269―1276, 2001

A Case of Splenic Metastasis after Esophagectomy for Esophageal Cancer

Shuichi Tanabe, Ryuzaburou Sineha*, Shukichi Miyazaki,
Koh Sugawara, Go Miyata and Susumu Satomi
Division of Advanced Surgical Science and Technology,
Graduated School of Medicine, Tohoku University
Department of Surgery, Watanabe Hospital*

We report a case report of splenic metastasis after esophagectomy for esophageal cancer. A 54 year old man underwent esophagectomy for esophageal cancer in 1998. Histologically diagnosed as basaloid carcinoma and poorly differentiated squamous cell carcinoma with pN1 lymph-node metastasis. Seven months after, supraclavicular lymph-node metastasis was detected but put into total remission by radiochemotherapy in 1999. Five months after this, computed tomography (CT), magnetic resonance imaging (MRI), and ultrasound-sonography (US) showed solitary splenic metastasis. Splenectomy was conducted in April 1999, with no other metastasis seen. The man remaning alive and recurrence free in the more than 3 year following splenectomy. Splenic metastasis of esophageal cancer is very rare, and most are not respectable. For patients without other metastasis, radical splenectomy should be considered for esophageal cancer because of the potential long-term survival.

Key words：splenic metastasis, esophageal cancer, splenectomy

〔Jpn J Gastroenterol Surg 36：1498—1503, 2003〕

Reprint requests：Shuichi Tanabe Division of Advanced Surgical Science and Technology, Graduated School of Medicine, Tohoku University
1-1 Seiryocho, Aobaku, Senndai city, 980-8574 JAPAN