日消外会誌　36（11）：1504～1509，2003年

症例報告

胸部食道に壁内転移を認めた進行上中部胃癌の１例

平塚市民病院外科
高林　　司　　金井　歳雄　　中川　基人　　坂田　道生
松本　圭五　　中村　　威　　鈴木　淳司

症例は64歳の男性で，食欲低下，嘔吐を主訴に来院．上部消化管造影および内視鏡検査で胃噴門より体中部に及ぶ全周性の潰瘍浸潤型病変を，胸部中部食道に径30，10mmの2個の隆起性病変を認めた．胃および食道病変に連続性はなかったが，生検による病理診断は両病変とも中分化型管状腺癌であった．食道に壁内転移を伴う胃癌と診断し，開腹術を施行した．胃近傍より大動脈周囲に至る多数のリンパ節に腫大を認め予後不良と判断し，膵体尾部，脾合併切除を伴う胃全摘を行い食道切除は施行しなかった．術後CDDP，5FUを中心とした化学療法，内視鏡的食道粘膜切除，鎖骨上・縦隔への放射線照射などを併用し，術後34か月と比較的長期の生存を得たが，多臓器転移のため死亡した．食道壁内転移を伴う胃癌症例の報告は少ないが，高度進行例が多く，治療として患者のQOLを考慮した外科的切除，化学・放射線療法の併用を考慮すべきであると思われた．

はじめに

胃癌の食道壁内転移はまれであるが，高度進行症例が多く予後不良である．今回われわれは，胸部食道に壁内転移を伴う進行上中部胃癌に対し胃全摘を施行後，内視鏡的食道粘膜切除，化学療法，放射線療法などを併用し，術後34か月と比較的長期生存を得た1例を経験したので報告する．

症　　例

患者：64歳，男性

主訴：食欲低下，嘔吐

既往歴：特記すべきことなし．

家族歴：父，姉が胃癌で死亡．

現病歴：1997年5月頃より，固形食の嚥下困難が出現し，11月より食欲低下，食後の嘔吐を認めたが放置していた．1998年5月17日に40℃の発熱，血尿が出現し，5月18日当院を受診．尿路感染症の疑いで緊急入院となった．2年間で22kgの体重減少を認めた．

入院時現症：身長173cm，体重55kg．体温38.8℃，脈拍80/min・整，血圧120/72mmHg．結膜に貧血，黄疸なし．心・肺に異常なし．腹部は平坦，軟で圧痛を認めず，腫瘤を触知しなかった．体表リンパ節も触知しなかった．

入院時検査所見：白血球増加（13,400/mm^3），軽度の貧血（Hb；11.6g/dl，Ht；35.8%），低Na・Cl血症（Na；126mEq/l，Cl；95mEq/l），CRP増加（26.4mg/dl），血清鉄低下（6μg/dl），尿潜血・蛋白を認めた．腫瘍マーカーはCEAが軽度上昇（7.4 ng/ml）していた．便潜血は陽性であった．

入院後，抗生剤の投与により発熱は軽快した．

上部消化管造影X線検査所見：胃穹窿部から体中部の広範囲にわたる壁の硬化，内腔の高度の狭小化を認めた（**Fig. 1A**）．さらに，胸部中部食道に低い隆起性病変を認めた．

上部消化管内視鏡検査所見：胃噴門直下から体中部に及ぶ全周性の，浅い潰瘍を伴う易出血性の浸潤性病変を認めた．食道胃接合部を越えて食道に連続性に浸潤する所見は見られなかった．切歯列より24cmの食道左前壁に30×15mmの小結節状隆起が集簇するIIa型病変（**Fig. 1B**），さらに切歯列より30cmの左壁に10×10mmの隆起の目立つI型病変（**Fig. 1C**）を認めた．生検組織検査では胃，食道の病巣とも中分化型管状腺癌の所

＜2003年5月27日受理＞別刷請求先：高林　　司
〒254-0065　平塚市南原1―19―1　平塚市民病院外科

Fig. 1 A：Barium meal examinations showed stenosis of the fornix and body of the stomach. B, C：Endoscopic examinations revealed two elevated submucosal tumors in the middle esophagus.

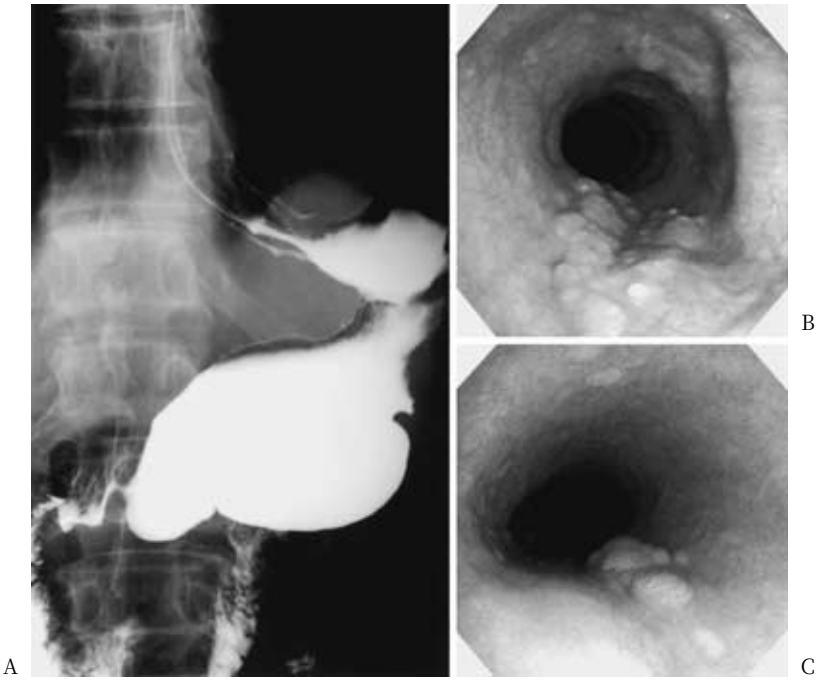

見であった.

腹部 CT 検査所見：胃穹窿部より体部にかけての著明な壁肥厚，胃近傍リンパ節腫大を認めた．胸部には縦隔リンパ節の腫大や肺野の腫瘤を認めず，食道病変も同定できなかった.

以上の所見より胸部中部食道に壁内転移を伴う進行上中部胃癌と診断し，腫瘍による狭窄症状が強いため，1998 年 6 月 8 日手術を施行した．胃穹窿部より体部に及ぶ主病巣は No1, 3, 4, 7 の転移リンパ節，脾臓，膵尾部を含む一塊の腫瘤を形成しており，後壁で左横隔膜に浸潤していた．肝，腹膜に転移を認めなかったが，多数の所属リンパ節が腫大しており，術中迅速病理検査で大動脈周囲リンパ節（16b1）に転移が確認されたため予後不良と判断し，食道切除は行わず，D2 のリンパ節郭清を伴う胃全摘，脾摘，膵体尾部切除，左横隔膜部分切除により原発巣を切除し，Roux-en-Y 再建を施行した.

病理組織学的所見：切除標本では，噴門から胃上中部に及ぶ後壁に浅い潰瘍を伴う，10×8cm の全周性の 3 型腫瘍を認めた（**Fig. 2A**）．組織標本では，大小の異型腺管がところどころで篩状構造を呈して増殖し，胃壁全層に浸潤していた（**Fig. 2B**）. 検索したリンパ節 104 個中 84 個（No. 1, 2, 3, 4sb, 4d, 5, 6, 7, 8a, 9, 10, 11, 16a2, 16b1, 19, 20）に転移を認めた. 診断は中分化型管状腺癌, T3（SE）, N3, ly3, v0, Stage IV で, 高度のリンパ管侵襲のため PM，DM ともに（＋）であった.

術後経過（1）：化学療法として MMC（8mg/m^2/day）静注（Day 1），5FU（500mg/m^2/day）持続静注および CDDP（15mg/m^2/day）静注（Day 2～6）を施行した．さらに 3 週後，5FU（500mg/m^2/day）持続静注および CDDP（15mg/m^2/day）静注を 5 日間連続（以下，FP 療法）施行したところ，食道病変は 20×10mm, 7×7mm に縮小した. 同部の超音波内視鏡検査で浸潤は粘膜下層にとどまり，諸検査で他臓器に明らかな転移を認めなかったため，1998 年 11 月 12 日食道病変に対し内視鏡

Fig. 2　A：Macroscopic findings of the resected specimen. The infiltrating ulcerative tumor was located in the upper and middle portions of the stomach. B：Histological findings of the gastric tumor showed moderately differentiated adenocarcinoma (H.E. ×120).

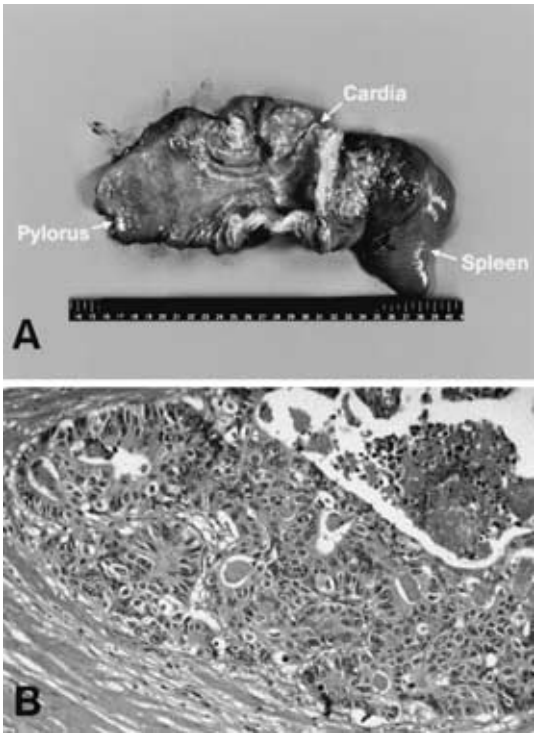

的粘膜切除（Endoscopic mucosal resection；以下，EMR）[1]を施行した．

食道内視鏡検査所見：2か所の隆起性病変に一致してルゴール不染帯を認めた（**Fig. 3A**）．両病巣を含め長軸方向に約7cm，約1/3周にわたりpiece-mealにてEMRを施行した（**Fig. 3B**）．病理組織学的には胃病巣と同様の一部に篩状構造を示す中分化型管状腺癌が食道の粘膜固有層を中心に一部粘膜下層まで浸潤していた（**Fig. 3C**）．胃主病巣および食道転移巣のリンパ管侵襲が高度であり，胃癌のリンパ行性食道壁内転移と診断した．

術後経過(2)：EMR後再びFP療法を1クール施行．1999年11月左鎖骨上リンパ節腫大が生じたため，生検したところ腺癌の転移であった．12月のCT検査で両側鎖骨上，縦隔リンパ節の転移が疑われ，2000年1月に両側鎖骨上窩および縦隔にT字型にLinac 2 Gy×17回の照射とFP療法（CDDPは12mg/m^2/dayに減量）1クールを併用して施行した．治療後のCT検査ではリンパ節の腫大は改善した．6月の食道内視鏡検査で切歯列より38cmの食道左壁に8×7mmのIIa型病変が出現したため，再びEMRを施行した．病理組織学的には腺癌の転移であった．10月頃より大動脈周囲および縦隔リンパ節転移の増悪と多発性骨・肺転移，左副腎転移が出現し，2001年4月21日永眠された．なお，同年3月に施行した内視鏡検査では食道に転移を疑う所見を認めなかった．

考　察

上部進行胃癌の食道浸潤はしばしば認められ，その頻度は50～56%と報告されている[2)3)]．しかし，胃癌の非連続性食道壁内転移はまれであり，孝冨士ら[4)]は食道浸潤を伴う胃癌115例中食道壁内転移がみられたものは5例（4.3%）に過ぎないと報告している．

今回，検索しえた本邦において論文として報告されている食道壁内転移を伴う胃癌症例は，自験例を含め11例[2)5)～9)]であった（**Table 1**）．年齢は平均61.6(38～75)歳，男性8例，女性3例であった．胃原発巣の部位は下部胃であった1例を除き，他の10例は上部胃であった．肉眼的に連続する食道浸潤は8例（73%）にみられ，食道浸潤距離は平均32.6mm（16～60mm）であった．原発巣の肉眼型はIIc＋IIa 1例，2型3例，3型6例で，最大径は平均76.1mm(25～130mm)であった．組織型は高分化型管状腺癌4例，中分化型管状腺癌4例，低分化腺癌3例で，壁深達度は10例（91%）でss・seであった．また，高度の脈管侵襲を伴う症例が多く，特にリンパ管侵襲は10例（91%）で中等―高度であった．さらに，リンパ節転移も広範な例が多く，7例(64%)で縦隔または腹部大動脈周囲リンパ節に転移が認められた（N3, M）．食道転移巣は9例で胃原発巣と同時に見つかっているが，2例[5)6)]では胃癌手術後9, 15か月後に判明している．転移巣の部位は原発巣の近傍の腹部―胸部下部食道が多いが，胸部上部食道にまで達する症例もみられた．転移巣の数は1～4(平均2.1)個で，

Fig. 3 A：The esophageal lesions (arrows) were negative for Lugol 's solution staining. B：Endoscopic mucosal resection was done for the esophageal lesions. C：Histological findings of the esophageal tumor. Moderately differentiated adenocarcinoma, similar to the gastric lesion, was seen under normal esophageal epithelium (H.E. ×60).

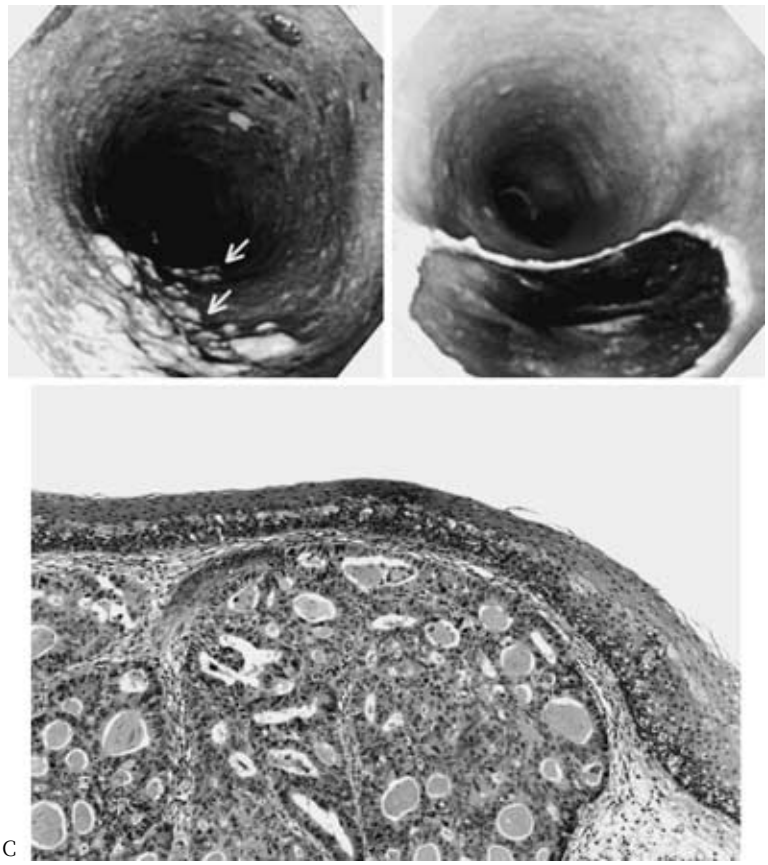

自験例を含め6例（55%）で複数の転移巣が存在しており，大きさは平均11.4mm（3～40mm）であった．治療は11例全例で外科的切除が施行されており，9例で胃および食道切除が行われた．自験例を含め2例では胃切除のみで食道切除は行われなかった．予後は不良で，記載のあった9例では術後平均14.2（3～34）か月で全例癌死しており，術後生存期間としては自験例の34か月が最長であった．

胃癌取扱い規約[10]には食道壁内転移についての記載はなく，その進行度上の取扱いや治療法に関しても確立されたものはない．しかし，上部進行胃癌の連続性食道浸潤例に関しては多くの臨床的検討がなされている[3)4)]．食道浸潤胃癌は深達度se，siが多く，脈管侵襲も高度である．特に，腹部大動脈周囲や下縦隔に至る広範囲のリンパ節に転移し，さらに食道断端に癌が遺残する例も多いため，非治癒切除が高頻度である[3)]．鈴木ら[3)]は食道浸潤症例の5年生存率は24%で，食道非浸潤症例の50%に比べて有意に低率であると報告している．

今回われわれが検索した食道壁内転移を伴う胃癌の特徴は食道浸潤胃癌の特徴と類似している．食道壁内転移に対する治療として9例で下部食道

Table 1　Gastric cancer with intramural metastasis to the esophagus

No	Author	Age Sex	Primary gastric lesion							Metastatic esophageal lesion			Operation	Prognosis
			Location	Form	Size (mm)	Type	Depth	ly	v	n	Location	N	Size* (mm)		
1	Matsumoto[5]	63 F	UE	II c＋II a	25	tub2	sm	1	0	—	Ut, Mt	4	10	TG, THSE	—
2	Koike[2]	75 M	UE	3	85	tub2	ss	2	2	2	Ut	2	8	TG, THSE	9M dead
3	Ueyama[6]	75 F	U	—	—	tub1	se	2	2	—	Mt	1	40	TG, TTSE	—
4	Hirota[7]	65 M	UE	3	60	tub2	se	3	—	3	Ae	1	—	TG, TTSE	9M dead
5	Houjyou[8]	50 M	L	2	—	por	se	3	3	2	Ae	1	20	DG	7M dead
6	Aoyagi[9]	61 M	UE	2	65	tub1	se	3	1	3	—	1	25	PG, THSE	14M dead
7	〃	38 M	EU	3	100	por1	se	3	1	3	—	4	5	TG, TTLE	12M dead
8	〃	66 M	UE	3	130	por1	se	2	2	3	—	3	6	TG, TTLE	24M dead
9	〃	66 M	UE	3	88	tub1	ss	2	2	M	—	1	13	PG, TTLE	3M dead
10	〃	55 F	EU	2	32	tub1	se	3	1	3	—	2	10	PG, TTSE	16M dead
11	Our case	64 M	UM	3	100	tub2	se	3	0	3	Mt, Lt	3	30	TG	34M dead

—, not described ; Type, histological type ; N, the number of lesions ; Size*, maximal size of the lesions ; TG, total gastrectomy ; DG, distal gastrectomy ; PG, proximal gastrectomy ; TTSE, transthoracic subtotal esophagectomy ; TTLE, transthoracic lower esophagectomy ; THSE, transhiatal subtotal esophagectomy ; Prognosis, survival months after operation

切除または食道亜全摘が施行されているが，これらの術後生存期間は最長24か月であり，食道切除を施行しても予後は極めて不良である．胃癌治療ガイドライン[11]に示されているように，このような進行例にはdown stagingを目的として化学療法を優先させるという方針もある．しかし，原発巣は自験例のように大きな潰瘍浸潤型が多く[2)7)9)]，狭窄，出血などの症状を伴うことが多い[2)7)8)]．本症例でも通過障害が強かったため手術を先行させ胃全摘を施行したが，大動脈周囲リンパ節に転移を認め予後不良と判断し，患者のQOLを低下させる食道切除を避けた．そして，進行胃癌に対する術後化学放射線療法の有効性が示されているため[12]，5FU＋CDDPを中心とした化学療法，鎖骨上および縦隔に対しての放射線照射を施行した．しかし，食道壁内転移巣を化学放射線療法で完全に抑制できなかったためEMR[1]を施行した．上部進行胃癌では腹腔内リンパ節転移の進行により下方向リンパ流が遮断され，食道粘膜下を上行するリンパ流が出現し食道壁内転移が生じると考えられる[4]．よって，転移巣の多くは食道粘膜から粘膜下層にとどまり[5)～7)9)]，このような症例ではEMRも姑息的ではあるが生存中の食道転移巣の制御に有効であると思われる．

自験例では，過去の報告例の中では最長の術後34か月の生存期間を得た．食道壁内転移を伴う胃癌は高度進行症例が多く，外科的切除のみでは予後の改善が期待できない．よって，患者のQOLを考慮した手術，さらに化学療法や放射線療法の併用を含めた治療が必要であると思われた．

文　献

1) Makuuchi H：Endoscopic mucosal resection for early esophageal cancer. Dig Endosc **8**：175―179, 1996
2) 小池祥一郎，小出直彦，二村好憲ほか：胸部上部食道に壁内転移を認めた噴門部胃癌の1例．Gastroenterol Endosc **36**：1998―2003, 1994
3) 鈴木博孝，喜多村陽一，笹川　剛ほか：手術成績からみた食道浸潤進行胃癌術式の選択．消外 **15**：1589―1600, 1992
4) 孝冨士喜久生，白水和雄，青柳慶史朗ほか：進展形式からみた食道浸潤胃癌の特性．消外　**25**：153―159, 2002

5）松本扶喜子，生田目公夫，中野　浩ほか：下部食道切除胃全摘術後に発見された，多発食道壁内転移の1手術例．癌の臨　**39**：1253―1259, 1993
6）植山敏彦，鬼塚英雄，林　隆元ほか：亜有茎性で上皮性腫瘍類似の形態を呈した転移性食道癌の1例．臨放線　**42**：941―944, 1997
7）Hirota T, Nishimaki T, Suzuki T et al：Esophageal intramural metastasis from an adenocarcinoma of the gastric cardia：report of a case. Surg Today **28**：1160―1162, 1998
8）北條　隆，石井誠一郎，白杉　望ほか：食道壁内転移を伴った幽門部胃癌の1例．日消外会誌 **32**：2248―2252, 1999
9）青柳慶史朗，孝冨士喜久生，矢野正二郎ほか：胃癌における食道壁内転移例の臨床病理学的検討．癌の臨　**46**：1335―1340, 2000
10）日本胃癌学会編：胃癌取扱い規約．第13版．金原出版，東京，1999
11）日本胃癌学会編：胃癌治療ガイドライン．2001年3月版．金原出版，東京，2001
12）Macdonald JS, Smalley SR, Benedetti J et al：Chemoradiotherapy after surgery compared with surgery alone for adenocarcinoma of the stomach or gastroesophageal junction. N Engl J Med **345**：725―730, 2001

A Case of Gastric Cancer with Intramural Metastasis to the Thoracic Esophagus

Tsukasa Takabayashi, Toshio Kanai, Motohito Nakagawa, Michio Sakata,
Keigo Matsumoto, Takeshi Nakamura and Atsushi Suzuki
Department of Surgery, Hiratsuka City Hospital

Barium meal and endoscopic examinations were performed in a 64-year-old man with appetite loss and vomiting. An infiltrating ulcerative tumor of the upper and middle portions of the stomach and two elevated submucosal tumors, 30 and 10 mm in diameter, in the middle third of the esophagus were found. Biopsy specimens from both the gastric and esophageal tumors showed moderately differentiated adenocarcinomas. Under a diagnosis of gastric cancer with intramural metastasis to the esophagus, a total gastrectomy combined with splenectomy and caudal pancreatectomy was performed. An esophagectomy was omitted because metastasis to multiple lymph nodes, including the nodes around the abdominal aorta, was observed, indicating the systemic spread of the disease. Postoperative chemotherapy using mainly CDDP and 5FU, endoscopic mucosal resection of the esophageal lesions, and irradiation to the supraclavicular and mediastinal regions were effective and resulted in a relatively long survival period. The patient died of multiple organ metastases 34 months after the resection. Although rarely encountered, gastric cancer with intramural metastasis to the esophagus is usually diagnosed at an advanced stage. An operation strategy oriented to the patients ’QOL and combined with chemotherapy and radiotherapy should be considered.

Key words：gastric cancer, intramural metastasis, metastatic esophageal tumor

〔Jpn J Gastroenterol Surg 36：1504―1509, 2003〕

Reprint requests：Tsukasa Takabayashi　Department of Surgery, Hiratsuka City Hospital
1-19-1 Minamihara, Hiratsuka-city, 254-0065 JAPAN