日消外会誌　36（11）：1545～1548，2003年

症例報告

管外型十二指腸憩室による十二指腸閉塞の１例

綾部市立病院外科
藤原　郁也　　鴻巣　　寛　　沢辺　保範
井上　知也　　白方　秀二

管外型十二指腸憩室のまれな合併症として，十二指腸閉塞をきたした症例を報告する．症例は76歳の女性．心窩部痛，食欲低下，嘔吐を主訴に入院となる．腹部CT検査にて十二指腸の拡張，総胆管と胆嚢の拡張，胆嚢周囲に液体の貯留を認めた．また，十二指腸水平部に食物塊を入れた憩室を認めた．十二指腸狭窄による十二指腸内圧上昇によって，逆流性胆管炎を生じたものと考えイレウス管を挿入した．十二指腸の減圧によって胆管炎は軽快したが，食物は通過せず手術を施行した．手術所見では十二指腸水平部に大きさ7cmの食物塊を含む憩室があり，これが十二指腸を圧迫し通過障害をきたしたものと考え，憩室を切除した．術後経過は良好であった．

はじめに

消化管憩室の中で，十二指腸憩室は頻度が高い疾患であるが，無症状であることがほとんどで，まれに出血，穿孔，Lemmel症候群などの合併症を生じ，臨床上の問題となる．われわれは管外型十二指腸憩室によって十二指腸の通過障害をきたした症例を経験したので報告する．

症　　例

患者：76歳，女性

主訴：心窩部痛，食欲低下

既往歴：25歳時，虫垂炎にて虫垂切除術．68歳時，子宮筋腫にて子宮摘出術．

家族歴：特記事項なし．

現病歴：最近約6か月間は，歯牙が悪いため十分咀嚼せずに食物を嚥下することが多かったとのことである．2000年12月15日から心窩部痛，食欲低下を生じ，12月17日に前医を受診した．投薬を受けたが症状は持続し嘔吐も出現したため，12月19日精査目的に当院へ紹介入院となる．

入院時現症：腹部は平坦・軟で腫瘤触知せず．心窩部に軽度の圧痛あり．

入院時血液一般検査：血液検査でHb：8.4 g/dlと貧血を認めたが，他生化学検査では異常なし．

入院後経過：絶食にて症状は軽快したが，12月22日発熱と右上腹部痛が出現した．腹部CT検査にて十二指腸の拡張．総胆管と胆嚢の拡張．胆嚢周囲に液体の貯留を認めた．また，十二指腸水平部から上行部の頭側に食物塊を入れた憩室が存在していた．同部から肛門側の消化管には拡張は認めなかった（**Fig. 1**）．

十二指腸狭窄による十二指腸内圧上昇によって，逆流性胆管炎を生じたものと考え，減圧目的にイレウス管を十二指腸まで挿入した．イレウス管造影では，拡張した十二指腸と食物塊を入れた憩室，十二指腸空腸曲の輪状狭窄を認めた．造影剤は狭窄部を通過したが，口側に貯留した食物は通過しなかった（**Fig. 2**）．

その後，イレウス管による減圧によって，胆管炎はすみやかに軽快した．しかし食物の通過障害は改善せず，12月26日手術を施行した．

手術所見：十二指腸水平部頭側の2箇所に大きさ3cmと7cmの憩室を認めたが，他に通過障害の原因となるような腫瘍性病変や狭窄病変は認めなかった．肛門側の大きさ7cmの憩室には食物塊が充満し，十二指腸空腸曲で腸管を圧迫していることが通過障害の原因と考えられたため，この憩室を全層性に切除した．切除部は狭窄予防のため

＜2003年5月27日受理＞別刷請求先：藤原　郁也
〒623-0011　綾部市青野町大塚20―1　綾部市立病院外科

Fig. 1　Abdominal CT
A：revealed cholangitis with fluid collection surrounding gall bladder (arrow). B：revealed a large diverticulum filled with food (black arrow) and the dilated duodenum (white arrow). C：revealed marked dilated duodenum (arrow).

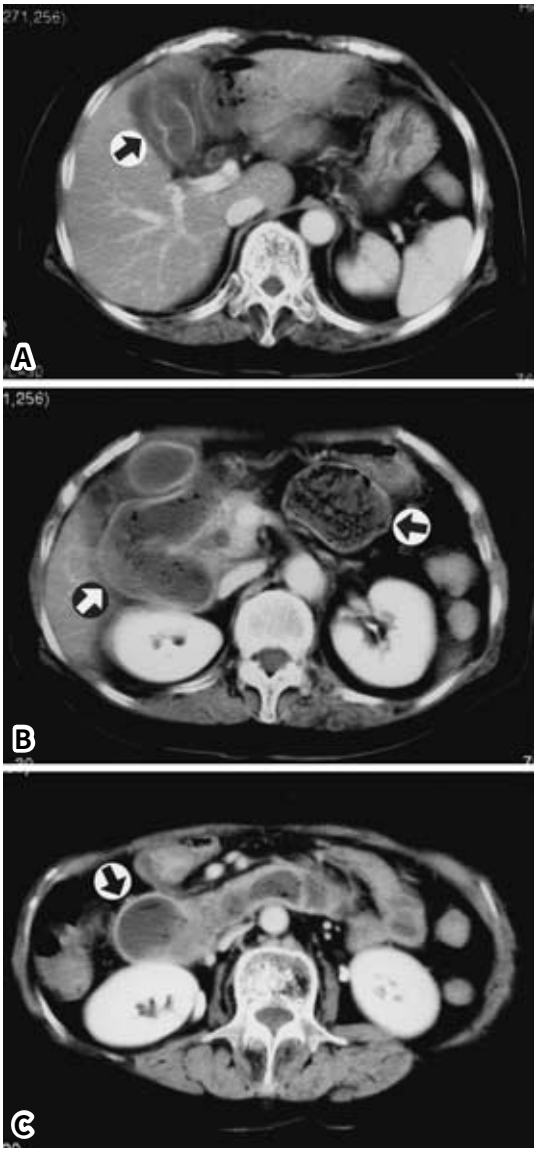

に，腸管の長軸に対して直角の方向に，Albert-Lembert法にて縫合閉鎖した．さらに，術前から留置されていたイレウス管を用いて胃十二指腸を減圧した.（**Fig. 3**）.

Fig. 2　Upper gastrointestinal image showed a large diverticulum filled with food at the third portion of the duodenum (arrow).

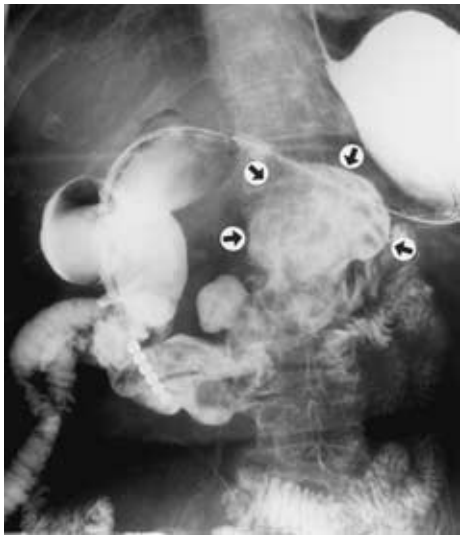

切除標本：切除した憩室内には，レンコン，ダイコン，タケノコなどの食物が充満していた（**Fig. 4**）．病理組織学的には筋層を欠く仮性憩室であった．

術後経過：術後2日目にイレウス管を抜去，術後6日目から経口摂取を開始した．順調に経過し，術後17日目に退院した．

考　察

十二指腸憩室は消化管憩室の中では頻度の高い疾患であるが，多くは無症状に経過し臨床上問題となることは少ない．発生部位は十二指腸下行部が70～80%と多く，十二指腸係蹄の内側に存在するものが約90%以上を占める．ほとんどが単発で，大きさは3cm未満が約90%と報告されている[1]．成因については後天性の固有筋層を欠く仮性憩室であると考えられており，通常は管外性に突出する．一方，先天性奇形としての十二指腸憩室は管内に嚢状に突出する．

合併症としては，胆管・膵管系への障害として傍乳頭部憩室が関与するLemmel症候群が有名である．憩室自体の変化に伴うものとして結石・憩室炎・出血・穿孔の報告が散見される[2]．一方，

Fig. 3 Intraoperative photograph showed that a large diverticulum oppressed the duodenum extraluminally leading to obstruction of the duodenum.

Fig. 4 Resected specimen showed the duodenal diverticulum and its contents i. e. undigested vegetable.

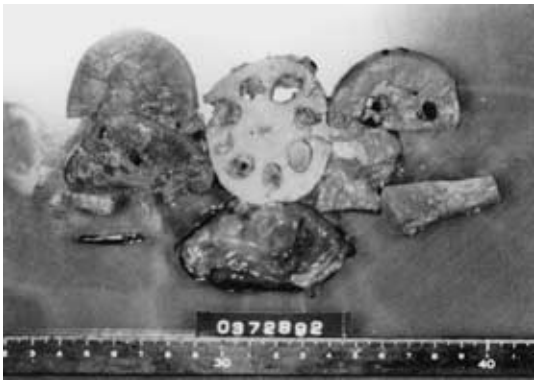

管内型の先天性十二指腸憩室は憩室内に腸内容物が入り込み，十二指腸の通過障害をきたし腹痛・嘔吐・腹部膨満などをきたしやすいが，管外型の十二指腸憩室は，たとえ憩室内に食物が入り込んでも管外からの圧迫によって強い通過障害をきたす例はほとんど無いと考えられている[3]．

われわれが検索しえた範囲では，十二指腸下行部内側の憩室が水平部を圧迫し通過障害を来した症例報告が3例あった[4)~6)]．しかし，水平部の憩室が原因で通過障害を来した例はさらに少なく，十二指腸水平部の憩室内に薬剤がはまりこみ，炎症性の狭窄をきたした報告例[7]があるのみであった．そして本症例のように管外型の十二指腸水平部の憩室が原因で強い十二指腸通過障害をきたし，逆流性胆管炎にまで至った症例報告は認められなかった．

本症例は，憩室自体が7cmと大きかったこと，患者が食物を十分咀嚼せず嚥下し食物が憩室内に停滞したこと，憩室が水平部から上行部の頭側に位置し，トライツ靭帯との間で十二指腸が圧迫を受けやすかったことが重なり発症したものと考えられた．

当初，内視鏡的に憩室内食物を摘出することも考慮した．しかし，憩室の存在部位から内視鏡的に到達することは困難であると予想された．さらに悪性疾患を含め，他の原因による通過障害も考慮し手術を行った．

通過障害の原因となっていた大きい方の憩室切除は比較的容易に施行できた．その口側の大きさ3cmの小さい方の憩室については，術中触診で憩室内に食物が入り込んでいなかったこと，トライツ靭帯を切離しており今後同様の状態となっても，狭窄症状は来さないであろうと考え放置した．また，患者へは義歯を装着し十分咀嚼して嚥下するように食事指導を行った．

十二指腸憩室は高齢者の増加に伴い増加傾向にあり，本症例のようなまれな合併症に対する注意も必要であると考えられた．

文　献

1）片山　修，大井　至：十二指腸憩室（1）一般論．臨消内科　**15**：1207―1212, 2000
2）太田良雄，伊藤規雄，佐藤敏光ほか：十二指腸憩室（3）合併症．臨消内科　**15**：1217―1222, 2000
3）竹田欽一，後藤秀美，廣岡芳樹ほか：十二指腸憩室（2）管内型．臨消内科　**15**：1213―1216, 2000
4）座波久光：異時性に胆管閉塞及び十二指腸の完

全閉塞をきたした十二指腸憩室の一例．日消外会誌　**32**：1780, 1999
5）Astiz JM, Germona S, Astiz L et al：Postoperative intestinal obstruction due to giant duodenal diverticulum. J R Soc Med **92**：362—363, 1999
6）Smith SRG, Gooder AW：Nocturnal diarrhoea：a feature of giant duodenal diverticula. Br J Surg **71**：647, 1984
7）Veenendaal RA, Peeters AJ, Kreuning J et al：Duodenal diverticulum complicated by duodenal inflammation and obstruction secondary to the use of the NSAID diclofenac. Gastroenterol Clin Biol **15**：355—357, 1991

A Rare Case of Extraluminal Duodenal Diverticula Complicated with Duodenal Obstruction and Cholangitis

Ikuya Fujiwara, Hiroshi Konosu, Yasunori Sawabe, Tomoya Inoue and Shuji Shirakata
Department of Surgery, Ayabe Municipal Hospital

We report a case of duodenal obstruction caused by a large extraluminal duodenal diverticulum. A 76-year-old woman was admitted for epigastric pain, appetite loss and vomiting. Abdominal computed tomography（CT）showed marked dilatation of the duodenum and a large diverticulum filled with undigested food at the third portion of the duodenum. It also demonstrated cholangitis with fluid collection surrounding the gall bladder. It was considered that elevation of the intraluminal pressure of the duodenum had caused cholangitis, and an ileus tube was inserted into the duodenum to reduce the intraluminal pressure. The cholangitis improved immediately, however obstruction of the duodenum persisted, so we performed surgery. A laparotomy showed that the diverticulum, 7 cm in diameter, was filled with undigested vegetable matter and had caused extraluminal compression of the duodenum leading to duodenal obstruction. We resected the diverticulum. The patient 's postoperative course was uneventful.

Key words：duodenal diverticulum, duodenal obstruction, cholangitis

〔Jpn J Gastroenterol Surg 36：1545—1548, 2003〕

Reprint requests：Ikuya Fujiwara　Department of Surgery, Ayabe Municipal Hospital
20-1 Otsuka Aono town Ayabe city, 623-0011 JAPAN