日消外会誌　36（11）：1626～1629，2003年

症例報告

先天性第Ⅴ因子欠乏症を伴う結腸癌の１例

阪南市立病院胃腸科
坂田　好史　　三島　秀雄　　山口　和哉　　平林　直樹

症例は71歳の女性で，1999年4月頃から近医で貧血症と便潜血陽性を指摘され当科へ紹介された．両親がいとこ同士の結婚であった．注腸造影検査で肝彎曲部に陰影欠損像を認めた．大腸内視鏡検査では肝彎曲部に1型腫瘍を認めた．入院時検査所見ではプロトロンビン時間（PT）22.8秒（23.5%），活性化部分トロンボプラスチン時間（APTT）58.1秒と延長していた．出血時間は2分，ヘパプラスチンテストは98.8%と問題なかった．第Ⅴ因子活性は9%と低下していた．先天性第Ⅴ因子欠乏症を伴う結腸癌と診断した．新鮮凍結血漿（FFP）を6単位輸注し，第Ⅴ因子活性を29%まで改善させ結腸右半切除術を施行した．術後もFFPを20単位輸注し，後出血をきたさず，術後経過は良好であった．先天性第Ⅴ因子欠乏症は日常の出血症状が軽微なことから未診断の症例があるため，凝固機能検査の異常から，本症も考慮しなくてはならない．

はじめに

先天性第Ⅴ因子欠乏症は，1947年Owren[1]により報告されたまれな疾患で，その頻度は100万人に1人といわれている．今回，我々は，術前に先天性第Ⅴ因子欠乏症と診断し，治癒切除した結腸癌の1例を経験したので報告する．

症　例

患者：71歳，女性

主訴：貧血

既往歴：止血凝固異常を指摘されるような既往はなかった．

家族歴：両親がいとこ結婚である．兄弟姉妹は男3人女3人，子供は男2人女1人で，患者本人以外に明らかな止血凝固異常者はなかった．

現病歴：1999年4月頃から近医で軽度の貧血症を指摘され，便潜血反応陽性のため当科へ紹介され，7月6日，初診した．

初診時現症：腹部　平坦，軟．腫瘤を触知せず．

注腸造影検査：肝彎曲部に管腔のほぼ全体を占める腫瘤による陰影欠損像を認めた．

大腸内視鏡検査：肝彎曲部に1型腫瘍を認めた．腫瘍は比較的柔らかく，スコープは容易に腫瘍を越え口側へ通過した．また，大腸の他の部位には異常所見を認めなかった．

Table 1　Laboratory data on admission

WBC	5,050 / μl	Bleeding time	2 min.
RBC	407 × 10^4 / μl	PT	22.8 sec.
Hb	11.1 g/dl		(23.5 %)
Ht	35.3 %	APTT	58.1 sec.
PBC	21.5 × 10^4 / μl	HPT	98.8 %

以上より肝彎曲部結腸癌と診断し，7月21日入院した．

入院時検査所見でプロトロンビン時間（PT）22.8秒（23.5%），活性化部分トロンボプラスチン時間（APPT）58.1秒と延長していた（**Table 1**）．出血時間は2分，ヘパプラスチンテストは98.8%と問題なかった．このため，第Ⅴ因子欠乏症を強く疑い，血中第Ⅴ因子活性を測定したところ，9%と著明に低下していた．先天性第Ⅴ因子欠乏症を伴う結腸癌と診断した．

手術所見：手術直前に新鮮凍結血漿を6単位輸注した．この時点で，血中第Ⅴ因子活性は29%まで改善していた．しかし，開腹術にとりかかったところ，まだ易出血性で，術創部皮下脂肪組織内から出血を認めたため，術中さらに新鮮凍結血漿

＜2003年5月27日受理＞別刷請求先：坂田　好史
〒642-0002　海南市日方1272―3　海南市民病院外科

を5単位輸注した．この直後から通常の開腹術のように止血が容易になり，肝彎曲部の腫瘍を含め，結腸右半切除術を遂行した．

摘出標本：肉眼形態は肝彎曲部の1型腫瘍であった（**Fig. 1**）．組織学的検査では，well differentiated adenocarcinoma（mp，ly_0，v_1），リンパ節転移なく，stage Iであった．

術後経過：術後も4日間連日新鮮凍結血漿を5単位輸注することで，この間のPT値を17.6秒，APTT値を51.3秒までに保つことができ（**Table 2**），後出血を認めず経過は良好で，8月30日，退院した．

Fig. 1　Macroscopic findings of resected specimen showed type 1 colon cancer.

考　察

第V因子は，トロンボプラスチン，カルシウムの存在下でプロトロンビンをトロンビンに変えるはたらきをする凝固因子である．先天性第V因子欠乏症は，その頻度が100万人に1人程度といわれるまれな疾患で本邦では約50例の報告があるに過ぎない[2)~5)]．男女両性にみられ，染色体では，1q21-25に異常を認め，常染色体劣性遺伝形式をとると考えられており[6)7)]，両親が血族結婚である家系内発生が注目されている．自験例では両親がいとこ結婚であることから家系内発生例であることが示唆される．本症は，2次止血機構に異常をきたすものの，血友病A，Bに比べ，出血症状が軽微であるため，parahemophiliaと診断されずに日常生活を過ごしていることが多い[8)9)]．自験例も71歳ではあるが，これまで先天性第V因子欠乏症と気付かず普通に日常生活を送っており，術前にPTおよびAPTTの遅延から本症を診断し，適切な周術期の止血管理がなされていなければ，術中，術後に大出血をきたした可能性がある．

Table 2　Progress of PT and APTT during the postoperative period

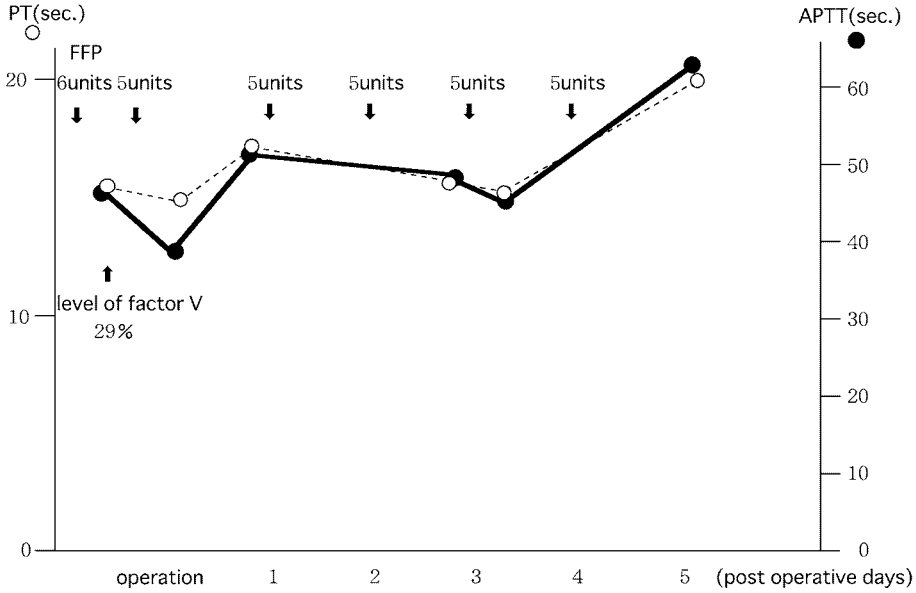

周術期管理において，第Ⅴ因子活性を高く保ちたいものの，第Ⅴ因子は，半減期が約36時間と安定性に欠けることから，製品化された濃縮第Ⅴ因子製剤は存在しない[10]．このため，新鮮凍結血漿の輸注により第Ⅴ因子活性を高く保たなくてはならない[11)12)]．しかし，大量の新鮮凍結血漿の輸注は副作用が懸念される．つまり，新鮮凍結血漿は蛋白質や電解質を多く含んでいるため，特に，自験例のような高齢者では，呼吸，循環器系の負荷に注意を要する．また，免疫能に対する影響やウイルス感染の危険性なども危惧される．

医学中央雑誌により「parahemophilia」をキーワードに，本邦における先天性第Ⅴ因子欠乏症患者に対する腹部手術の報告例について検索すると，1987年以降会議録を除けば自験例を含めてもわずか8例であった．

この8例について検討すると，年齢は14から71歳であった．性別では，一見，女性のほうが多いものの，婦人科疾患の4例を除けば，男性2例，女性2例と差はなかった．原疾患では，婦人科疾患が4例，消化器疾患が2例，腸腰筋血腫および尿管腫瘍がそれぞれ1例ずつであった(**Table 3**)．

消化器外科手術例に限ればわずか2例であり，さらに，大腸癌手術例は自験例が初めてである．

第Ⅴ因子活性は，1～2%から28%で，PT，APTTも個々の症例でかなり差があった．症例数が少ないことや，原疾患や術式の相異にもよるが，本症における手術時に必要な第Ⅴ因子活性値は，報告者により10%から20%以上とさまざまであるように[3)7)8)11)～15)]，第Ⅴ因子活性の程度と，周術期における新鮮凍結血漿の輸注量や術中出血量との間に相関は認められなかった．自験例でも，当初は術直前の新鮮凍結血漿輸注で，第Ⅴ因子活性は29%まで上昇していたが，開腹すると，まだ出血傾向にあったため，急遽，新鮮凍結血漿5単位を追加輸注することで，安全に手術を遂行できた．つまり，自験例では第Ⅴ因子活性は29%でも開腹術には十分ではなかったといえる．

第Ⅴ因子活性値をもとに新鮮凍結血漿の至適輸注量を決定したいものの，現時点では症例数が少ないことから，周術期における出血傾向の度合

Table 3　Reported cases of abdominal operation for factor Ⅴ deficiency patients

auther	patient age gender	disease	value of factor Ⅴ	PT	APTT	operation	volume of transfused FFP	postoperative bleeding
Miyagawa et al. (1985)	31 female	ovarian bleeding	1～2%	23 sec.	120 sec.	total hysterectomy and bilateral salpingo-oophorectomy	8 units	none
Suzaki et al. (1987)	14 male	hematoma of ileo-psoas muscle	10%	21%	unknown	resection of hematoma	80 units	unknown
(＊) Ueno et al. (1991)	25 female	pregnancy(premature rupture of the membranes and an anomaly of rotation)	14%	16.7 sec.	92.1 sec.	cesarean section	0	unknown
Mikami et al. (1991)	46 female	myoma of the uterus	3%	23～29 sec.	54～61 sec.	total hysterectomy	114 units	none
Yajima et al. (1992)	68 male	right uleteral tumor	13%	23%	74.3 sec.	right nephroureterectomy	7,600 ml	none
Nishizawa et al. (1998)	29 female	pregancy (breech station)	28%	76%	unknown	cesarean section	0	none
Ichikawa (2000)	71 female	gastric cancer, cholecystolithiasis	8%	35.1 sec.	109.8 sec.	totyal gastrectomy, cholecystectomy	1,600ml	none
Our case (2003)	71 female	colon cancer	9%	23.5%	58.1 sec.	right hemicolectomy	31 units	none

(＊) congenital combined deficiency of factor Ⅴ and factor Ⅷ

いを類推できないので，個々の症例で出血の程度から，周術期の止血管理に必要かつ十分な新鮮凍結血漿の投与量，および投与日数を検討しなくてはならない．

文　献

1) Owren PA：Parahaemophilia. Haemorrhagic diathesis due to absence of a previously unknown clotting factor. Lancet **1**：446—448, 1947
2) 西澤春紀，多田　伸，奥村貴子ほか：先天性第 V および第 VII 凝固因子欠乏症合併妊娠の 2 例．日産婦新生児血会誌　**8**：35—36, 1998
3) 市川英幸：先天性第 V 因子欠乏症の高齢者胃癌の 1 手術例．日老医会誌　**37**：245—249, 2000
4) 吉岡　章，藤村吉博，北脇達雄ほか：先天性第 V 因子欠乏症（Parahemophilia）の 1 例—自験例と本邦報告例の文献的考察—．臨血　**16**：953—962, 1975
5) 岩橋宏美，森下鉄夫，松田宏幸ほか：消化管出血を契機に発見された先天性第 V 因子欠乏症の 1 例．静岡赤十字病研報　**14**：101—105, 1994
6) 嶋　緑倫，吉岡　章：先天性凝固因子欠乏症—遺伝子解析による診断—．Med Pract **14**：923—927, 1997
7) 宮川創平，山内　宏，庄司　誠ほか：卵巣出血により腹腔内大量出血を起こした先天性第 V 因子欠乏症の 1 例．日産婦新生児血会誌　**9**：57—61, 1985
8) 矢島愛治，鳥居　毅，内藤義文ほか：先天性第 V 因子欠乏症に合併した尿管腫瘍．臨泌　**46**：341—343, 1992
9) 上野博久，阿佐美雅子，米田良二ほか：第 VIII 因子補充療法により帝王切開術を施行しえた先天性第 V 第 VIII 因子合併欠乏症の 1 例．臨血　**32**：981—985, 1991
10) 篠木信敏，左近賢人，門田守人：出血傾向を示す患者の手術．Med Pract **14**：1003—1006, 1997
11) 須崎　真，三田正明，松本　勝ほか：先天性第 V 因子欠乏症に併発した腸腰筋血腫の 1 例．画像診断　**7**：333—335, 1987
12) 三上貞昭，上田直子，森井直之ほか：術前凝固スクリーニング異常より発見され，子宮全摘出術を行った先天性第 V 因子欠乏症の 1 例. J Nara Med Assoc **42**：545—549, 1991
13) Borchgrevink CF, Owren PA：Surgery in a patient with factor V（proaccelerin）deficiency. Acta Med Scand **170**：743—746, 1961
14) Melliger EJ, Duckert F：Major surgery in a subject with Factor V deficiency. Cholecystectomy in a parahemophilic woman and review of the literature. Thromb Diathesis Haemorrhagica **25**：438—446, 1971
15) Tanis BC van der Meer FJ Bloem RM et al：Successful excision of pseudotumour in a congenitally factor V deficient patient. Br J Haematol **100**：380—382, 1998

A Case of Colon Cancer with Congenital Factor V Deficiency

Yoshifumi Sakata, Hideo Mishima, Kazuya Yamaguchi and Naoki Hirabayashi
Department of Gastroenterology, Hannan Municipal Hospital

A 71-year-old woman seen for anemia and positive fecal occult blood, was found in Barium enema examination and colonoscopy to have colon cancer at the hepatic flexure. Preoperative screening showed anemia, prolonged prothrombin time（PT）（22.8 s 23.5%), and activated partial thromboplastin time（APTT）（58.1 s). The level of the factor V was 9%. Her parents had a consanguineous marriage. We found the patient had congenital factor V deficiency（parahemophilia), so we transfused 6 units of fresh frozen plasma（FFP）preoperatively to improve PT and APTT. Under transfusion of FFP, we conducted right hemicolectomy. We transfused 20 units of FFP postoperatively. No serious hemorrhaging was detected during or after surgery.

Key words：congenital factor V deficiency, parahemophilia, colon cancer

〔Jpn J Gastroenterol Surg 36：1626—1629, 2003〕

Reprint requests：Yoshifumi Sakata　Department of Surgery, Kainan Municipal Hospital
1272-3 Hikata, Kainan, 642-0002 JAPAN