日消外会誌　36（11）：1646～1650，2003年

症例報告

約40年の長期経過中に発生した痔瘻癌の1例

大阪市立大学大学院医学研究科腫瘍外科
埜村　真也　　前田　　清　　小野田尚佳
柏木伸一郎　　八代　正和　　平川　弘聖

約40年の長期経過中に発生した痔瘻癌の1例を経験したので若干の文献的考察を加えて報告する．症例は58歳の男性．主訴は肛門部痛．10代の頃より痔瘻，肛門周囲膿瘍を認めていた．強度の肛門部痛のため，当院入院となり，痔瘻壁からの生検にて痔瘻癌と診断された．精査にて仙骨前面への浸潤を認めたため，化学放射線療法を施行した後，腹会陰式直腸切断術を施行した．切除標本の病理組織診断にて多くの腫瘍細胞は壊死に陥っていた．重篤な合併症を認めず，術後52日目に軽快退院となった．痔瘻癌は進行した状態で発見されることが多く，腫瘍が周囲への広範な浸潤のため，十分な切除断端を得ることが困難であると予測される症例に対しては術前化学放射線療法も有用である可能性が示唆された．

はじめに

痔瘻癌はまれな疾患であり，長期経過中の痔瘻を母地として発生するとされている[1)～3)]．今回われわれは40年来の痔瘻の長期経過中に発生した痔瘻癌の1例を経験したので若干の文献的考察を加えて報告する．

症　　例

患者：58歳，男性

主訴：肛門部痛

既往歴：10代の頃より痔瘻

家族歴：特記すべきことなし．

現病歴：10代の頃より痔瘻，肛門周囲膿瘍があり，切開排膿を繰り返していた．平成13年11月強度の肛門部痛を認め，近医を受診．切開排膿うけるも軽快せず，当科を紹介され，精査，加療目的で入院となった．

入院時現症：身長163cm，体重63kg，表在リンパ節腫脹は触知せず．胸腹部に異常な理学的所見を認めなかった．肛門部に強い圧痛と肛門狭窄を認めた．

入院時検査所見：白血球数10,200/μl，C-reactive protein 2.3 mg/dlと炎症反応の上昇がみられた．腫瘍マーカーはsquamous cell carcinoma antigen（以下，SCCと略記）2.8 ng/ml，CYFRA21-1 2.7 ng/mlと軽度高値を示した．

大腸内視鏡検査：肛門縁より2cm口側で3時方向の肛門管に大きな痔瘻の原発口を認め，痔瘻腔内に内視鏡の挿入が可能であった．内腔は約6 cmと長く，白苔を伴った不正な隆起を認めた（**Fig. 1a**）．

痔瘻壁からの生検にてpoorly differentiated adenosquamous carcinomaの所見が得られ，他の部位に明らかな悪性病変を認めなかったため，痔瘻癌と診断した（**Fig. 2a**）．

骨盤CT所見：直腸背側と仙骨前面の間に内部にair densityを有する5×3×2.5cm大の痔瘻腔を認め，著明な壁肥厚がみられた（**Fig. 3a**）．

骨盤MRI所見：T2強調画像で下部仙骨から尾骨にかけて強い造影効果を認め，癌の浸潤が疑われた（**Fig. 3b**）．

平成14年1月11日手術を施行した．仙骨部に広範な癌浸潤を認め，仙骨合併切除にても十分な切除断端を得ることは困難と判断し，S状結腸人工肛門造設術のみを行った．

全身状態の改善後より化学放射線療法を行った．化学療法はFluorouracil（以下，5-FUと略記）250mg/日の連日持続投与とCisplatin（以下，

＜2003年5月27日受理＞別刷請求先：前田　　清
〒545-8585　大阪市阿倍野区旭町1―4―3　大阪市立大学大学院医学研究科腫瘍外科

Fig. 1 Colonoscopy. a)：Irregular elevated lesion with plaque was demonstrated into anal fistula at the first examination. b)：The elevated lesion flattened after chemo-radiation therapy.

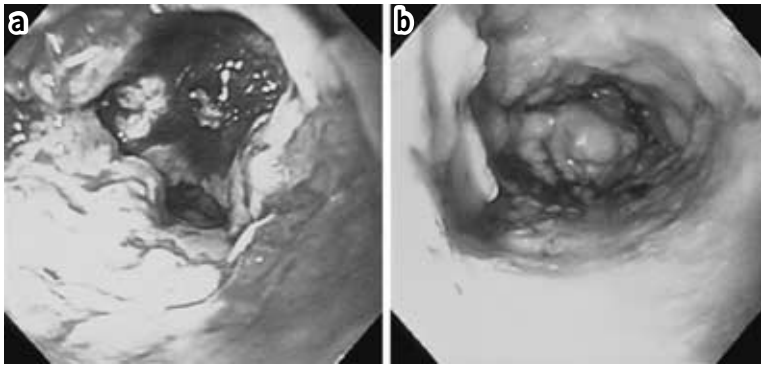

Fig. 2 Histopathological findings. a)：Biopsy specimens from fistular wall showed poorly differentiated adenosquamous carcinoma at the first examination(HE×200). b)：Most of tumor cells felt necrosis after chemo-radiation therapy(HE×200). c)：Most of tumor cells felt necrosis on resected specimen. The specimen contained some poorly differentiated cells producing mucus and diagnosed as poorly differentiated adenosquamous carcinoma（HE×200).

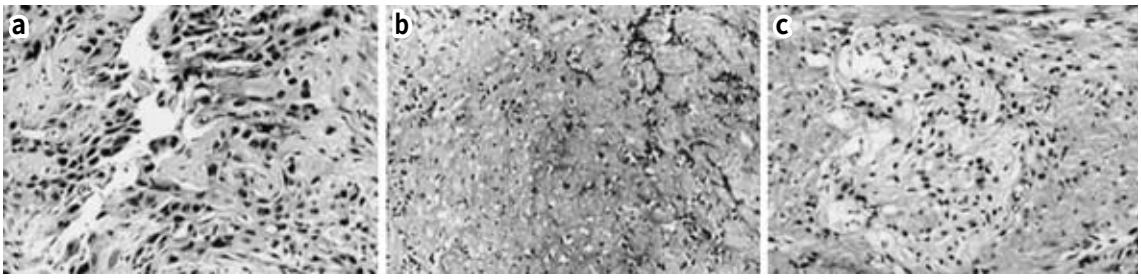

CDDP と略記）5mg/日の週 5 回投与による Low-dose 5-FU・CDDP 療法(以下，Low dose FP と略記）を 4 週間施行し，同時に骨盤部に 1 回 2 Gy，計 40 Gy の放射線照射を行った（**Fig. 4**）．化学放射線療法終了後，腫瘍マーカーは SCC 1.6 ng/ml，CYFRA21-1 0.7 ng/ml と正常化した．

化学放射線療法後の大腸内視鏡検査では痔瘻壁は一部壊死に陥り，白苔化した不正な隆起はほぼ消失し，平坦化していた(**Fig. 1b**)．痔瘻壁からの生検では化学放射線療法後は大部分の腫瘍細胞は壊死に陥っており，組織学的効果判定は大腸癌取扱い規約（第 6 版）によると grade 2 であった(**Fig. 2b**)[4]．

骨盤部 CT，MRI では腫瘍の大きさは化学放射線療法前後で変化は見られなかった．

手術所見：化学放射線療法終了後，14 日目に手術を施行した．腫瘍は仙骨 S1～S3 にかけ，広範囲に浸潤してたが，同部の術中迅速組織診断にて癌細胞は認めなかった．このため，腹会陰式直腸切断術を行い，仙骨浸潤部に対しては可及的に切除したが，仙骨合併切除は行わなかった．術中診断は Ai，P0, H0, N0, M(－)，OW(－)，AW(－)，EW（－），Stage IIIa であった．

摘出標本：摘出標本では原発口は肛門縁より 2 cm の部位に存在した（**Fig. 5a**）．直腸粘膜に病変は認めず，痔瘻壁は表面不整で硬結を伴っていた．

Fig. 3　a)：Pelvic enhanced CT showed fistular cavity measured 5×3×2.5cm in size between the rectum and the sacrum and the fistular cavity showed prominent wall thickning. b)：Enhancement of ventral aspect of the lower sacrum and the coccyx was demonstrated in T2 waighed image of the Pelvic MRI, suggesting cancer invasion.

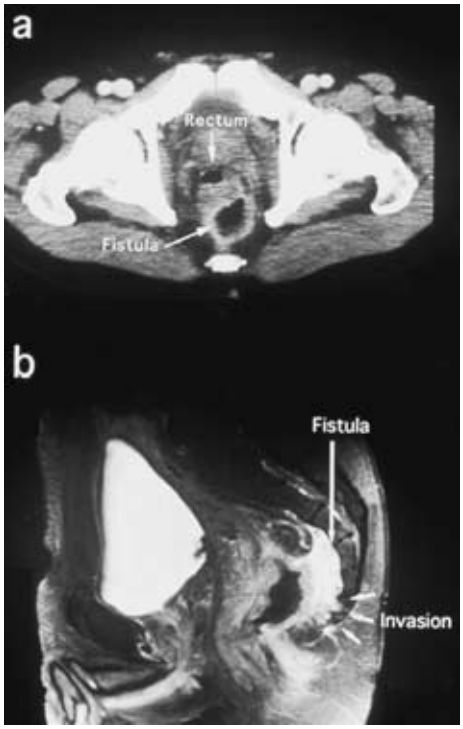

腫瘍は5.5×4.8×2.5cmであった（**Fig. 5b**）.

病理学的所見：組織学的には大部分の腫瘍細胞は壊死に陥っていたが，一部には扁平上皮細胞と粘液産生を有する低分化な腺癌細胞とが混在して認められ，poorly differentiated adenosquamous carcinoma，ai，ly0, v0, ow（－），aw（－），ew（－）と診断された（**Fig. 2c**）.

術後会陰創の感染がみられたが，重篤な合併症は認めず，術後52日目に退院となった．現在，外来通院にて5-FUの内服による化学療法を行い，経過観察中である．

考　察

痔瘻癌はまれな疾患である[1)2)]．痔瘻における癌の発生頻度は約0.1%，全大腸癌の0.2～0.3%とされている[1)5)～7)]．痔瘻癌の定義は隅越ら[2)]によると，1）10年以上の長期痔瘻が存在して慢性の炎症を繰り返す，2）痔瘻の部分に疼痛や硬結を認める，3）ムチン様の分泌物を認める，4）原発性の癌を直腸肛門以外の部位に認めない，5）瘻孔開口部が肛門管または肛門陰窩にあること，とされている[8)]．自験例でもこの定義を満たしており，痔瘻癌と診断した．

症状としては切開排膿しても消失しない疼痛，肛門周囲の硬結，肛門直腸の狭窄，粘液の分泌がある．長期間痔瘻がありこのような症状が新たに出現した場合，痔瘻癌を疑い，体表の硬結部位や

Fig. 4　The clinical course and tumor marker values.

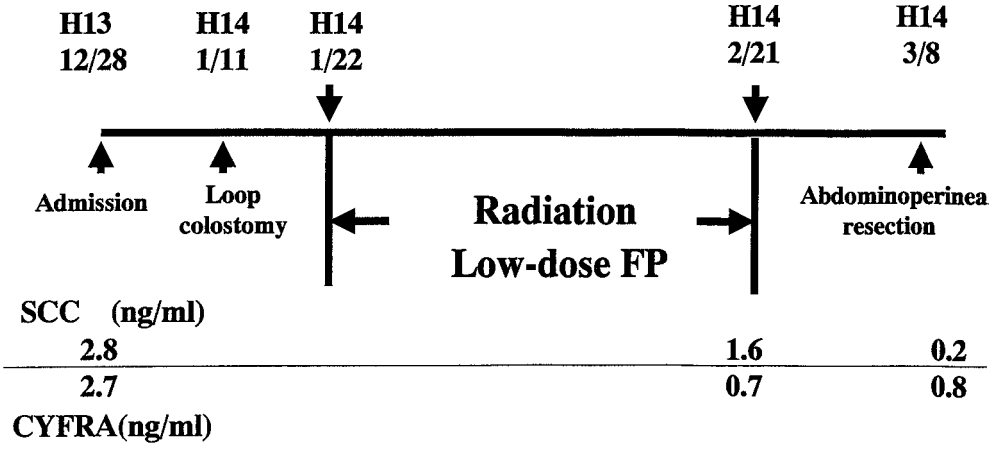

Fig. 5 Resected specimen. a)：The primary opening (inserting a sound) was located at 2 cm oral to the anal verge. b)：The fistular wall had irregular surface with induration. The tumor was measured 5.5×4.8×2.5 cm in size (arrows).

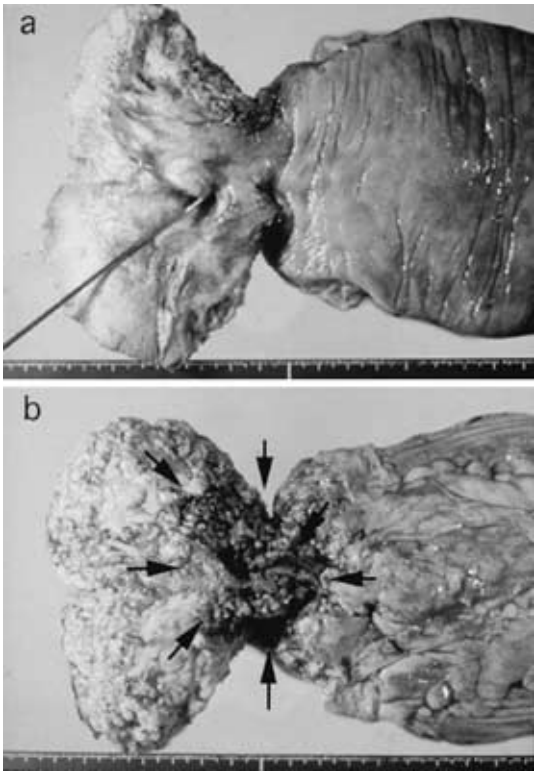

2次口から生検を行う必要がある[2)9)10)].

痔瘻癌の組織学的分類は諸家の報告[9)11)]によると粘液癌が63.4%と多く，次いで腺癌23.3%，扁平上皮癌7.4%とされており，自験例の腺扁平上皮癌は2.1%とまれであるとされている．

治療としては早期発見が難しく，腫瘍が広範囲に進展している例が多いため，肛門周囲皮膚と坐骨直腸窩脂肪組織の広範囲切除を加えた腹会陰式直腸切断術が必要とされている[2)9)]．自験例では仙骨への広範な浸潤を認めたため，化学放射線療法を施行したところ，腫瘍マーカーはSCCが2.8から1.6ng/mlと，CYFRA21-1が2.7から0.7ng/mlとともに陰性化し，内視鏡検査にても当初認められた不整な隆起性病変が平坦化している所見がみられた．切除標本の検索においても腫瘍細胞の大部分は壊死に陥っており，組織学的切除断端に癌細胞は認められなかったことから化学放射線療法は奏効したと考えられた．前田ら[12)]も局所高度進展した痔瘻癌に対し，術前3回にわたり，chemoembolizationを行い，腫瘍の縮小を認めたことを報告している．

予後について以前は血行性転移が少ないため，比較的予後良好とされていたが，岩垂[9)]は進行した状態で発見されることが多いため，5生率は約40%と通常の肛門癌より不良と報告している．このため，自験例のごとく，周囲への広範な浸潤のため，十分な切除断端を得ることが困難であることが予測される症例に対しては術前化学放射線療法も有用である可能性が示唆された．

痔瘻は臨床において頻度の高い疾患であるが，長期に経過した難治性の痔瘻を診察する際には癌の合併に留意し，厳重に経過観察する必要があると思われた．

文　献

1) McAnally AK, Dockerty MB：Carcinoma developing in chronic draining cutaneous sinuses and fistulas. Surg Gynecol Obstet **88**：87—96, 1949
2) 隅越幸男，岡田光生，岩垂純一ほか：痔瘻癌．日本大腸肛門病会誌 **34**：467—472, 1981
3) Getz SB, Ough YD, Patterson RB et al：Mucinous adenocarcinoma developing in chronic anal fistula. Dig Colon Rectum **24**：562—566, 1981
4) 大腸癌研究会編：大腸癌取扱い規約．改訂第6版．金原出版，東京，1998
5) 神崎　博，亀岡信悟，朝比奈完ほか：瘻孔内に限局した痔瘻癌の1治験例．日本大腸肛門病会誌 **44**：360—364, 1991
6) 出口浩之，中本光春，山下修一ほか：痔瘻癌の2例．臨外 **47**：681—684, 1992
7) 加藤　洋，吉田正一：肛門管癌の組織像 (2) 痔瘻に合併する癌，いわゆる痔瘻癌．癌の臨 **33**：1344—1345, 1987
8) Rosser C：The relation of fistula-in ano to cancer of the anal canal. Trans Am Proc Soc **35**：65—71, 1934
9) 岩垂純一：長期の痔瘻の既往を有する肛門管癌，いわゆる痔瘻癌の臨床病理学的研究．日本大腸肛門病会誌 **44**：461—476, 1991
10) 森嶋友一，高沢　博，西沢　直ほか：痔瘻癌の1例．臨外 **51**：373—376, 1996
11) 隅越幸男：肛門癌に関するアンケート調査報告．

日本大腸肛門病会誌　**35**：92―97, 1982
12）前田耕太郎，橋本光正，山本修美ほか：術前のChemoembolizationにより腫瘍の縮小がみられた痔瘻癌の1例．癌と化療　**21**：2341―2344, 1994

A Case of Anal Cancer Arised from a Long-Standing Anal Fistula of about 40-years

Shinya Nomura, Kiyoshi Maeda, Naoyoshi Onoda, Shinichiro Kashiwagi,
Masakazu Yashiro and Kosei Hirakawa
Department of Surgical Oncology, Osaka City University Graduate School of Medicine

A 58-year-old man who had been suffering from an anal fistula with purulent discharge for about 40 years was admitted to our hospital for severe anal pain. Biopsy specimens from the fistular wall showed adenosquamous carcinoma. Further examination revealed that extensive invasion of the sacrum, therefore, after radiation therapy combined with anticancer chemotherapy, an abdominoperineal excision was performed. Histological examination of the resected specimens showed necrosis in the majority of the tumor cells. The patient was discharged 52 days after surgery without any major complication. Preoperative radiation therapy combined with chemotherapy was considered to be effective for advanced anal fistula cancer in which preservation of a safe surgical margin might be difficult intraoperatively.

Key words：chronic anal fistula, fistula cancer

〔Jpn J Gastroenterol Surg 36：1646―1650, 2003〕

Reprint requests：Kiyoshi Maeda　Department of Surgical Oncology, Osaka City University Graduate School of Medicine
1-4-3 Asahimachi, Abeno-ku, Osaka, 545-8585 JAPAN